



PREFEITURA DO MUNICÍPIO DE SÃO PAULO
SECRETARIA MUNICIPAL DA SAÚDE
ESCOLA MUNICIPAL DE SAÚDE / DIVISÃO DE ENSINO E SERVIÇO
SELEÇÃO PÚBLICA PARA RESIDÊNCIA MÉDICA – 2024
EDITAL DE ABERTURA DE INSCRIÇÕES Nº 01/2024



PRÉ-REQUISITO

Medicina Fetal

Tipo
“U”

Data da prova:

Domingo, 28/01/2024

INSTRUÇÕES

- Você receberá do fiscal:
 - 1 (um) caderno de questões da prova objetiva contendo 50 (cinquenta) questões de múltipla escolha, com 5 (cinco) alternativas de resposta cada uma e apenas 1 (uma) alternativa correta; e
 - 1 (uma) folha de respostas personalizada da prova objetiva.
- Quando autorizado pelo fiscal do IADES, no momento da identificação, escreva no espaço apropriado da folha de respostas da prova objetiva, com a sua caligrafia usual, a seguinte frase:

A solidão aperta nosso coração.

- Verifique se estão corretas a numeração das questões e a paginação do caderno de questões, bem como a codificação da folha de respostas da prova objetiva.
- Você dispõe de 3 (três) horas e 30 (trinta) minutos para fazer a prova objetiva e deve controlar o tempo, pois não haverá prorrogação desse prazo. Esse tempo inclui a marcação da folha de respostas da prova objetiva.
- Somente 1 (uma) hora após o início da prova, você poderá entregar sua folha de respostas da prova objetiva e o caderno de provas, bem como retirar-se da sala.
- Você somente poderá retirar-se do local de aplicação das provas levando o caderno de prova no decurso dos últimos 30 minutos anteriores ao término do tempo destinado à realização da prova objetiva.
- Após o término da prova, entregue ao fiscal do IADES a folha de respostas da prova objetiva, devidamente assinada.
- Deixe sobre a carteira apenas o documento de identidade e a caneta esferográfica de tinta preta, fabricada com material transparente.
- Não é permitida a utilização de nenhum aparelho eletrônico ou de comunicação.
- Não é permitida a consulta a livros, dicionários, apontamentos e (ou) apostilas.
- Você somente poderá sair e retornar à sala de aplicação de provas na companhia de um fiscal do IADES.
- Não será permitida a utilização de lápis em nenhuma etapa da prova.

INSTRUÇÕES PARA A PROVA OBJETIVA

- Verifique se os seus dados estão corretos na folha de respostas da prova objetiva. Caso haja algum dado incorreto, comunique ao fiscal.
- Leia atentamente cada questão e assinale, na folha de respostas da prova objetiva, uma única alternativa.
- A folha de respostas da prova objetiva não pode ser dobrada, amassada, rasurada ou manchada e nem pode conter nenhum registro fora dos locais destinados às respostas.
- O candidato deverá transcrever, com caneta esferográfica de tinta preta, as respostas da prova objetiva para a folha de respostas.
- A maneira correta de assinalar a alternativa na folha de respostas da prova objetiva é cobrir, fortemente, com caneta esferográfica de tinta preta, o espaço a ela correspondente.
- Marque as respostas assim: ●

GINECOLOGIA E OBSTETRÍCIA
Questões de 1 a 50

Caso clínico para responder às questões de 1 a 3.

Uma paciente de 62 anos de idade, portadora de hipertensão arterial sistêmica bem controlada com uso de losartana 50 mg/dia, compareceu ao consultório de ginecologia com queixa de prurido vulvar persistente, que aumentou de intensidade ao longo dos últimos dois anos. Referiu menopausa aos 49 anos e que nunca havia realizado terapia hormonal. Ao exame físico, apresentou FC = 73 bpm, PA = 130 mmHg x 78 mmHg, FR = 18 irpm e SpO2 = 97% em ar ambiente. Na inspeção ginecológica, foram observadas placas branco-peroladas bem definidas, que envolviam a vulva e o ânus, com padrão “em 8”, bem como pele adelgada, apagamento de pequenos lábios e encarceramento de clitóris. Havia, ainda, discretas escoriações por coçadura, sem sinais de infecção secundária.

QUESTÃO 1

Quanto ao caso clínico apresentado, assinale a alternativa que corresponde à hipótese diagnóstica mais provável.

- (A) Líquen plano
- (B) Líquen simples crônico
- (C) Líquen escleroso
- (D) Dermatite irritativa
- (E) Eczema seborreico

QUESTÃO 2

Tendo em vista as características etiológicas, epidemiológicas e clínicas da principal hipótese diagnóstica para o caso mencionado, assinale a alternativa correta.

- (A) A etiologia é bem definida e comprovadamente de caráter autoimune. Fatores genéticos, hormonais e infecciosos não podem ser implicados em sua patogênese.
- (B) A condição acomete com maior frequência as mulheres no menacme, por volta da terceira e quarta décadas de vida.
- (C) É uma condição essencialmente benigna, que não apresenta risco de transformação maligna.
- (D) É comum o comprometimento concomitante de superfícies mucosas, como a oral e a genital.
- (E) A biópsia, caso seja realizada, revelará epiderme tipicamente adelgada e retraída, com ou sem hiperqueratose, associada a edema e depósito de fibrina abaixo do epitélio, além de infiltrado inflamatório linfocítico na derme.

QUESTÃO 3

O tratamento de eleição para o caso clínico em análise, na ausência de complicações, consiste no uso de

- (A) propionato de clobetasol tópico.
- (B) hidratante à base de ácido hialurônico de forma isolada.
- (C) promestrieno tópico.
- (D) miconazol tópico.
- (E) azitromicina via oral em dose única.

Caso clínico para responder às questões 4 e 5.

Uma nuligesta de 28 anos de idade, sem comorbidades diagnosticadas, compareceu à consulta para realização de exames ginecológicos de rotina. Levou exames das últimas duas rotinas realizadas, todos sem alterações. Durante a consulta, não foram evidenciadas alterações no decorrer da anamnese ou do exame físico. Foi realizada coleta de colpocitologia oncótica e solicitados os demais exames pertinentes, de acordo com a idade e as características clínicas da paciente. Na consulta de retorno, a paciente levou o resultado da colpocitologia que revelava lesão escamosa intraepitelial de baixo grau (LSIL). Diante do resultado, foi indicada a realização de nova colpocitologia oncótica em seis meses, a qual também apresentou resultado LSIL.

QUESTÃO 4

De acordo com as recomendações do Ministério da Saúde e do Instituto Nacional do Câncer (INCA) para rastreamento do câncer de colo uterino, a continuidade do manejo do referido caso clínico deve ser realizada por meio de

- (A) nova colpocitologia oncótica em seis meses.
- (B) realização de colposcopia.
- (C) tratamento por eletrocauterização em caso de zona de transformação tipo 1 (método “Ver e Tratar”).
- (D) nova colpocitologia oncótica em 12 meses.
- (E) indicação de histerectomia.

QUESTÃO 5

Para a paciente em estudo, na ausência de achados colposcópicos anormais no colo uterino e na vagina, de acordo com as orientações do Ministério da Saúde e do INCA, recomenda-se

- (A) repetir a citologia em seis meses.
- (B) repetir a citologia em três anos.
- (C) realizar nova colposcopia em seis meses.
- (D) repetir a citologia em 12 meses.
- (E) realizar nova colposcopia em 12 meses.

Área livre

Caso clínico para responder às questões 6 e 7.

Uma paciente de 53 anos de idade compareceu à consulta de ginecologia levando resultado de mamografia que apresentava nódulo espiculado em quadrante superior lateral esquerdo da mama direita, com classificação BIRADS-5. Procedeu-se à biópsia da lesão por agulha grossa (*core biopsy*), com resultado histopatológico que revelou carcinoma ductal invasor do tipo não especial. O estudo imuno-histoquímico realizado revelou positividade para receptor de estrogênio (RE) e receptor de progesterona (RP), negatividade para HER-2 e Ki67 de 8%.

QUESTÃO 6

No contexto apresentado, é correto afirmar que o significado do marcador Ki67

- (A) corresponde ao índice proliferativo e caracteriza tumor agressivo quando se apresenta acima de 10%.
- (B) corresponde ao índice proliferativo e caracteriza tumor agressivo quando se apresenta acima de 20%.
- (C) corresponde ao índice proliferativo e caracteriza tumor agressivo quando se apresenta acima de 30%.
- (D) corresponde ao índice proliferativo e caracteriza tumor indolente (pouco agressivo) quando se apresenta abaixo de 20%.
- (E) define a possibilidade de opção terapêutica com bloqueio hormonal.

QUESTÃO 7

Considerando os achados imuno-histoquímicos, assinale a alternativa que corresponde à classificação do tumor em análise.

- (A) Luminal-A
- (B) Luminal-B
- (C) Luminal-C
- (D) Superexpressor de HER-2
- (E) Triplo negativo

QUESTÃO 8

De acordo com a legislação atual acerca do planejamento familiar e dos procedimentos de esterilização voluntária, assinale a alternativa correta.

- (A) A esterilização cirúrgica em pessoas absolutamente incapazes poderá ocorrer mediante autorização expressa em documento escrito e firmado pelo respectivo responsável legal.
- (B) A notificação da esterilização cirúrgica à direção do Sistema Único de Saúde é facultativa para os serviços privados de saúde.
- (C) É permitida a exigência de atestado de esterilização ou de teste de gravidez para fins de admissão em novo emprego público ou privado.
- (D) Só podem ser autorizadas a realizar esterilização cirúrgica as instituições que oferecem todas as opções de meios e métodos de contracepção reversíveis.
- (E) A indução ou instigamento à prática de esterilização cirúrgica é permitida à equipe pré-natalista que assiste a gestante de alto risco.

Texto para responder às questões 9 e 10.

A perspectiva intercultural é dirigida à edificação de uma sociedade democrática, plural, humana, que articula políticas de igualdade com políticas de identidade. Envolve o reconhecimento do outro, o diálogo entre os diferentes grupos sociais e culturais (CANDAU, 2008). Nesse contexto, é importante estar atento à diversidade cultural nos espaços de produção do cuidado. Na perspectiva da atenção à saúde da mulher, o Ministério da Saúde traz a interculturalidade como ponto de enfoque que direciona ações da Política Nacional de Atenção Integral à Saúde da Mulher (PNAISM, 2004). O objetivo é garantir a saúde como direito de cidadania e levar em consideração os determinantes sociais e as peculiaridades étnico-culturais, na sua influência sobre o processo saúde-doença da mulher brasileira.

CANDAU, Vera Maisa. *Direitos humanos, educação e interculturalidade: as tensões entre igualdade e diferença*, 2008. Disponível em: <<https://www.scielo.br>>. Acesso em: 15 jan. 2024.

MINISTÉRIO DA SAÚDE. *Política Nacional de Atenção Integral à Saúde da Mulher: princípios e diretrizes*. 2004. Disponível em: <https://bvsm.s.saude.gov.br/bvs/publicacoes/politica_nac_atencap_mulher.pdf>. Acesso em: 15 jan. 2024.

QUESTÃO 9

Acerca dos aspectos éticos e interculturais na atenção à saúde da mulher, assinale a alternativa correta.

- (A) As mulheres vivem mais do que os homens e apresentam estatísticas menores de frequência de adoecimento.
- (B) A vulnerabilidade feminina diante de certas doenças e causas de morte está mais relacionada com a situação de discriminação na sociedade do que com fatores biológicos.
- (C) Os padrões de morbimortalidade encontrados nas mulheres brasileiras independem das diferenças de desenvolvimento regional e de classe social.
- (D) No caso das mulheres, a situação de saúde deve ser considerada separadamente dos aspectos que envolvem a discriminação nas relações de trabalho e a sobrecarga com as responsabilidades relacionadas ao trabalho doméstico.
- (E) Variáveis como raça, etnia e situação de pobreza funcionam como atenuantes das desigualdades que incidem no processo saúde-doença das mulheres.

Área livre

QUESTÃO 10

A aplicação da humanização das práticas de saúde consiste em uma das bases para o domínio dos aspectos éticos e interculturais na atenção à saúde da mulher. Nesse sentido, condiz com esse conceito o atendimento que

- (A) é norteado pelo respeito a todas as diferenças, sem discriminação de nenhuma espécie, mediante a imposição de valores e crenças pessoais.
- (B) tem foco nas orientações do profissional de saúde, mitigando a capacidade da mulher de fazer escolhas adequadas ao próprio contexto e momento de vida.
- (C) promove o acolhimento das demandas conhecidas pela equipe de saúde e permanece alheio às não conhecidas.
- (D) busca o uso de tecnologia apropriada a cada caso e escusa-se de resolver problemas e diminuir o sofrimento associado ao processo de adoecimento.
- (E) reforça o caráter da atenção à saúde como direito e melhora o grau de informação das mulheres em relação ao seu corpo e suas condições de saúde.

Caso clínico para responder às questões 11 e 12.

Uma paciente de 32 anos de idade, G2P1C0A1, em uso de anticoncepcional oral combinado em regime contínuo há seis anos, compareceu à consulta ginecológica. Na ocasião, negou comorbidades diagnosticadas e utilização de outras medicações. Referiu estar sedentária em razão da rotina com o trabalho e o filho pequeno e relatou dormir cerca de cinco horas por noite. Informou ser casada há oito anos e sua principal queixa foi a redução da libido. Por esse motivo, acreditava necessitar de reposição de testosterona.

QUESTÃO 11

Com base no caso clínico apresentado, assinale a alternativa que corresponde à conduta mais adequada diante dessa queixa da paciente.

- (A) Solicitar dosagem de testosterona total e livre para a definição da dose de testosterona transdérmica a ser prescrita.
- (B) Orientar que a solução do problema será alcançada apenas com a troca do método contraceptivo.
- (C) Solicitar FSH, estradiol e testosterona total e livre, a fim de avaliar a atividade ovariana.
- (D) Orientar acerca da etiologia multifatorial do sintoma em análise e decidir conjuntamente com a paciente a respeito da possibilidade de troca do método anticoncepcional para uma opção que não promova bloqueio ovariano.
- (E) Orientar a paciente a buscar psicoterapia cognitivo-comportamental de forma isolada.

QUESTÃO 12

No contexto do caso clínico em análise, é correto afirmar que a literatura científica atual estabeleceu benefício da terapia androgênica em mulheres com

- (A) dosagem de testosterona livre abaixo do valor de referência do laboratório.
- (B) diagnóstico de desejo sexual hipoativo em qualquer fase da vida.

- (C) diagnóstico de desejo sexual hipoativo na peri e pós-menopausa, quando são afastadas todas as outras causas.
- (D) diagnóstico de desejo sexual hipoativo no menacme inicial, em caso de falha da terapia cognitivo-comportamental.
- (E) diagnóstico de desejo sexual hipoativo e contra-indicação à terapia estrogênica.

QUESTÃO 13

Durante o procedimento de parto cesáreo, várias estruturas são seccionadas para permitir o nascimento do bebê. Algumas pacientes referem parestesia e anestesia da região suprapúbica, as quais podem ser duradouras ou transitórias. Acerca da anatomia cirúrgica do parto cesáreo, assinale a alternativa correta.

- (A) A parestesia da pele da região suprapúbica decorre da lesão do nervo ilio-hipogástrico e do nervo ilioinguinal.
- (B) A secção do nervo obturatório durante o parto cesáreo leva à parestesia cutânea infraumbilical.
- (C) O desconforto e a alodinia pós-procedimento relacionam-se à técnica cirúrgica e à sutura do ângulo da aponeurose. Dessa forma, são preveníveis em todos os casos.
- (D) Nas cirurgias pélvicas, a sondagem vesical de demora é desejável e sob nenhuma hipótese pode ser dispensada.
- (E) A localização da placa de eletrocautério não possui contra-indicação e pode ser colocada em qualquer local do corpo da paciente, sem nenhum risco de lesão.

Caso clínico para responder às questões 14 e 15.

Uma paciente 30 anos de idade, G0P0A0, compareceu à consulta no ambulatório de ginecologia e relatou ciclos menstruais regulares, com intervalo de 35 dias, duração de oito dias e volume de 80 mL. Queixou-se de sangramento aumentado, sem dismenorrea associada, e apresentou exames laboratoriais sem alterações, com hemoglobina normal e ferro sérico no limite inferior da normalidade.

QUESTÃO 14

A referida paciente, três meses após a consulta, realizou ultrassonografia pélvica transvaginal que evidenciou espessamento endometrial de 18 mm, à custa de imagem nodular, com pedículo vascular. Com base no exposto, assinale a alternativa que corresponde ao diagnóstico mais provável.

- (A) Hiperplasia endometrial com atipias
- (B) Hiperplasia endometrial sem atipias
- (C) Mioma FIGO 1
- (D) Pólipo endometrial
- (E) Mioma FIGO 2-5

QUESTÃO 15

O melhor tratamento para esse caso inclui

- (A) histerectomia total videolaparoscópica.
- (B) histerectomia total vaginal.
- (C) histeroscopia diagnóstica.
- (D) histeroscopia cirúrgica.
- (E) ablação endometrial histeroscópica.

QUESTÃO 16

A infecção do trato urinário é uma doença prevalente na população feminina, seja pela anatomia que a favorece, seja pelos hábitos urinários. A respeito dessa patologia, assinale a alternativa correta.

- (A) O diagnóstico de infecção urinária de repetição consiste na presença de pelo menos três episódios em seis meses ou quatro episódios em um ano.
- (B) O uso de proantocianidinas A e probióticos deve ser a primeira escolha como profilaxia para novos episódios de infecção urinária.
- (C) Os antibióticos empíricos de primeira linha indicados para infecções urinárias não complicadas são as quinolonas.
- (D) A realização de imunoterapia deve ser a primeira linha de tratamento para as infecções urinárias de repetição, com estudos de segurança de longo prazo.
- (E) O manejo inicial inclui a modificação do estilo de vida, com micções programadas, melhora da ingestão hídrica diária e micção pós-coito.

QUESTÃO 17

No que se refere à terapia de reposição hormonal na menopausa, assinale a alternativa que apresenta uma **contraindicação**.

- (A) Sangramento vaginal por atrofia
- (B) Antecedente familiar de neoplasia hormônio-dependente
- (C) Doença hepática compensada
- (D) Porfíria
- (E) Antecedente familiar de doença tromboembólica

Caso clínico para responder às questões 18 e 19.

Uma paciente de 19 anos de idade, nuligesta, com múltiplos parceiros, iniciou com quadro de dispareunia profunda, associada à secreção amarelada e dor abdominal súbita, com piora progressiva. Deu entrada no pronto-socorro em BEG, corada, hidratada, febril (Tax = 37 °C), acianótica e anictérica, PA = 100 mmHg x 80 mmHg, FC = 105 bpm, SatO₂ = 94%, FR = 20 irpm, abdome doloroso à palpação em andar inferior, com descompressão brusca à esquerda, defesa abdominal associada e massa palpável à esquerda. Ao exame especular, apresentou secreção amarelada em pequena quantidade, toque vaginal com dor à mobilização uterina.

QUESTÃO 18

No caso em análise, a paciente apresenta alguns sinais de sepse, de provável foco abdominal. Com base na propedêutica inicial do caso, e considerando a presença de abscesso tubo-ovariano íntegro de 5 cm, deve-se proceder à hidratação venosa inicial com antibioterapia inicial precoce e

- (A) laparotomia exploradora imediata.
- (B) realização de exame de imagem, como ultrassonografia pélvica transvaginal seriada, a cada dois dias.
- (C) estabilização clínica.
- (D) laparoscopia exploradora imediata.
- (E) culdocentese diagnóstica na totalidade dos casos.

QUESTÃO 19

Após o tratamento, a paciente iniciou com quadro de leucorreia fluida sem odor, com piora antes da menstruação, associada a prurido vulvar. Realizou-se exame a fresco, com pH = 4,0 e *Whiff test* negativo. A paciente realizou tratamento com butoconazol, sem melhora do quadro.

Considerando esse caso clínico, assinale a alternativa que apresenta o diagnóstico mais provável para o caso.

- (A) Candidíase vulvar
- (B) Candidíase vaginal
- (C) Vaginose bacteriana
- (D) Vaginite inflamatória descamativa
- (E) Vaginose citolítica

QUESTÃO 20

A classificação de Baden-Walker para distopia genital foi utilizada por muito tempo e é bastante difundida entre os ginecologistas. Porém, com o surgimento da classificação de POP-Q (*pelvic organ prolapse quantification*), foi possível a utilização de um método científico reprodutível com menor subjetividade. Nas duas classificações, o grau que apresenta maior divergência entre elas é o grau

- (A) 0.
- (B) I.
- (C) II.
- (D) III.
- (E) IV.

QUESTÃO 21

Cerca de um quarto da população acima de 40 anos de idade possui sintomas de urgência miccional, de acordo com estudo de cinco cidades brasileiras de 2017.

SOLER, Roberto. *et al. The prevalence of lower urinary tract symptoms (LUTS) in Brazil: et results from the epidemiology of LUTS (Brazil LUTS) study. 2017.*

No que tange à propedêutica inicial para diagnóstico da bexiga hiperativa, assinale a alternativa correta.

- (A) A realização do estudo urodinâmico faz parte da propedêutica inicial; ele deve ser solicitado na totalidade dos casos.
- (B) A realização de ultrassonografia do aparelho urinário auxilia no diagnóstico de litíase e tumores que podem simular sintomas de bexiga hiperativa.
- (C) A cistoscopia deve ser realizada como propedêutica inicial para descartar corpos estranhos intravesicais, mesmo sem histórico de cirurgias prévias.
- (D) A citologia urinária bem como a análise de dismorfismo eritrocitário auxiliam no manejo inicial, mesmo sem ocorrência de hematúria.
- (E) Exames de urinalise com cultura podem ser utilizados para verificação das doenças renais.

Área livre

QUESTÃO 22

Na cistite intersticial crônica, também conhecida como bexiga dolorosa, a sintomatologia é bem ampla, invariavelmente com dor à repleção vesical e sintomas de bexiga hiperativa. No tocante ao tratamento dessa patologia, assinale a alternativa correta.

- (A) O uso de antidepressivos, como a amitriptilina, auxilia no controle da dor crônica associada à doença.
- (B) O uso de anti-histamínicos, como a hidroxizina, está sempre indicado, mesmo sem sintomas irritativos vesicais.
- (C) O uso do dimetilsulfóxido, por meio de instilação venosa, permite o tratamento adequado durante um período curto.
- (D) A realização da cistoscopia com hidrodilatação pode levar à piora do quadro, com agravamento dos sintomas de urgência miccional.
- (E) A instilação vesical de corticoide associada com ácido tricloroacético permite a cauterização local do quadro inflamatório vesical.

Caso clínico para responder às questões 23 e 24.

Uma paciente de 40 anos de idade, G2P2C2A0, com quadro de dismenorria cíclica associada a sangramento uterino anormal desde a menarca, sem desejo de concepção futura, realizou exame de imagem de ultrassonografia pélvica transvaginal que evidenciou útero aumentado de volume (290 cc), com paredes assimétricas, miométrio heterogêneo, com zona juncional irregular, endométrio de 9 mm e anexos sem alterações.

QUESTÃO 23

Considerando as possibilidades terapêuticas para a patologia do caso, assinale a alternativa correta.

- (A) Esse caso evidencia um quadro de sangramento uterino anormal por miomatose uterina, com indicação de uso de dispositivo intrauterino de levonorgestrel.
- (B) Trata-se de quadro de endometriose profunda com indicação de laparoscopia com exérese de focos de endometriose.
- (C) Esse caso relaciona-se com suspeita de adeniose, com indicação cirúrgica de ablação endometrial por histeroscopia.
- (D) Esse caso relaciona-se com quadro de endometriose profunda, com indicação de histerectomia total ampliada.
- (E) Trata-se de suspeita de adeniose com indicação de histerectomia simples.

Área livre

QUESTÃO 24

Uma paciente, no sétimo dia de pós-operatório de histerectomia total videolaparoscópica, evoluiu com quadro de perda urinária insensível e com necessidade de uso constante de *pads*.

Assinale a alternativa que corresponde à lesão mais comum e ao tratamento inicial indicado para esse caso.

- (A) Fístula retovaginal; tratamento cirúrgico imediato
- (B) Fístula vesicovaginal; sondagem vesical de demora por 14 dias
- (C) Fístula ureterovaginal; sondagem vesical de demora por 14 dias
- (D) Fístula vesicovaginal; tratamento cirúrgico imediato
- (E) Fístula ureterovaginal; reimplante ureteral imediato

Caso clínico para responder às questões de 25 a 27.

Uma paciente procurou o pronto-socorro com queixas de sangramento em borra de café iniciado há 1 dia, associado a cólica em região hipogástrica. Relatou que não sabe a data da sua última menstruação e faz uso irregular de anticoncepcional oral. Realizou teste urinário de gravidez com resultado positivo. Ao exame físico, apresentou FC = 80 bpm, FR = 18 irpm, PA = 120 mmHg x 88 mmHg, SpO₂ = 99%. Verificou-se abdome doloroso à palpação de região de fossa ilíaca à esquerda, porém com sinal de Blumberg negativo.

QUESTÃO 25

Em relação ao caso clínico apresentado, assinale a alternativa correta.

- (A) A história da paciente, aliada ao exame físico, sugere a hipótese diagnóstica de gestação ectópica, provavelmente em istmo de tuba uterina, dado o acometimento mais frequente nesse local.
- (B) O histórico de gestação ectópica prévia não aumenta o risco de o quadro ocorrer novamente.
- (C) O quadro clínico dessa paciente sugere uma ameaça de abortamento, indicando uma intervenção adequada, com a imediata prescrição de progesterona para estabilizar a gestação.
- (D) Esse quadro clínico pode indicar uma gestação inicial viável. Nesse caso, a paciente deverá prosseguir com exames para investigação.
- (E) A avaliação da curva de aumento do beta hCG não é necessária para diagnóstico dessa paciente.

Área livre

QUESTÃO 26

A paciente do caso clínico apresentado realizou ultrassonografia transvaginal com achado de endométrio de 15 mm; não houve visualização de saco gestacional intraútero e nem lesões em regiões anexiais. No dia em que deu entrada no hospital, realizou beta hCG cujo resultado foi 545 mUI/mL. Após 48 horas, o valor aumentou para 735 mUI/mL.

Considerando os novos achados obtidos após os exames laboratoriais e de imagem, assinale a alternativa correta.

- (A) É possível realizar um esvaziamento uterino, por AMIU ou curetagem, e realizar dosagem de beta hCG após 24 horas do procedimento. Caso não haja queda de pelo menos 15%, a indicação é o tratamento para gestação ectópica.
- (B) Os achados dos exames laboratoriais e de imagem indicam uma gestação ectópica com necessidade de intervenção imediata.
- (C) A ausência de saco gestacional associada ao aumento de beta hCG sugere gestação anembrionada, e a paciente deverá prosseguir para AMIU ou curetagem.
- (D) O valor da razão de beta hCG dessa paciente sugere uma gestação viável.
- (E) O valor discriminatório de beta hCG é 1000 mUI/mL. Ao atingir esse valor, é possível visualizar a gestação intrauterina por ultrassonografia transvaginal.

QUESTÃO 27

Uma semana após a primeira entrada, a paciente retornou hemodinamicamente estável, com exame físico similar ao da primeira consulta. Realizou novos exames, cujos resultados foram beta hCG = 2.480 mUI/mL e ultrassonografia transvaginal evidenciando presença de massa anexial à direita e ausência de líquido livre em pelve.

A respeito do tratamento com metotrexato na gestação ectópica, assinale a alternativa correta.

- (A) O metotrexato é um agonista do ácido fólico, que inibe a replicação de DNA e é muito utilizado no tratamento de neoplasias.
- (B) No protocolo de dose única, é necessário observar a queda de pelo menos 15% dos níveis de beta hCG entre o dia da aplicação e o quarto dia. Depois disso, deverá ser realizada a dosagem laboratorial semanal.
- (C) Uma contraindicação ao tratamento é a impossibilidade de a paciente fazer seguimento até a resolução do tratamento.
- (D) Após a negatificação do beta hCG, não é necessário haver intervalo para engravidar novamente.
- (E) A concentração sérica de beta hCG > 5000 mUI/mL e a presença de batimentos cardíacos do embrião são contraindicações absolutas ao tratamento medicamentoso.

Caso clínico para responder às questões de 28 a 31.

Uma paciente de 32 anos de idade, G2P0A1, com IG de 19 semanas e 5 dias, compareceu ao pronto-socorro com queixa de edema importante em membros inferiores. Relatou que sua última ultrassonografia foi a morfológica de primeiro trimestre, que não indicava alterações. Ao exame físico, observaram-se PA = 140 mmHg x 90 mmHg, FC = 98 bpm, SpO2 = 99%, FR = 22 irpm, altura uterina = 20 cm, BCF = 120 bpm e membros inferiores com edema simétrico 3+/4+.

Exames de pré-natal realizados com 12 semanas e 1 dia apresentaram os seguintes resultados: Hb = 11,9; Ht = 35%; leucócitos = 8900; plaquetas = 151000; glicemia = 89; TSH = 1,5; tipo sanguíneo = A negativo; Coombs indireto positivo; citomegalovírus IgG não reagente; citomegalovírus IgM não reagente; rubéola IgG reagente; rubéola IgM não reagente; toxoplasmose IgG reagente; toxoplasmose IgM não reagente; sorologia sífilis não reagente; anti-HIV não reagente; anti-HCV não reagente; HBsAg não reagente; urocultura negativa.

A ecografia obstétrica realizada no pronto-socorro evidenciou hidropsia fetal associada a placentomegalia e morfologia fetal normal.

QUESTÃO 28

Para esse caso clínico, a hipótese diagnóstica mais provável é

- (A) isoimunização RH.
- (B) infecção por TORCHs.
- (C) mola hidatiforme.
- (D) hipertensão gestacional.
- (E) erro inato do metabolismo.

QUESTÃO 29

Acerca da hidropsia fetal imune e não imune, assinale a alternativa correta.

- (A) Pode ocorrer pela diminuição da pressão venosa central, aumentando a pressão capilar hidrostática.
- (B) Ocorre quando há um aumento da drenagem linfática fetal.
- (C) Não tem associação com aneuploidias.
- (D) É definida como presença de acúmulo anormal de fluidos fetais em pelo menos duas cavidades serosas ou no tecido corporal subcutâneo.
- (E) A taquiarritmia, ao contrário da bradiarritmia, pode levar à hidropsia fetal.

QUESTÃO 30

No contexto do caso clínico descrito, considere que, em Doppler de artéria cerebral média fetal realizado, havia sido detectado pico da velocidade sistólica de 1,8 MoM. No que se refere ao resultado desse exame, assinale a alternativa correta.

- (A) A realização da dopplervelocimetria para cálculo do pico da velocidade sistólica da artéria cerebral média é indicada em casos de suspeita de anemia fetal, a partir de 14 semanas de gestação.
- (B) O resultado obtido indica anemia fetal leve, e não é necessário prosseguir com a investigação.
- (C) A transfusão fetal sanguínea intrauterina está indicada após a realização de cordocentese e caso a hemoglobina fetal esteja dois desvios padrões abaixo do valor médio para a idade gestacional.
- (D) Após a transfusão sanguínea intrauterina, é necessário titular o Coombs indireto materno.
- (E) Todos os anticorpos sanguíneos maternos podem levar à anemia fetal.

QUESTÃO 31

Considere, ainda, que a gestante do mencionado caso clínico tenha recebido alta após avaliação e diagnóstico, porém tenha retornado após 2 semanas relatando piora do edema de membros inferiores e o aparecimento de edema em todo o corpo, além de dispneia. Ao exame físico, apresentou PA = 160 mmHg x 100 mmHg, FR = 30 irpm, SpO₂ = 94% e FC = 102 bpm. Em exames laboratoriais, foram evidenciadas albumemia e diminuição do hematócrito. As funções renal e hepáticas encontravam-se normais.

Qual é a hipótese diagnóstica mais provável para o quadro clínico apresentado?

- (A) Hipertensão gestacional
- (B) Síndrome hemolítico-urêmica
- (C) Colestase gestacional
- (D) Anemia materna
- (E) Síndrome do espelho

Caso clínico para responder às questões 32 e 33.

Uma paciente, G1P0A0, com 25 semanas de idade gestacional retornou à consulta de pré-natal com os exames solicitados, cujos resultados foram teste oral de tolerância a glicose 75 g: jejum = 95 mg/dL / 1 hora = 120 mg/dL / 2 horas = 155 mg/dL.

QUESTÃO 32

Quanto às hiperglicemias na gestação, assinale a alternativa correta.

- (A) O diagnóstico de *overt* diabetes pode ser realizado por meio de exames laboratoriais que apresentem Hb1ac \geq 6,5%, glicemia de jejum \geq 126 mg/dL, glicemia ao acaso \geq 200 mg/dL ou TOTG após a 24^a semana \geq 200 mg/dL na segunda hora.
- (B) Diabetes gestacional é um estado transitório de hiperglicemia, sem evidência de aumento de risco de desenvolvimento de diabetes *mellitus* no futuro.
- (C) As crianças nascidas de mães que evoluíram com hiperglicemia na gestação apresentam risco de desenvolver doenças metabólicas igual ao restante da população.
- (D) Durante a gestação, existem alterações hematológicas, porém há alteração da H1bAc.
- (E) Em pacientes com diagnóstico de diabetes *mellitus* prévio à gestação, aconselha-se um nível de Hb1ac pré-gestacional de 7%, para redução de risco de complicações materno-fetais.

QUESTÃO 33

Considere que a paciente tenha comparecido ao pronto-socorro com 38 semanas de gestação, em trabalho de parto ativo, relatando ter realizado ultrassonografia obstétrica há 1 semana, com achado de polidrâmnio e feto no percentil 90. Após a saída, a cabeça fetal retraiu-se sobre o períneo e, ao tentar-se tracionar gentilmente a cabeça, o recém-nascido continuou impactado.

Acerca da emergência obstétrica vivenciada por essa paciente, assinale a alternativa correta.

- (A) A resolução do quadro deve acontecer em até 9 minutos.
- (B) Pode levar à asfixia neonatal por compressão dos vasos do pescoço ou por compressão do cordão umbilical.
- (C) Deve-se orientar a paciente a fazer puxos durante as manobras.
- (D) Essa complicação não tem risco de recorrência em partos subsequentes.
- (E) A manobra de Rubin II consiste em colocar os dedos indicador e médio na escápula posterior fetal e rotacioná-la posteriormente.

Caso clínico para responder às questões de 34 a 36.

Uma paciente de 32 anos de idade, G1, compareceu à primeira consulta de pré-natal com 15 semanas de gestação. Tem história de conização há 2 anos por lesão de alto grau no colo uterino e miastenia grave. Faz uso de prednisona e azatioprina para controle da doença.

QUESTÃO 34

Assinale a alternativa que apresenta a melhor opção para manejo dessa paciente.

- (A) Realizar cerclagem eletiva, indicada em razão da história clínica.
- (B) Iniciar progesterona e avaliar o comprimento do colo uterino entre 22 e 24 semanas; se medir menos do que 25 mm, realizar cerclagem.
- (C) Iniciar progesterona e avaliar o comprimento de colo uterino entre 22 e 24 semanas; se estiver menor do que 25 mm, inserir pessário.
- (D) Considerar a paciente de baixo risco para trabalho de parto prematuro e fazer seguimento habitual de pré-natal.
- (E) Realizar ultrassonografia transvaginal a partir de 14 semanas, com intervalo entre 1 e 2 semanas; caso o colo esteja menor do que 25 mm, proceder à cerclagem.

QUESTÃO 35

Suponha que a paciente tenha procurado o pronto-socorro na 31^a semana de gestação, com queixa de contrações a cada 2 minutos, e o exame físico realizado evidenciou que há dilatação cervical de 4 cm.

Qual é a conduta adequada a ser iniciada nesse caso?

- (A) Inibir o trabalho de parto com nifedipino.
- (B) Iniciar infusão de sulfato de magnésio para neuroproteção fetal.
- (C) Prescrever atosiban.
- (D) Realizar progesterona via vaginal para diminuição da irritação uterina.
- (E) Prestar assistência ao trabalho de parto.

QUESTÃO 36

Considere que a paciente retornou ao pronto-socorro na 31ª semana de gestação, com queixa de contrações a cada 2 minutos e em dilatação cervical de 4 cm, e evoluiu com febre após 4 horas de amniorrexe durante a assistência ao trabalho de parto.

Acerca dessa condição clínica, assinale a alternativa correta.

- (A) É uma infecção polimicrobiana composta apenas por anaeróbios e Gram-negativos, na maioria das vezes, por infecção ascendente da vagina.
- (B) Nesses casos, há aumento de morbidades neonatais, como asfixia, sepse neonatal, enterocolite necrotizante e choque séptico.
- (C) O parto mais indicado, nessa circunstância, é a cesariana.
- (D) Quando essa condição ocorre com membranas amnióticas íntegras, tem associação com gonococo.
- (E) A insuficiência ístmocervical não é considerada fator de risco para a condição.

Caso clínico para responder às questões de 37 a 40.

Uma paciente de 34 anos de idade, com 30 semanas de gestação, tem diagnóstico de diabetes *mellitus* do tipo 1, hipertensão arterial crônica e insuficiência renal crônica. Ela é G5P2(c1)A2, com história de um óbito fetal com 32 semanas, acerca do qual relata não saber a causa, uma cesariana com 36 semanas por pré-eclâmpsia e dois abortos com 8 semanas. Faz uso de insulina detemir e ultrarrápida, metildopa 2 g/dia. Realizou exames há 4 semanas, com os seguintes resultados: creatinina = 1,9 mg/dL; ureia = 50 mg/dL; proteinúria de 24 h = 2 g/24 horas.

A paciente foi internada em enfermaria de gestação de alto risco por aumento pressórico. Ao exame físico de admissão, apresentou PA = 150 mmHg x 100 mmHg, SpO2 = 99%, FR = 20 irpm e FC = 80 bpm. Os exames laboratoriais indicaram os seguintes resultados: Cr = 2,2 mg/dL; ureia = 100 mg/dL; proteinúria de 24 h = 3 g/24 horas.

QUESTÃO 37

Considerando esse quadro clínico, qual é a melhor conduta para que a doença materna tenha menos impacto no feto?

- (A) Reaferir a pressão arterial e iniciar sulfato de magnésio se estiver no mesmo nível.
- (B) Orientar a paciente a fazer ingestão de menos proteínas.
- (C) Iniciar profilaxia com enoxaparina em função da presença de proteinúria nefrótica.
- (D) Hiper-hidratar a paciente para melhora da função renal.
- (E) Solicitar avaliação da nefrologia para iniciar hemodiálise.

Área livre

QUESTÃO 38

No referido caso clínico, é importante diferenciar se a paciente apresenta pré-eclâmpsia sobreposta ou trata-se de uma hipertensão crônica descompensada.

Assinale a alternativa que corresponde ao exame que pode auxiliar na realização do diagnóstico diferencial.

- (A) Relação albumina/creatinina
- (B) sFlt-1/PIGF
- (C) Creatinina
- (D) Raios X de tórax
- (E) Coagulograma

QUESTÃO 39

Suponha que, ao completar 31 semanas e 6 dias de gestação, a paciente tenha realizado ultrassonografia obstétrica com achado de peso fetal estimado no percentil 8 e com índice de pulsatilidade da artéria umbilical acima do percentil 95.

O achado adicional que indica a resolução da gestação é a presença de

- (A) um *short term variation* de 4 ms.
- (B) ducto venoso com onda A positiva.
- (C) diástole zero, detectada na dopplervelocimetria de artéria umbilical.
- (D) oligodrâmio.
- (E) desacelerações persistentes em cardiotocografia.

QUESTÃO 40

Considere que a paciente evoluiu com cefaleia, escotomas, dispneia e, ao exame físico, observou-se presença de estertores crepitantes em base pulmonar, bilateralmente, além de ter apresentado edema de membros inferiores simétricos de 4+/4+ e PA = 150 mmHg x 90 mmHg. A radiografia de tórax evidenciou achado de linhas B de Kerley.

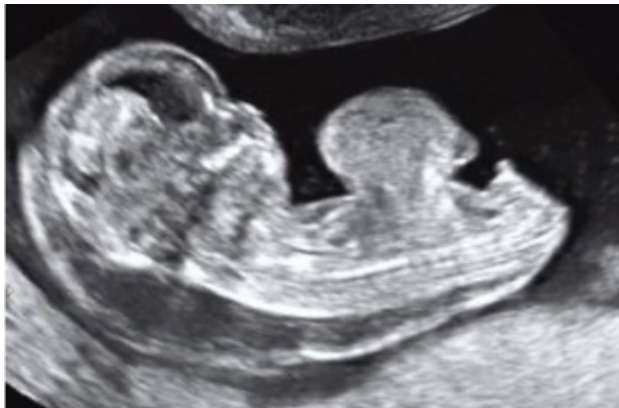Com base nessa situação hipotética, assinale a alternativa que indica a droga fundamental para o tratamento da paciente.

- (A) Furosemida
- (B) Ceftriaxona
- (C) Metildopa
- (D) Salbutamol
- (E) Enoxaparina

Área livre

Caso clínico para responder às questões 41 e 42.

Uma paciente de 16 anos de idade, G1, realizou ultrassonografia morfológica de primeiro trimestre, na qual foi detectado um defeito de parede abdominal central ventral no feto, como mostra a imagem a seguir.



QUESTÃO 41

Para esse caso clínico, o diagnóstico fetal é

- (A) hérnia umbilical.
- (B) gastrosquise.
- (C) síndrome de *body stalk*.
- (D) onfalocele.
- (E) extrofia de bexiga.

QUESTÃO 42

Considerando o diagnóstico fetal do referido caso clínico, a aneuploidia que pode ser associada a esse achado ultrassonográfico é a síndrome de

- (A) Klinefelter (trissomia XXY).
- (B) Patau (trissomia 13).
- (C) Rethoré (trissomia 9).
- (D) Jacobs (trissomia XYY).
- (E) Warkany (trissomia 8).

QUESTÃO 43

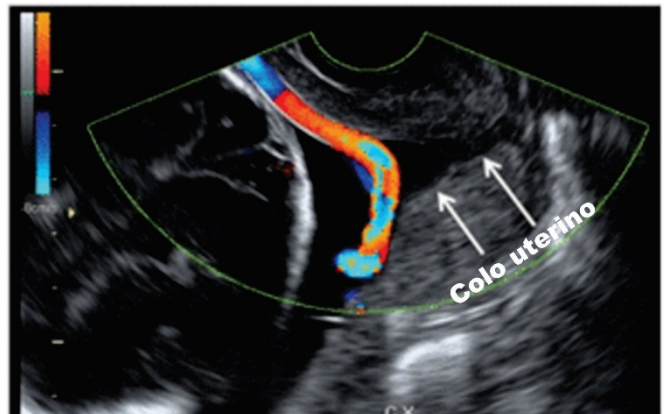
Em relação ao procedimento versão cefálica externa, assinale a alternativa correta.

- (A) Após o procedimento, a imunoglobulina anti-D deve ser administrada às pacientes com Rh positivo.
- (B) A presença de oligodrâmnio aumenta a taxa de sucesso do procedimento.
- (C) A técnica para o feto em posição transversa é mais difícil.
- (D) A placenta anterior é um fator que reduz o sucesso do procedimento.
- (E) Não existem contraindicações absolutas ao procedimento.

Área livre

Caso clínico para responder às questões 44 e 45.

Uma paciente com 24 semanas de gestação realizou ultrassonografia obstétrica com dopplervelocimetria, da qual foi obtida a imagem a seguir.



QUESTÃO 44

Com base na imagem apresentada, qual é o diagnóstico?

- (A) Placenta prévia
- (B) Banda amniótica
- (C) Vasa prévia
- (D) Descolamento prematuro de placenta
- (E) Inserção paracentral do cordão umbilical

QUESTÃO 45

Assinale a alternativa correspondente a um fator de risco para o diagnóstico da paciente que deu origem à imagem apresentada.

- (A) Fertilização *in vitro*
- (B) Diabetes *mellitus* gestacional
- (C) Gestação única
- (D) Pré-eclâmpsia
- (E) Placenta posterior

QUESTÃO 46

A violência obstétrica pode ocorrer durante a gestação, o parto e o puerpério. Consiste no desrespeito à mulher, à sua autonomia, ao seu corpo e aos respectivos processos reprodutivos.

Acerca desse tema, assinale a alternativa correta.

- (A) Pode manifestar-se apenas como violência verbal e física.
- (B) A lavagem intestinal, por ser um procedimento médico, não pode ser considerada violência obstétrica.
- (C) Caso a parturiente necessite de algum procedimento de urgência, deverão ser explicados indicação, riscos e alternativas disponíveis.
- (D) A parturiente tem direito a apenas um acompanhante; se desejar ser auxiliada por uma doula, não terá direito a escolher outro.
- (E) Não há prazo para denunciar violência obstétrica e buscar reparação judicial.

Caso clínico para responder às questões de 47 a 50.

Uma paciente de 33 anos de idade, G2P1A0, com último parto há 3 anos, compareceu à segunda consulta de pré-natal com 12 semanas de gestação e apresentou o exame a seguir.

CITOMEGALOVIRUS IgG, ANTICORPOS

Material: Sangue

Resultado....: 189,50 UA/mL

Data de Coleta: 24/04/2019

Método: QUIMIOLUMINESCÊNCIA

Valor de referência:

Não reagente: Inferior a 6,00 UA/mL

Reagente....: Superior ou igual a 6,00 UA/mL

CITOMEGALOVIRUS IgM, ANTICORPOS

Material: Sangue

Resultado.....: 3,11

Data de Coleta: 24/04/2019

Método: QUIMIOLUMINESCÊNCIA

Valor de referência:

Não reagente.: Índice inferior a 0,85

Indeterminado: Índice superior ou igual a 0,85 e

Inferior a 1,00

Reagente.....: Índice superior ou igual a 1,00

Observação: Resultado conferido e liberado

QUESTÃO 47

Nesse caso clínico, a conduta mais adequada no momento consiste em

- (A) solicitar ultrassonografia obstétrica.
- (B) solicitar teste de avidéz do IgG.
- (C) repetir sorologia em três semanas.
- (D) iniciar valaciclovir.
- (E) manter seguimento pré-natal de rotina.

QUESTÃO 48

Caso seja confirmado que a paciente teve infecção aguda durante a gestação, qual é a conduta ideal?

- (A) Manter seguimento em pré-natal de baixo risco, já que não há tratamento.
- (B) Solicitar PCR de citomegalovírus em sangue materno.
- (C) Iniciar espiramicina.
- (D) Comunicar à paciente que ela não poderá amamentar pelo risco de transmissão da doença.
- (E) Realizar amniocentese para pesquisa do vírus após 7 semanas da estimativa de infecção.

Área livre

QUESTÃO 49

Tendo em vista o caso clínico citado, assinale a alternativa que corresponde ao achado ultrassonográfico característico de infecção fetal por citomegalovírus.

- (A) Calcificações periventriculares
- (B) Hipoplasia pulmonar
- (C) Cardiopatia congênita
- (D) Macrosomia fetal
- (E) Polidactilia

QUESTÃO 50

Considere que a paciente do caso clínico em estudo tenha uma irmã que também esteja gestante, e a paciente queira saber como deve orientar a irmã a respeito da prevenção de infecção por citomegalovírus.

A esse respeito, assinale a alternativa que apresenta uma orientação correta.

- (A) Evitar comer carnes malpassadas.
- (B) Ingerir apenas alimentos com laticínios pasteurizados.
- (C) Usar luvas em caso de contato com terra e plantas.
- (D) Assumir que crianças menores de 3 anos de idade tenham o vírus na urina e na saliva.
- (E) Evitar contato com animais infectados.

Área livre

ATENÇÃO

**Aguarde a autorização do
fiscal para iniciar a prova.**

Realização

**iades**

Instituto Americano de Desenvolvimento