



PROGRAMAS – GRUPO 3

Urologia (517), Cirurgia Oncológica (520) e
Cirurgia do Trauma (602).

Data da prova:

Quarta-feira, 13/3/2024.

INSTRUÇÕES

- Você recebeu do fiscal:
 - 1 (um) caderno de questões da prova objetiva contendo 100 (cem) questões de múltipla escolha, com 4 (quatro) alternativas de resposta cada uma e apenas 1 (uma) alternativa correta; e
 - 1 (uma) folha de respostas personalizada da prova objetiva.
- Quando autorizado pelo fiscal do IADES, no momento da identificação, escreva no espaço apropriado da folha de respostas da prova objetiva, com a sua caligrafia usual, a seguinte frase:

Então vamos construí-la!

- Verifique se estão corretas a numeração das questões e a paginação do caderno de questões, bem como a codificação da folha de respostas da prova objetiva.
- Você dispõe de 4 (quatro) horas para fazer a prova objetiva e deve controlar o tempo, pois não haverá prorrogação desse prazo. Esse tempo inclui a marcação da folha de respostas da prova objetiva.
- Somente 1 (uma) hora após o início da prova, você poderá entregar sua folha de respostas da prova objetiva e o caderno de questões, bem como retirar-se da sala.
- Somente quando faltarem 30 (trinta) minutos para o término do tempo fixado para realização da prova, você poderá deixar o local levando consigo o caderno de questões.
- Após o término da prova, entregue ao fiscal do IADES a folha de respostas da prova objetiva, devidamente assinada.
- Deixe sobre a carteira apenas o documento de identidade e a caneta esferográfica de tinta preta, fabricada com material transparente.
- Não é permitida a utilização de nenhum aparelho eletrônico ou de comunicação.
- Não é permitida a consulta a livros, dicionários, apontamentos e (ou) apostilas.
- Você somente poderá sair e retornar à sala de aplicação da prova na companhia de um fiscal do IADES.
- Não será permitida a utilização de lápis em nenhuma etapa da prova.
- Os três últimos candidatos só poderão deixar a sala após entregarem suas folhas de respostas e assinarem o termo de fechamento do envelope, no qual serão acondicionadas as folhas de respostas da sala.

INSTRUÇÕES PARA A PROVA OBJETIVA

- Verifique se os seus dados estão corretos na folha de respostas da prova objetiva. Caso haja algum dado incorreto, comunique ao fiscal.
- Leia atentamente cada questão e assinale, na folha de respostas da prova objetiva, uma única alternativa.
- A folha de respostas da prova objetiva não pode ser dobrada, amassada, rasurada ou manchada e nem pode conter nenhum registro fora dos locais destinados às respostas.
- O candidato deverá transcrever, com caneta esferográfica de tinta preta, as respostas da prova objetiva para a folha de respostas.
- A maneira correta de assinalar a alternativa na folha de respostas da prova objetiva é cobrir, fortemente, com caneta esferográfica de tinta preta, o espaço a ela correspondente.
- Marque as respostas assim: ●

Tipo “U”

PROVA OBJETIVA**CIRURGIA GERAL**
Questões de 1 a 100**QUESTÃO 1**

Um paciente de 35 anos de idade realizou USG de abdome total de rotina e, como achado de exame, observou-se um pólipso solitário na vesícula biliar. Ele, então, procurou um cirurgião geral que o informou que a maioria dos pólipos da vesícula biliar é benigna, e a maioria dos pólipos benignos, com exceção dos adenomas, não tem potencial maligno. O risco geral de câncer de vesícula biliar em pacientes com pólipos parece ser baixo. Com base nisso, assinale a alternativa que indica um fator de risco para transformação maligna.

- (A) Pólipo > 0,5 cm
- (B) Pólipo > 0,7 cm
- (C) Pólipo > 0,8 cm
- (D) Pólipo > 1,0 cm

QUESTÃO 2

A artéria carótida comum direita é um ramo direto da(o)

- (A) aorta.
- (B) tronco braquiocéfálico.
- (C) subclávia direita.
- (D) axilar direita.

QUESTÃO 3

A intubação de sequência rápida é o método preferido para proteger as vias aéreas no paciente gravemente doente ou ferido. Ela envolve a administração de um agente de indução anestésico, seguido rapidamente por um agente bloqueador neuromuscular para criar condições de intubação ideais e minimizar tanto a duração da apneia do paciente quanto o tempo em que as vias aéreas estão desprotegidas. Dessa forma, a dose recomendada do etomidato é de

- (A) 0,1 mg/kg.
- (B) 0,2 mg/kg.
- (C) 0,3 mg/kg.
- (D) 0,4 mg/kg.

QUESTÃO 4

O arco de Riolan é uma anastomose formada pelas artérias mesentérica

- (A) superior e mesentérica inferior.
- (B) inferior e cólica média.
- (C) inferior e cólica direita.
- (D) superior e sigmóidea.

Área livre

QUESTÃO 5

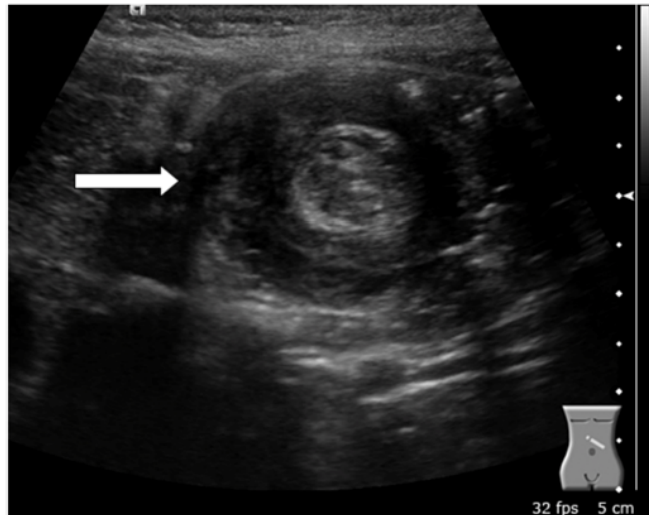
A colangite esclerosante primária (CEP) é um distúrbio progressivo crônico de etiologia desconhecida, que é caracterizado por inflamação, fibrose e estreitamento dos ductos de médio e de grande calibres na árvore biliar intra-hepática e (ou) extra-hepática. Aproximadamente 50% dos pacientes com CEP têm doença inflamatória intestinal (DII) concomitante. Qual das DII é mais relacionada com a patologia mencionada?

- (A) Retocolite ulcerativa
- (B) Doença de Crohn
- (C) Doença inflamatória intestinal inespecífica
- (D) Ileite eosinofílica

QUESTÃO 6

No que tange à colangite esclerosante primária, assinale a alternativa que apresenta o marcador sorológico presente em 30 – 80% dos casos.

- (A) ASCA
- (B) C-ANCA
- (C) P-ANCA
- (D) Anticorpos antimúsculo liso (SMA)

QUESTÃO 7

Disponível em: <www.uptodate.com>. Acesso em: 16 fev. 2023.

Uma menina de 10 meses de vida foi levada ao departamento de emergência com vômitos persistentes, letargia, distensão abdominal e choro inconsolável. Optou-se então, pela realização de exames laboratoriais e de uma ultrassonografia de abdome total. Com base na imagem apresentada, qual é a principal patologia?

- (A) Estenose hipertrófica do piloro
- (B) Intussuscepção intestinal
- (C) Divertículo de Meckel
- (D) Volvo do intestino delgado

QUESTÃO 8

Certo lactente de 1 mês de vida, caucasiano, nascido a termo, com Apgar = 09/10, PN = 3520 g, após o 15º dia de vida, começou a apresentar vômitos não biliosos depois das mamadas, associados a irritabilidade. Foi admitido no hospital por causa de desidratação intensa em razão da persistência dos vômitos. Ao exame físico do abdome, constataram-se hiperperistalse gástrica (ondas de Kussmaul), distensão do andar superior abdominal e oliva palpável adjacente à loja vesicular. O restante do exame físico mostrou-se sem alterações. Tendo em vista essas informações, a principal hipótese diagnóstica é

- (A) enterocolite necrotizante.
- (B) volvo do sigmóide.
- (C) estenose do duodeno.
- (D) estenose hipertrófica do piloro.

QUESTÃO 9

Um paciente de 18 anos de idade, solteiro, estudante, natural e procedente de São Paulo, queixa principal pele amarelada há cinco meses. HDA: O paciente refere icterícia, febre descontínua de predomínio noturno, vômitos, colúria, acolia fecal, dor abdominal em hipocôndrio direito e mialgia há cinco meses. HPP: nega comorbidades, viagens recentes, uso de medicamentos, alergias, transfusões sanguíneas, tabagismo, etilismo ou uso de drogas ilícitas. Biópsia hepática: fragmentos de parênquima hepático com arquitetura lobular preservada, com expansão moderada dos espaços-porta por fibrose, com esboço de septos porta-porta e moderado infiltrado inflamatório crônico, com necrose em saca-bocado focal. Hepatite crônica de atividade discreta, estágio 2 – achado compatível com hepatite autoimune. Considerando essas informações, assinale a alternativa que indica o anticorpo mais característico da referida patologia.

- (A) Anticorpo antimúsculo liso
- (B) Anti-CCP
- (C) Anti-DNA
- (D) Anti-SM

QUESTÃO 10

Um homem de 24 anos de idade, branco, comerciante, natural da Ucrânia e residente em São Paulo há cerca de 13 anos, procurou pronto-socorro por causa de sucessivos episódios de dor abdominal epigástrica intensa (8/10), sem irradiação, náuseas ou vômitos, febre sem haver relação temporal com a ingesta de alimentos. O paciente negou ter hábitos alcoólicos, tabágicos, toxicofílicos ou a ingesta de fármacos. Negou o uso de substâncias anabólicas e esteroides andrógenos. Após a realização de tomografia de abdome, a principal hipótese diagnóstica foi de adenoma hepatocelular (adenoma hepático). O risco de transformação maligna de adenoma para um carcinoma hepatocelular é de aproximadamente 5%, e os fatores de risco incluem sexo masculino e lesão

- (A) > 2 cm.
- (B) > 3 cm.
- (C) > 4 cm.
- (D) > 5 cm.

QUESTÃO 11

A artéria retal inferior é um ramo proveniente da artéria

- (A) mesentérica inferior.
- (B) sigmóidea.
- (C) ilíaca interna.
- (D) cólica esquerda.

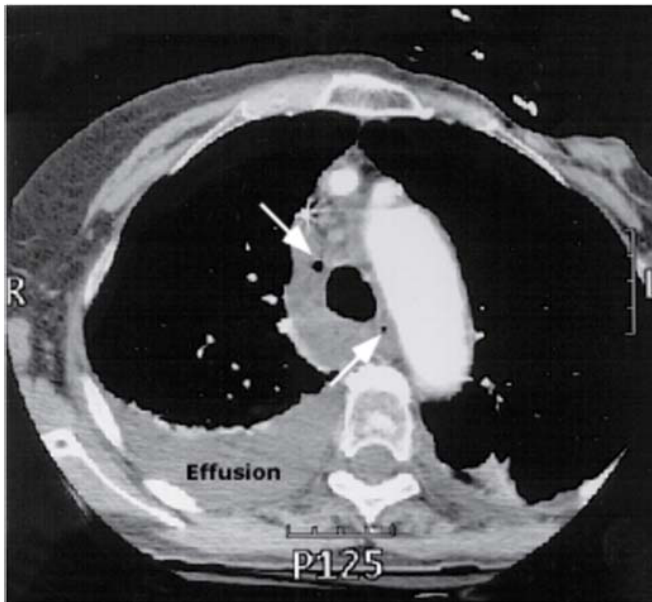
QUESTÃO 12

Um paciente de 65 anos de idade, hipertenso, diabético dependente de insulina e obeso, chegou à unidade de pronto atendimento icterico (4+/4+), hipotenso (85 mmHg x 50 mmHg), confuso (ECG = 13 pontos), febril (38,5 °C), taquicárdico (122 bpm) e com dor abdominal. A principal hipótese diagnóstica foi sepse de foco abdominal – colangite. A sepse é uma síndrome clínica que tem anormalidades fisiológicas, biológicas e bioquímicas causadas por uma resposta desregulada do hospedeiro à infecção. A sepse e a resposta inflamatória que se segue podem levar à síndrome de disfunção de múltiplos órgãos e à morte. Considerando o exposto, assinale a alternativa que corresponde a parâmetros do escore de SOFA.

- (A) PaO₂/FiO₂ – contagem de plaquetas – acidose
- (B) PaO₂/FiO₂ – escala de coma de Glasgow – hiperlactatemia
- (C) PaO₂/FiO₂ – contagem de Plaquetas – bilirrubina sérica
- (D) PaO₂/FiO₂ – contagem de plaquetas – leucocitose

Área livre

QUESTÃO 13



Disponível em: <www.uptodate.com>. Acesso em: 16 fev. 2023.

Um homem de 41 anos de idade apresentou dor torácica de início abrupto após libação alcoólica, seguida de vários episódios de vômitos. O estudo radiológico de tórax evidenciou derrame pleural à esquerda, sendo submetido a drenagem torácica com saída de líquido achocolatado e resíduos alimentares. Com base nessas informações, assinale a alternativa que designa a síndrome supracitada.

- (A) Mallory-Weiss
- (B) Boerhaave
- (C) Hirschsprung
- (D) Turcot

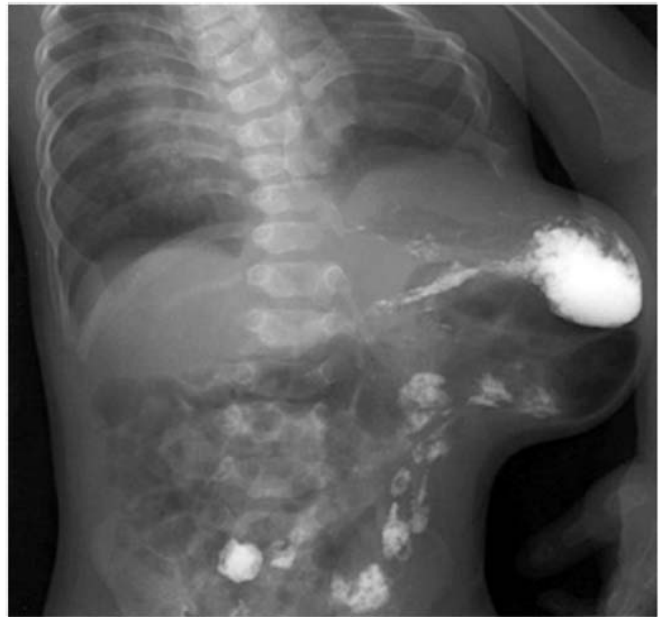QUESTÃO 14

Um paciente de 38 anos de idade foi submetido a procedimento eletivo de herniorrafia ingunal à direita e, durante a cirurgia, foi encontrado o apêndice cecal dentro do saco herniário. Quando o apêndice normal, inflamado ou perfurado é encarcerado em uma hérnia inguinal, ele denomina-se hérnia de

- (A) Spiegel.
- (B) Grynfeldt.
- (C) Petit.
- (D) Amyand.

Área livre

QUESTÃO 15



Disponível em: <www.radiology.com.mk>. Acesso em: 16 fev. 2023.

Um paciente, procurou atendimento em ambulatório de cirurgia geral com queixa de abaulamento na região lateral do abdome há dois anos. Em razão da falta de recursos naquela região, foram realizados raios X de tórax e abdome. Com base na imagem apresentada, a principal hipótese diagnóstica para o paciente é hérnia de

- (A) Grynfeldt.
- (B) Landzert.
- (C) Ritchter.
- (D) Littrè.

Caso clínico para responder às questões 16 e 17.

Considere um paciente de 43 anos de idade, natural de Novo Cruzeiro (MG) e residente em Teófilo Otoni (MG), casado e comerciante. Ele refere sedentarismo e má alimentação (sic), nega viagem para fora da cidade nos últimos dois meses, não tem contato com ratos, nega uso de AINES e frequenta zona rural e criadouro de porcos. O paciente relata etilismo crônico há mais de 20 anos, que cessou com o início do quadro clínico. O paciente iniciou com febre alta, tosse persistente, dor no hipocôndrio direito, sudorese noturna, perda de apetite e emagrecimento. Foi realizada, entre outros exames, uma tomografia. No dia seguinte, foi colocado um cateter abdominal e, em seguida, feita a drenagem transcutânea do abscesso. O conteúdo drenado tinha aspecto de “leite achocolatado” ou “pasta de anchovas”.

QUESTÃO 16

Tendo em vista as informações do referido caso clínico, a principal hipótese diagnóstica é

- (A) abscesso hepático bacteriano.
- (B) abscesso hepático amebiano.
- (C) tuberculose hepática.
- (D) cisto hidático hepático.

QUESTÃO 17

Assinale a alternativa que indica o melhor tratamento farmacológico para o caso clínico apresentado.

- (A) Ceftriaxona (2 g/dia por 10 dias) + metronidazol (1.500 mg/dia por 10 dias)
- (B) Ciprofloxacino (1 g/dia por 14 dias) + clindamicina (2.400 mg/dia por 14 dias)
- (C) Meropenem (3 g/dia por 21 dias) + metronidazol (1.500 mg/dia por 21 dias)
- (D) Metronidazol (2.250 mg/dia de 7 a 10 dias) ou tinidazol (2 g/dia por 5 dias)

QUESTÃO 18

Um paciente de 60 anos de idade está internado há 51 dias na cidade de Bauru (SP), por causa de regurgitação alimentar e obstrução intestinal. Apresentava história de outras internações há quatro meses, sendo diagnosticado com doença de Chagas, na forma crônica, com megacólon e megaesôfago. Relatou que sofreu queda do estado geral há seis meses e *deficit* ponderal de aproximadamente 12 kg em quatro meses, associados à dificuldade de deglutição desde a infância. Relatou ter residido em casa de pau a pique quando criança. Ao exame clínico, apresentava-se emagrecido, descorado (+3/+4), sem edemas, com diminuição da força, fecaloma e obstrução intestinal. O laudo do esofagograma baritado indicou grande aumento no diâmetro e retenção substancial de contraste; esôfago hipotônico com atividade motora fraca ou ausente. Quatro estágios da doença de Chagas são reconhecidos com base nos achados do esôfago de bário, observando-se o grau de megaesôfago e a gravidade das anormalidades motoras. Com base no exposto, o laudo do exame pertence ao estágio

- (A) I.
- (B) II.
- (C) III.
- (D) IV.

QUESTÃO 19

Assinale a alternativa que corresponde à principal causa de acalasia no mundo.

- (A) Doença de Chagas
- (B) Amiloidose
- (C) Esclerose múltipla
- (D) Idiopática

Caso clínico para responder às questões de 20 a 22.

Um paciente de 22 anos de idade, hígido, foi submetido a exérese de lipoma de 8 cm x 6 cm x 5 cm no dorso. O procedimento cirúrgico ocorreu sem intercorrências, sob anestesia local.

QUESTÃO 20

Antes de deixar o ambulatório, o jovem perguntou ao cirurgião em quanto tempo o processo de epitelização seria concluído. Para tal questionamento, a resposta foi

- (A) 24 horas.
- (B) 48 horas.
- (C) 36 horas.
- (D) 72 horas.

QUESTÃO 21

Em relação ao caso clínico mencionado, o paciente não realizou os cuidados devidos com a sua ferida operatória. Consequentemente, depois de 5 dias, evoluiu com deiscência parcial da ferida operatória, sinais flogísticos intensos e saída de secreção. Optou-se inicialmente, por tratar apenas com AINEs e analgésicos. No 10º dia pós-operatório, passou a apresentar febre intermitente, necrose das bordas da lesão e saída de secreção verde-azulada com odor fétido. Qual é o principal patógeno envolvido?

- (A) *Staphylococcus aureus*
- (B) *Klebsiella granulomatis*
- (C) *Streptococcus pyogenes*
- (D) *Pseudomonas aeruginosas*

QUESTÃO 22

No referido caso clínico, o paciente foi internado para antibioticoterapia endovenosa e desbridamento da ferida infectada. Qual é o melhor antibiótico para o germe causador do processo infeccioso?

- (A) Ceftazidima
- (B) Cefuroxima
- (C) Ceftriaxona
- (D) Cefadroxila


QUESTÃO 23

Um paciente de 36 anos de idade foi internado com quadro de dor abdominal difusa, maior na região epigástrica, iniciada há cerca de 48 horas, associado a náuseas e vômitos, hiporexia e diminuição da eliminação de fezes e flatos. Ele é portador de SIDA e hepatite C e referiu tratamento incompleto de tuberculose pulmonar há cinco anos e história de duas laparotomias exploradoras, uma em razão de ferimento por arma branca e outra por projétil de arma de fogo, não sabendo informar quais lesões e procedimentos foram realizados. Inicialmente tentou-se tratamento clínico, porém sem resposta. O paciente foi, então, submetido à laparotomia exploradora mediana supra e infraumbilical, com as hipóteses diagnósticas principais de obstrução intestinal por bridas ou invaginação intestinal, sendo encontrados os seguintes achados operatórios: distensão de alças do intestino delgado; tumoração de aspecto granulomatoso no segmento íleocecal, a qual obstruía a luz intestinal e infiltrava peritônio parietal adjacente; e vários gânglios mesentéricos, também de aspecto granulomatoso. Qual é a principal hipótese diagnóstica?

- (A) Tuberculose intestinal
- (B) Linfoma intestinal
- (C) GIST intestinal
- (D) Doença de Crohn complicada

Área livre

QUESTÃO 24



A aorta (ponta de seta aberta) e a artéria mesentérica superior (ponta de seta fechada)
Disponível em: <www.uptodate.com>. Acesso em: 16 fev. 2023.

Uma paciente de 21 anos de idade, caucasiana, com IMC atual = 16.1 Kg/m², apresentava, há seis meses, intolerância alimentar acompanhada de náuseas e vômitos pós-prandiais. Essas queixas eram muitas vezes associadas a digestões prolongadas e dor epigástrica, que eram aliviadas com o vômito. O início do quadro clínico surgiu após episódio de gastroenterite aguda, ocorrendo uma perda ponderal de 16% em 120 dias. Com o decorrer dos meses, a situação clínica foi agravada com o aumento da intolerância alimentar e maior perda de peso, embora a paciente procurasse se alimentar. Optou-se, assim, pela realização de exames de imagem abdominal. Associando-se a imagem apresentada ao quadro previamente descrito, qual é a principal hipótese diagnóstica?

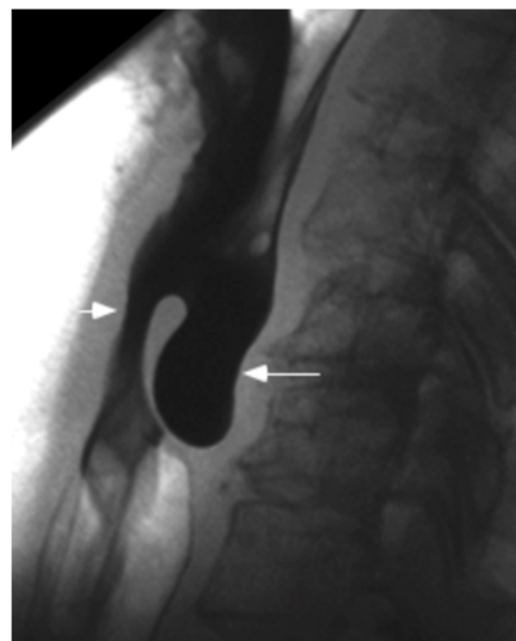
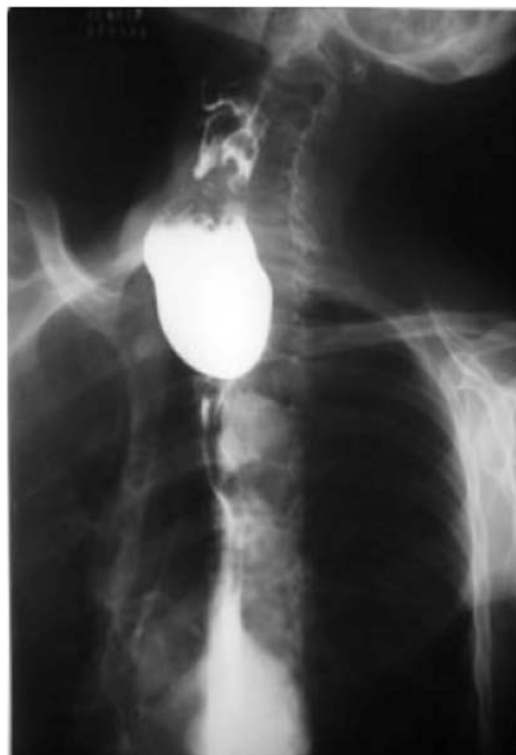- (A) Síndrome do ligamento arqueado
- (B) Síndrome da artéria mesentérica superior
- (C) Dismotilidade duodenal
- (D) Esclerodermia

QUESTÃO 25

Certa paciente de 18 anos de idade apresentou quadro de febre não termometrada, mialgia, dor abdominal no mesogástrico e hipocôndrio direito há cinco dias. Ao exame físico, mostrou-se em regular estado geral, com abdome flácido, doloroso difusamente à palpação profunda, com predomínio no epigástrico e hipocôndrio direito, sinal de Murphy e ruídos hidroaéreos presentes. Os exames laboratoriais indicaram leucócitos = 18.400/mm³ (segmentados = 86%, linfócitos = 9%, bastões = 3%, eosinófilos = 0%); hematócrito = 45,20%; hemoglobina = 11,5 g/dL; plaquetas = 55.000/mm³; ALT = 29 U/L; AST: 23 U/L; sorologia para dengue IgM = reagente. O USG de abdome evidenciou fígado com dimensões normais, vesícula biliar de paredes espessadas e heterogêneas (8 mm) e ascite leve. Quanto à hipótese diagnóstica para esse caso clínico, assinale a alternativa correta.

- (A) Colecistite aguda e dengue
- (B) Hepatite A e colecistite alitiásica
- (C) Colecistite alitiásica e dengue
- (D) Colangite e dengue

QUESTÃO 26



Disponível em: <www.scielo.br>. Acesso em: 16 fev. 2023.

Um paciente de 71 anos de idade apresentou queixa de disfagia cervical, associada a deglutição ruidosa, regurgitação, abaulamento cervical esquerdo, acessos de tosse, halitose e emagrecimento progressivo há três anos. Ele, então, procurou o cirurgião de cabeça e pescoço para investigar essa sintomatologia, o qual optou pela realização de exames de imagem, que evidenciaram as imagens apresentadas. Qual é a hipótese diagnóstica mais plausível?

- (A) Hérnia de hiato
- (B) Estenose péptica esofágica
- (C) Carcinoma esofágico
- (D) Divertículo de Zenker

QUESTÃO 27

Para que tal patologia ocorra, existe um ponto de fraqueza na musculatura na parede posterior do esôfago, representada por um triângulo. Essa região é denominada triângulo de

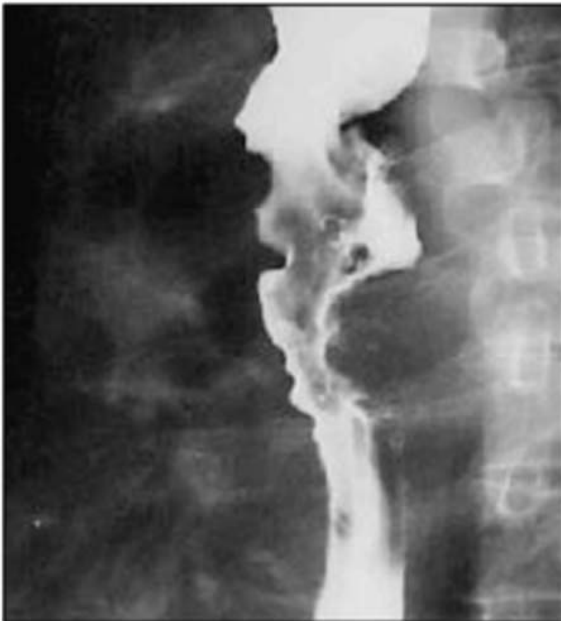- (A) Calot.
- (B) Hesselbach.
- (C) Killian.
- (D) Petit.

QUESTÃO 28

Um homem de 33 anos de idade procurou o serviço médico com queixa de dor abdominal, na região mesogástrica, sem irradiação, há 90 dias. Relatou piora importante dos sintomas há 45 dias, associada a enterorragia e melena. Negou fatores de melhora ou piora, náuseas ou vômitos. Referiu também perda ponderal de 10 kg no período. Negou comorbidades, alergias, internações prévias, tabagismo e etilismo. Ao exame físico, foram constatados linfonodo palpável e aumentado de volume supraclavicular à esquerda, nódulos periumbilicais e, ao toque retal, massa endurecida no fundo de saco de Douglas. Considerando essas informações, a principal hipótese diagnóstica é

- (A) adenocarcinoma de pâncreas.
- (B) adenocarcinoma de esôfago.
- (C) carcinoma hepatocelular.
- (D) adenocarcinoma gástrico.

Caso clínico para responder às questões 29 e 30.



Disponível em: <www.rb.org.br>. Acesso em: 16 fev. 2023.

Um paciente de 62 anos de idade, tabagista (1maço/dia) e etilista (5 doses de destilado/dia) há 40 anos, procurou atendimento ambulatorial com queixa de disfagia progressiva (sólidos para líquidos), linfonodomegalia cervical bilateral e perda de 8 kg em seis meses. Foi submetido a estudo contrastado do esôfago, que demonstrou falha de enchimento irregular.

QUESTÃO 29

Diante dessas informações, qual é a principal hipótese diagnóstica?

- (A) Adenocarcinoma de esôfago
- (B) Carcinoma espinocelular do esôfago
- (C) Esôfago de Barrett
- (D) Estenose péptica esofágica

QUESTÃO 30

No que se refere ao caso clínico citado, a localização mais comum dessa patologia é

- (A) no esôfago médio.
- (B) no esôfago distal.
- (C) no esôfago proximal.
- (D) em qualquer parte do esôfago.

Caso clínico para responder às questões 31 e 32.

Uma paciente de 55 anos de idade compareceu à consulta com queixa de dor na região inguinal direita há vários meses, que piora com atividade física e melhora com repouso. Ela nega qualquer história de trauma recente. Ao exame físico, observa-se uma protuberância na região inguinal direita, abaixo do ligamento inguinal, durante a manobra de Valsalva, que desaparece quando a paciente se encontra em posição supina. O exame de toque retal mostrou-se normal. A paciente não possui histórico de cirurgias abdominais prévias.

QUESTÃO 31

Qual é a classificação de Nyhus mais apropriada para essa condição?

- (A) Tipo I
- (B) Tipo II
- (C) Tipo IIIC
- (D) Tipo IIIB

QUESTÃO 32

Em relação ao caso clínico apresentado, o tipo de hérnia inguinal mais comum em mulheres é a hérnia

- (A) indireta.
- (B) direta.
- (C) femoral.
- (D) de Spiegel.

Área livre

QUESTÃO 33

Um paciente de 30 anos de idade foi levado ao pronto-socorro após sofrer um traumatismo craniocéfálico (TCE) em um acidente de motocicleta. Ele estava sem capacete e foi encontrado inconsciente no local do acidente. Na admissão, ele apresentava um Glasgow Coma Scale (GCS) de 8 (E2V2M4) e sinais de trauma craniano evidentes, incluindo equimoses periorbitais e escoriações no couro cabeludo. Uma tomografia computadorizada (TC) de crânio foi realizada, revelando uma fratura de base de crânio e hemorragia subaracnóidea difusa. O paciente foi imediatamente encaminhado para a unidade de terapia intensiva (UTI) para monitoramento e tratamento. Assinale a alternativa que apresenta o próximo passo mais apropriado no manejo desse paciente.

- (A) Realizar uma craniotomia descompressiva de emergência.
- (B) Administrar uma dose de manitol para diminuir a pressão intracraniana.
- (C) Iniciar o paciente em protocolo de hipotermia terapêutica.
- (D) Instaurar medidas de controle da pressão arterial e oxigenação, enquanto aguarda evolução clínica.

QUESTÃO 34

Um paciente de 25 anos de idade procurou o pronto-socorro com dor abdominal aguda e migratória, que começou no epigástrico e migrou para o quadrante inferior direito do abdome ao longo de algumas horas. Ele relata anorexia, febre, náuseas e vômitos associados à dor. Ao exame físico, demonstra sensibilidade à palpação no quadrante inferior direito, acompanhada de sinal de Blumberg positivo. Os sinais vitais encontram-se dentro da faixa normal. Os exames laboratoriais mostraram leucocitose moderada. A próxima etapa mais apropriada no manejo desse paciente é

- (A) solicitar uma ultrassonografia abdominal para confirmar o diagnóstico de apendicite aguda.
- (B) realizar uma tomografia computadorizada (TC) abdominal para avaliação diagnóstica.
- (C) adotar uma abordagem conservadora e observacional de 6 horas a 12 horas para monitorar a evolução clínica do paciente.
- (D) encaminhar o paciente imediatamente para cirurgia de apendicectomia.

QUESTÃO 35

Uma paciente de 45 anos de idade compareceu ao consultório médico após ter sofrido uma laceração na pele do antebraço direito em um acidente doméstico há uma semana. A ferida foi limpa e suturada anteriormente em um pronto-socorro, e agora ela busca acompanhamento para avaliação da cicatrização. Ao exame físico, observa-se que a ferida está bem aproximada e sem sinais de infecção. No entanto, há evidência de tecido de granulação no leito da ferida. Qual é a fase predominante da cicatrização nesse estágio?

- (A) Fase inflamatória
- (B) Fase proliferativa
- (C) Fase de maturação
- (D) Fase de remodelação

QUESTÃO 36

Um paciente de 60 anos de idade procurou atendimento médico por causa de sintomas de azia frequente e regurgitação ácida após as refeições. Ele relata que esses sintomas pioraram nos últimos meses e têm afetado sua qualidade de vida. Ao exame físico, não são observadas anormalidades significativas. No entanto, uma endoscopia digestiva alta foi realizada, revelando a presença de uma hérnia hiatal caracterizada pela junção esofagogástrica, na cavidade torácica e parte do fundo gástrico, ao lado do esôfago intratorácico. Qual é a classificação de Hill da hérnia hiatal nesse paciente?

- (A) Tipo I
- (B) Tipo II
- (C) Tipo III
- (D) Tipo IV

QUESTÃO 37

Um paciente de 45 anos de idade procurou atendimento médico em razão de dor e sangramento anal durante a evacuação há alguns meses. Ele relata constipação crônica e esforço excessivo durante a defecação. Ao exame físico, observou-se a presença de protuberâncias azuladas e inchadas ao redor do ânus, consistentes com hemorroidas externas. Não foram verificadas outras anormalidades significativas. Uma anosscopia foi realizada, a qual se caracterizou pela protrusão das hemorroidas durante manobra de Valsalva, com necessidade de redução manual. A classificação de Goligher das hemorroidas nesse paciente é grau

- (A) I.
- (B) II.
- (C) III.
- (D) IV.

QUESTÃO 38

Um paciente de 60 anos de idade compareceu ao consultório médico com queixas de dor abdominal persistente, perda de peso não intencional e dificuldade para se alimentar há vários meses. Ele relata também episódios de náuseas e vômitos frequentes. Ao exame físico, são observados sinais de desnutrição e distensão abdominal. Os exames laboratoriais mostram anemia microcítica e hipocromática. Uma endoscopia digestiva alta foi realizada, revelando a presença de uma massa ulcerada na região de corpo gástrico. Qual é a classificação de Borrmann do câncer gástrico nesse paciente?

- (A) Tipo IV
- (B) Tipo III
- (C) Tipo II
- (D) Tipo I

Área livre

QUESTÃO 39

Um paciente de 65 anos de idade, com histórico de tabagismo de longa data e diabetes *mellitus* tipo 2, apresenta-se ao ambulatório com queixas de claudicação intermitente em membros inferiores durante a caminhada. Ele relata dor e sensação de cansaço nas panturrilhas após percorrer curtas distâncias. Ao exame físico, observaram-se presença de pulso femoral diminuído e ausência de pulso poplíteo e pediosos bilaterais. A pressão arterial nos membros inferiores é significativamente mais baixa do que nos membros superiores. Qual é a classificação de Fontaine da doença arterial obstrutiva periférica nesse paciente?

- (A) Estágio I
- (B) Estágio II
- (C) Estágio III
- (D) Estágio IV

QUESTÃO 40

Um paciente de 60 anos de idade, com histórico de hipertensão arterial sistêmica não controlada, apresentou-se ao pronto-socorro com dor torácica súbita e de forte intensidade, irradiando-se para as costas. Ele relata também falta de ar e sudorese profusa. Ao exame físico, são observados sinais de hipotensão e pulso fraco. A radiografia de tórax realizada revelou alargamento do mediastino. Uma angiotomografia computadorizada de tórax foi feita, confirmando a presença de um aneurisma dissecante de aorta torácica ascendente. Qual é a classificação de Stanford desse aneurisma?

- (A) Stanford A
- (B) Stanford B
- (C) Stanford I
- (D) Stanford III

QUESTÃO 41

Um paciente de 55 anos de idade, com história de hérnia inguinal bilateral previamente conhecida, foi levado ao pronto-socorro com dor abdominal aguda no quadrante inferior direito e uma massa palpável na região inguinal direita. Ele relata dificuldade para defecar e urinar nas últimas 24 horas. Ao exame físico, observa-se uma hérnia inguinal direita com aumento de volume e sensibilidade local. O exame retal revelou uma próstata aumentada, mas sem outras anormalidades. Assinale a alternativa que apresenta o tratamento mais apropriado para essa condição.

- (A) Administração de analgésicos e observação cuidadosa do paciente por 24 horas
- (B) Tentativa de redução manual da hérnia no pronto-socorro, seguida de acompanhamento ambulatorial
- (C) Realização de hernioplastia inguinal de emergência para correção da hérnia encarcerada
- (D) Indução de vômito para tentar reduzir a hérnia inguinal encarcerada

QUESTÃO 42

Um paciente de 35 anos de idade, vítima de um acidente automobilístico de alta energia, foi encaminhado ao pronto-socorro com queixas de dor abdominal difusa, hipotensão e taquicardia. Ele relata perda de consciência no local do acidente e trauma contuso direto na região abdominal. Ao exame físico, não há sinais de irritação peritoneal, porém o abdome se encontra doloroso à palpação profunda e apresenta escoriações. Os sinais vitais na admissão da sala de trauma eram PA = 85 mmHg x 50 mmHg, FC = 130 bpm, FR = 23 irpm e enchimento capilar de 4 segundos. Foram realizados 1 grama de transamin pela equipe pré-hospitalar e gasometria arterial com pH = 7,28, PO₂ = 110, PCO₂ = 50, Bic = 17 e BE = 14. Foi feita ultrassonografia *fast* que evidenciou líquido livre em cavidade abdominal e *E-Fast* negativo. Optou-se pela estabilização hemodinâmica com 500 mL de soro Ringer lactato (SRL) e por realizar a dose de manutenção de transamin. Após a administração de SRL, os sinais vitais do paciente passaram para PA = 110 mmHg x 75 mmHg, FC = 105 bpm, FR = 20 irpm e enchimento capilar de 3 segundos. Assinale a alternativa que indica o próximo passo para o atendimento desse paciente.

- (A) Monitoramento clínico e controle hemodinâmico com observação cuidadosa da evolução do paciente.
- (B) Realização de laparotomia exploratória de emergência para avaliação e tratamento do trauma abdominal.
- (C) Administração de analgésicos e observação em uma unidade de terapia intensiva por 24 horas.
- (D) Realização de tomografia conforme protocolo de trauma, com contraste em tórax, abdome e pelve, para avaliar a extensão e classificação de órgãos acometidos e planejar o tratamento cirúrgico.

QUESTÃO 43

Um paciente de 40 anos de idade foi levado ao pronto-socorro após um acidente de motocicleta. Ele se queixa de dor abdominal intensa no quadrante superior direito e está hemodinamicamente estável. Ao exame físico, o paciente reclama de dor abdominal à palpação profunda de todo o abdome, porém não há sinais de irritação peritoneal. A tomografia de abdome com contraste revela uma lesão hepática caracterizada por hematoma subcapsular com envolvimento de 60% da superfície hepática. Qual é a classificação AAST (Associação para o Estudo do Trauma Abdominal) desse trauma hepático?

- (A) Grau I
- (B) Grau II
- (C) Grau III
- (D) Grau IV

Área livre

QUESTÃO 44

Uma paciente de 45 anos de idade, obesa, chegou ao pronto-socorro queixando-se de dor intensa no quadrante superior direito do abdome, sem irradiações e que está associada a náuseas e vômitos. Ela relatou que a dor começou há algumas horas após uma refeição rica em gordura. A paciente se encontrava taquicárdica (FC = 110 bpm), hipertensa com PA = 150 mmHg x 90 mmHg, temperatura = 37,5 °C e respiração normal. Ao exame físico, o abdome apresentava sensibilidade à palpação no quadrante superior direito com parada súbita da inspiração durante a palpação do ponto de Murphy, mas sem sinais de peritonite. A paciente refere ter realizado diagnóstico de colelitíase por ecografia abdominal há um ano. Assinale a alternativa que corresponde ao diagnóstico mais provável, ao exame a solicitar e aos achados esperados no exame.

- (A) Colecistite aguda; ultrassonografia abdominal para confirmar o diagnóstico; evidência de espessamento da parede da vesícula, líquido pericolecístico e sinal de Murphy ultrassonográfico.
- (B) Colangiocarcinoma; tomografia abdominal para confirmar o diagnóstico, evidência de espessamento da parede da vesícula.
- (C) Doença do refluxo gastroesofágico - Realizar uma endoscopia digestiva alta, com achado de esofagite erosiva grau A de Los Angeles.
- (D) Apendicite aguda - Solicitar uma tomografia computadorizada abdominal para confirmar o diagnóstico, evidenciando apêndice cecal com 8 mm e abscesso periapendicular.

QUESTÃO 45

Um paciente de 50 anos de idade chegou ao pronto-socorro apresentando dor abdominal intensa no epigástrico, que irradia para as costas, náuseas e vômitos. Ele relatou ter consumido uma grande refeição gordurosa algumas horas antes do início dos sintomas. Ao exame físico, o paciente se encontrava taquicárdico (FC = 110 bpm), hipertenso (PA = 150 mmHg x 90 mmHg), com temperatura = 38 °C e frequência respiratória normal. O abdome se apresentava sensível à palpação profunda, especialmente no epigástrico. Qual é o diagnóstico mais provável e o próximo passo no manejo dessa condição?

- (A) Pancreatite aguda biliar; solicitar exames laboratoriais para dosagem de amilase e lipase e iniciar tratamento com analgésicos, hidratação e suporte nutricional.
- (B) Abdome agudo perfurativo; solicitar uma endoscopia digestiva alta para confirmar o diagnóstico e realizar tratamento cirúrgico imediato.
- (C) Infarto agudo do miocárdio; realizar eletrocardiograma de 12 derivações e iniciar tratamento com antiagregantes plaquetários e anticoagulantes.
- (D) Apendicite aguda; solicitar uma tomografia computadorizada abdominal para confirmar o diagnóstico e realizar apendicectomia de emergência.

QUESTÃO 46

Uma paciente de 60 anos de idade é admitida no pronto-socorro com icterícia, dor abdominal no quadrante superior direito e febre. Os sinais vitais revelaram temperatura = 38,5 °C, FC = 90 bpm, PA = 130 mmHg x 80 mmHg e FR = 18 irpm. Ao exame físico, observou-se o abdome com sensibilidade no quadrante superior direito, sem sinais de peritonite. Os exames laboratoriais demonstraram níveis elevados de bilirrubina e enzimas hepáticas. Qual estrutura anatômica pode estar comprometida nesse paciente?

- (A) Ducto cístico
- (B) Ducto hepático comum
- (C) Ducto pancreático
- (D) Ducto colédoco

QUESTÃO 47

Um paciente de 60 anos de idade procurou atendimento médico com queixas de dor abdominal intensa no quadrante superior direito, icterícia e febre. Ele relatou sentir-se mal há alguns dias, com episódios de calafrios e sudorese. Os sinais vitais revelaram temperatura = 38,5 °C, FC = 100 bpm, FR = 18 irpm e PA = 130 mmHg x 80 mmHg. Ao exame físico, observou-se o abdome com sensibilidade à palpação no quadrante superior direito, e a icterícia é evidente na inspeção.

Com base nas manifestações clínicas desse caso, assinale a alternativa que indica a condição mais provável desse paciente e o principal patógeno Gram-positivo envolvido.

- (A) Colangite aguda; *E. coli*
- (B) Pancreatite aguda; *E. coli*
- (C) Colangite aguda; *Enterococcus*
- (D) Hepatite aguda; *Klebsiella*

QUESTÃO 48

No Brasil, qual é a neoplasia mais comum em homens e mulheres, excluindo o câncer de pele não melanoma, e as respectivas porcentagens de incidência?

- (A) Homens: câncer de próstata (29,2%); mulheres: câncer de mama (29,7%)
- (B) Homens: câncer de pulmão (18,1%); mulheres: câncer de colo de útero (16,8%)
- (C) Homens: câncer de estômago (8,2%); mulheres: câncer de ovário (5,6%)
- (D) Homens: câncer de fígado (13,7%); mulheres: câncer de tireoide (9,4%)

Área livre

QUESTÃO 49

A abordagem mais comumente utilizada na técnica cirúrgica de esplenectomia para o tratamento de doenças hematológicas, como a esferocitose hereditária, é a esplenectomia

- (A) aberta.
- (B) laparoscópica.
- (C) por ablação com radiofrequência.
- (D) por via endoscópica.

QUESTÃO 50

Um paciente de 65 anos de idade, diabético, hipertenso e tabagista há 30 anos, foi admitido no pronto-socorro com dor abdominal aguda e intensa há várias horas. Revelou história de dor abdominal recorrente após as refeições nos últimos meses, mas relatou que a dor que o levou ao PS era significativamente mais intensa e contínua há 12 horas. Ao exame físico, apresentou temperatura = 37,8 °C, FC = 110 bpm, PA = 140 mmHg x 90 mmHg e FR = 20 irpm. Ao exame abdominal, demonstrou sensibilidade difusa à palpação, com defesa muscular e sinais de peritonite. Foram coletados exames laboratoriais com identificação de acidose metabólica e lactato sérico aumentado.

Qual é a condição mais provável desse paciente, com base nas manifestações clínicas?

- (A) Apendagite epiploica
- (B) Síndrome de Mirizzi
- (C) Isquemia mesentérica aguda
- (D) Diverticulite aguda

QUESTÃO 51

Assinale a alternativa que apresenta contraindicações absolutas ao transplante hepático.

- (A) Idade > que 65 anos, abstinência alcoólica < 6 meses na época do Tx, neoplasia extra-hepática
- (B) Idade > 60 anos, abstinência alcoólica < 6 meses na época do Tx, neoplasia extra-hepática
- (C) Insuficiência renal, doença extra-hepática descompensada, desnutrição
- (D) Idade > que 65 anos, anti-HIV (+), Chagas (+), trombose da veia porta

QUESTÃO 52

Uma paciente de 50 anos de idade procurou atendimento médico com queixas de dor abdominal epigástrica recorrente há vários meses. Descreveu a dor como uma sensação de queimação que piorava com o jejum e melhorava após as refeições. Relatou que, nos últimos dias, a dor tornou-se mais intensa e vinha acompanhada por náuseas e vômitos. No exame físico, apresentou temperatura = 36,8 °C, FC = 80 bpm, PA = 130 mmHg x 80 mmHg e FR = 16 irpm. Não foram observadas anormalidades significativas no exame abdominal.

Qual é a condição mais provável dessa paciente, com base nas manifestações clínicas?

- (A) Úlcera péptica
- (B) Retocolite ulcerativa
- (C) Coledocolitíase
- (D) Síndrome de Caroli

QUESTÃO 53

Um paciente de 60 anos de idade, residente em área endêmica para doença de Chagas, procurou atendimento médico em razão de dificuldade progressiva para engolir alimentos sólidos e líquidos há vários meses. Ele também relatou episódios frequentes de regurgitação alimentar não digerida e perda de peso involuntária. Ao exame físico, apresentou temperatura = 36,8 °C, FC = 80 bpm, PA = 130 mmHg x 80 mmHg e FR = 16 irpm. Ao exame do pescoço, foram observadas dilatação cervical e sensação de “peso” ao palpar o esôfago. Foi realizado o esofagograma baritado, verificando-se esôfago dilatado com aspecto de “bico de pássaro” da cárdia e as ondas terciárias estavam presentes, porém com menor frequência.

Qual é a condição mais provável desse paciente, com base em manifestações clínicas, e a sua classificação segundo Rezende?

- (A) Acalasia; grau III
- (B) Megaesôfago chagásico; grau IV
- (C) Megaesôfago chagásico; grau III
- (D) Acalasia; grau II

QUESTÃO 54

Um paciente de 40 anos de idade procurou atendimento médico com queixas de dor anal recorrente, especialmente durante a defecação, associada a secreção purulenta e sangramento ocasional. Relatou episódio anterior de abscesso perianal tratado com drenagem cirúrgica há alguns anos. Ao exame físico, apresentou temperatura = 37 °C, FC = 82 bpm, PA = 130 mmHg x 80 mmHg e FR = 18 irpm. Durante o exame da região anal, foi observada uma pequena abertura, com saída de secreção purulenta.

Com base na incidência das fístulas anorretais, a mais comum é a fistula anorretal

- (A) transesfincteriana.
- (B) interesfincteriana.
- (C) supraesfincteriana.
- (D) submucosa.

Área livre

QUESTÃO 55

Uma paciente idosa de 78 anos idade foi admitida em uma unidade de terapia intensiva em razão de uma úlcera de pressão que desenvolveu na região sacral após uma cirurgia de quadril. Ela estava imobilizada na cama por causa de uma fratura do fêmur e não conseguia se mover sozinha. No momento da admissão, apresentava temperatura = 37,2 °C, FC = 88 bpm, PA = 130 mmHg x 80 mmHg e FR = 18 irpm. Ao exame físico, foi observada uma úlcera com perda de tecido cutâneo na região sacral, com exposição da derme e tecido subcutâneo, porém sem exposição de osso, tendão ou músculo. Qual é o estágio mais provável dessa úlcera de pressão, com base nas características clínicas?

- (A) Estágio I
- (B) Estágio II
- (C) Estágio III
- (D) Estágio IV

QUESTÃO 56

Um paciente de 65 anos de idade foi encaminhado para avaliação em razão de icterícia progressiva e flutuante, dor abdominal e perda ponderal. Relatou perda de peso não intencional nas últimas semanas e anorexia. Ao exame físico, apresentou temperatura = 37 °C, FC = 90 bpm, PA = 140 mmHg x 80 mmHg e FR = 18 irpm. Ao exame abdominal, era palpável uma massa epigástrica, e o paciente apresentava icterícia escleral 2+/4+.

Com base nas características clínicas e no possível diagnóstico etiológico, qual é a intervenção mais apropriada para esse paciente?

- (A) Ressecção cirúrgica do tumor de papila duodenal
- (B) Quimioterapia neoadjuvante seguida de ressecção cirúrgica
- (C) Radioterapia seguida de ressecção cirúrgica
- (D) Observação vigilante com controle sintomático

QUESTÃO 57

Um paciente de 55 anos de idade procurou atendimento médico com queixas de dor abdominal intensa no quadrante inferior direito, associada a náuseas e vômitos. Relatou que a dor havia começado há aproximadamente 12 horas e vinha piorando progressivamente. Ao exame físico, apresentou T = 38,5 °C, FC = 110 bpm, PA = 140 mmHg x 90 mmHg e FR = 22 irpm. Ao exame abdominal, evidenciou-se uma massa herniária na região inguinal direita, com sinais de inflamação local.

Qual é a intervenção mais apropriada para esse paciente com suspeita de hérnia estrangulada?

- (A) Redução manual imediata da hérnia
- (B) Administração de analgésicos e observação clínica
- (C) Solicitação de exames de imagem para confirmação do diagnóstico
- (D) Encaminhamento para cirurgia de emergência

QUESTÃO 58

Uma paciente de 40 anos de idade procurou atendimento médico em função de uma protuberância na região do umbigo, que tem aumentado de tamanho nos últimos meses. Relatou desconforto local, especialmente ao realizar esforços físicos. Ao exame físico, apresentou T = 36,8 °C, FC = 80 bpm, PA = 120 mmHg x 80 mmHg e FR = 16 irpm. Ao exame abdominal, evidenciou-se uma hérnia umbilical com cerca de 3 cm de diâmetro, sem sinais de estrangulamento.

Qual é a conduta mais apropriada para essa paciente?

- (A) Realização de reparo cirúrgico eletivo
- (B) Acompanhamento clínico e observação da hérnia
- (C) Prescrição de suporte abdominal e perda de peso
- (D) Encaminhamento para fisioterapia para fortalecimento abdominal

QUESTÃO 59

Um paciente de 45 anos de idade foi admitido no pronto-socorro com dor abdominal intensa e náuseas persistentes há dois dias. Relatou histórico recente de consumo excessivo de álcool. Ao exame físico, apresentou T = 37,8 °C, FC = 105 bpm, PA = 130 mmHg x 80 mmHg e FR = 20 irpm. Ao exame abdominal, demonstrou sensibilidade à palpação na região epigástrica, sem sinais de peritonite. Após a realização de TC de abdome, foi confirmado o diagnóstico de pancreatite aguda com presença de coleção líquida única mal definida, com necrose de 35% da área pancreática.

Nesse caso, a classificação de Balthazar é pancreatite aguda grau

- (A) C moderada.
- (B) D grave.
- (C) D moderada.
- (D) B grave.

QUESTÃO 60

Um paciente de 50 anos de idade foi admitido no pronto-socorro com dor abdominal intensa, vômitos persistentes e febre alta há três dias. Relatou histórico de consumo excessivo de álcool. Ao exame físico, apresentou T = 39,2 °C, FC = 110 bpm, PA = 140 mmHg x 90 mmHg e FR = 22 irpm. Ao exame abdominal, demonstrou sensibilidade à palpação na região epigástrica, sem sinais de peritonite. Após a realização de exames de imagem, foi confirmado o diagnóstico de pancreatite aguda.

Quais são os critérios de Ranson para avaliação da gravidade dessa pancreatite aguda de etiologia alcoólica?

- (A) Idade, nível sérico de glicose, nível sérico de cálcio, leucocitose, nível sérico de amilase
- (B) Idade, nível sérico de glicose, nível sérico de DHL, leucocitose, nível sérico de TGO
- (C) Idade, nível sérico de cálcio, nível sérico de creatinina, leucocitose, nível sérico de lipase
- (D) Idade, nível sérico de cálcio, nível sérico de creatinina, leucocitose, hipotensão

QUESTÃO 61

Um paciente de 60 anos de idade foi diagnosticado com adenocarcinoma de cabeça de pâncreas, após investigação para icterícia obstrutiva. Discutido o caso em equipe multidisciplinar, foi decidido que o paciente é um candidato adequado para cirurgia de Whipple. Durante a consulta pré-operatória, o paciente expressou preocupações a respeito da extensão do procedimento e dos potenciais riscos envolvidos.

Acerca da cirurgia de Whipple, assinale a alternativa correta.

- (A) É realizada exclusivamente por abordagem laparoscópica em razão de apresentar menor taxa de complicações.
- (B) A mortalidade perioperatória da cirurgia de Whipple é tipicamente inferior a 5%, independentemente da experiência do cirurgião.
- (C) A reconstrução, após a remoção dessas estruturas, envolve anastomoses pancreatoileal, hepaticojejunal e gastrojejunal.
- (D) O procedimento envolve a remoção da cabeça do pâncreas, do duodeno, da porção distal do colédoco, da vesícula biliar e da porção proximal do intestino delgado.

QUESTÃO 62

Um paciente de 55 anos de idade apresentou queixas de disfagia progressiva para sólidos e líquidos, regurgitação de alimentos não digeridos e perda de peso nos últimos seis meses. Relatou dificuldade para engolir alimentos há cerca de um ano. Ao exame físico, não foram observados achados significativos. Os exames de imagem e a endoscopia revelaram dilatação esofágica e um esfíncter esofágico inferior que não relaxa adequadamente durante a deglutição. Acerca da acalasia, assinale a alternativa correta.

- (A) É uma condição caracterizada por hipomotilidade esofágica em razão da perda dos neurônios ganglionares do plexo mioentérico de Meissner.
- (B) O tratamento de primeira linha para acalasia é a terapia medicamentosa com bloqueadores de canal de cálcio, que melhoram a motilidade esofágica.
- (C) É frequentemente diagnosticada por meio de manometria esofágica, que revela uma ausência de contrações peristálticas no esôfago e falha no relaxamento do esfíncter esofágico inferior.
- (D) É uma condição benigna e autolimitada, que geralmente não requer tratamento específico, pois tende a resolver-se espontaneamente ao longo do tempo.

Área livre

QUESTÃO 63

Um paciente de 35 anos de idade apresentou dor abdominal no quadrante inferior direito nas últimas 24 horas, associada a náuseas e vômitos. Ao exame físico, foi observada sensibilidade à palpação no quadrante inferior direito, mas sem sinais de peritonite. A tomografia computadorizada revelou um apêndice aumentado e inflamado, sugerindo apendicite aguda. Durante a apendicectomia, foi realizada uma biópsia do apêndice para avaliação histológica.

A respeito da histologia dos tumores de apêndice, assinale a alternativa correta.

- (A) Os tumores carcinoides são os tumores mais comuns de apêndice e são caracterizados por serem bem diferenciados e frequentemente metastáticos.
- (B) Os adenocarcinomas são raros em apêndice e geralmente estão associados à apendicite aguda complicada ou à presença de um cisto mucocele.
- (C) Os tumores de células calciformes são uma forma agressiva de tumor de apêndice, comumente associados a metástases para o cólon e os linfonodos regionais.
- (D) Os tumores estromais gastrointestinais (GISTs) são comuns em apêndice e são caracterizados por células epiteliais proliferativas que formam glândulas secretoras.

QUESTÃO 64

Um paciente de 50 anos de idade, com história de uso crônico de AINEs (anti-inflamatórios não esteroides) para controle de dor crônica, apresenta episódios recorrentes de dor epigástrica associada a náuseas e vômitos. Uma endoscopia digestiva alta foi realizada, revelando úlceras no estômago e no duodeno. Após a biópsia das úlceras, é necessário classificar essas úlceras de acordo com a sua gravidade e as características histopatológicas.

No que se refere à classificação das úlceras gástricas e duodenais, assinale a alternativa correta.

- (A) A classificação de Forrest divide as úlceras em quatro tipos, com base na presença de sinais de sangramento ativo, coágulo aderente, vaso visível e base limpa.
- (B) O escore de Rockall avalia a gravidade das úlceras gástricas e duodenais com base em critérios endoscópicos, como a presença de sinais de sangramento ativo e a localização da úlcera.
- (C) A classificação de Johnson classifica as úlceras em graus, de acordo com a profundidade da ulceração e a presença de sinais de inflamação ou infecção local.
- (D) A classificação de Lanza classifica as úlceras gástricas e duodenais em três tipos, com base na localização, no tamanho e na profundidade da úlcera.

Área livre

QUESTÃO 65

Um paciente de 28 anos é admitido no pronto-socorro com queixa de dor torácica súbita e dificuldade respiratória após um acidente automobilístico. Ele estava dirigindo quando outro veículo colidiu com o seu carro, causando um impacto significativo no lado esquerdo do tórax. Ao exame físico, o paciente apresentou diminuição da expansão torácica no lado esquerdo, hipotensão e taquicardia.

Quanto ao pneumotórax hipertensivo, assinale a alternativa correta.

- (A) O pneumotórax hipertensivo é caracterizado pela presença de um grande volume de ar no espaço pleural, que causa colapso completo do pulmão afetado e desvio mediastinal ipsolateral.
- (B) O tratamento inicial para pneumotórax hipertensivo geralmente envolve a colocação de um tubo torácico de pequeno calibre para aliviar a pressão no espaço pleural.
- (C) O pneumotórax hipertensivo é uma emergência médica potencialmente fatal, que pode levar ao choque cardiogênico causado pelo desvio mediastinal e pela compressão dos vasos da base do coração.
- (D) A radiografia de tórax é o exame de imagem de escolha para diagnóstico de pneumotórax hipertensivo, porque é capaz de fornecer informações precisas com relação ao tamanho do pneumotórax.

QUESTÃO 66

Um paciente de 35 anos de idade foi admitido no pronto-socorro após um acidente de motocicleta, apresentando múltiplas fraturas ósseas, lacerações extensas e hipotensão persistente. Estava consciente, mas agitado e pálido. O paciente foi rapidamente avaliado e constatou-se estar em estado de choque hemorrágico. Uma transfusão maciça de hemoderivados foi iniciada para ressuscitação e controle da hemorragia.

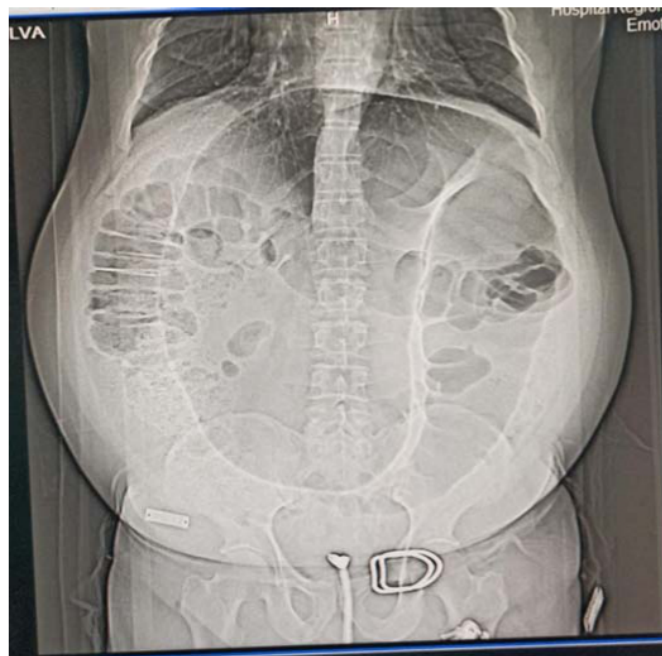No tocante à transfusão maciça no trauma, assinale a alternativa correta.

- (A) É definida como a administração de mais de oito unidades de concentrado de hemácias em 24 horas, ou mais de quatro concentrados de hemácias na primeira hora.
- (B) O objetivo da transfusão maciça é restaurar rapidamente a volemia e a capacidade de transporte de oxigênio, reduzindo o risco de coagulopatia associada ao trauma.
- (C) A administração de plasma fresco congelado é recomendada em todas as transfusões maciças, para corrigir rapidamente a coagulopatia e prevenir a síndrome da resposta inflamatória sistêmica, na proporção de um plasma para cada três hemácias.
- (D) A administração de plaquetas é geralmente reservada para casos de transfusão maciça quando o paciente apresenta sinais de sangramento persistente e trombocitopenia.

Caso clínico para responder às questões 67 e 68.

Um paciente de 60 anos de idade deu entrada no pronto-socorro sem acompanhante, com histórico de dor abdominal e parada de eliminação de flatos e fezes há três dias. Referiu que, no último mês, foi atendido duas vezes na mesma unidade, por episódios semelhantes. Ao exame físico, apresentou-se eupneico, estável hemodinamicamente, com abdome globoso, timpânico à percussão, sem irritação peritoneal e com ECG 15.

Os exames laboratoriais evidenciaram leuco 7.000, Hb = 12 e creatina = 0,9, e o exame de raios X resultou na imagem a seguir.



QUESTÃO 67

Com base no caso clínico apresentado, assinale a alternativa que corresponde à hipótese diagnóstica mais provável.

- (A) Volvo de ceco
- (B) Volvo de sigmoide
- (C) Tumor de colon
- (D) Brida

QUESTÃO 68

Assinale a alternativa que indica a melhor conduta para esse caso nesse momento.

- (A) Laparotomia
- (B) Laparoscopia
- (C) Descompressão endoscópica
- (D) Tomografia de abdome

Área livre

Caso clínico para responder às questões de 69 a 72.

Um paciente deu entrada no pronto-socorro apresentando queixa de dor abdominal, diarreia aquosa e desidratação grave. Ao exame físico, percebeu-se um volume evacuatório alto, de aproximadamente seis litros em 24 horas. Os exames laboratoriais evidenciaram hipocalemia, acloridria e acidose metabólica. Com isso, suspeitou-se de uma síndrome conhecida pelo acrônimo WDHA. Diante dessa suspeita, foi solicitada a dosagem de uma substância que, se acima de 75 pg/mL, praticamente fechará o diagnóstico.

QUESTÃO 69

Assinale a alternativa que indica a substância que será dosada.

- (A) Gastrina
- (B) Somatostatina
- (C) Peptídeo intestinal vasoativo
- (D) Glucagon

QUESTÃO 70

Assinale a alternativa que apresenta o diagnóstico mais provável para o caso.

- (A) Vipoma
- (B) Somatostatinoma
- (C) Gastrinoma
- (D) Glucagonoma

QUESTÃO 71

Considerando o diagnóstico, assinale a alternativa que corresponde à localização mais frequente dessa patologia.

- (A) Esôfago
- (B) Estômago
- (C) Jejuno
- (D) Pâncreas

QUESTÃO 72

De acordo com o caso apresentado, qual é o tratamento inicial mais indicado?

- (A) Enucleação de lesão
- (B) Reposição hidroeletrólítica
- (C) Análogo da somatostatina
- (D) Quimioterapia e radioterapia

QUESTÃO 73

As células de Kulchitsky (enterocromafins) dão origem a quais tipos de tumores?

- (A) Neuroendócrinos
- (B) Estromais
- (C) Sarcomas
- (D) Carcinomas

QUESTÃO 74

O imatinibe é usado no tratamento neoadjuvante de qual tumor?

- (A) Estromal gastrointestinal (Gist)
- (B) Neuroendócrino
- (C) Sarcoma
- (D) Carcinoma

Caso clínico para responder às questões 75 e 76.

Um paciente de 70 anos de idade, diabético e fumante de longa data, com hérnia incisional ventral volumosa, deu entrada no pronto-socorro com queixa de dor abdominal há sete dias e parada de eliminação de flatos e fezes há um dia. A sonda nasogástrica apresentou conteúdo enegrecido, com odor fecaloide. Ao exame físico, percebeu-se abdome sem irritação peritoneal, dor leve à palpação profunda e timpânico à palpação. A tomografia realizada mostrou distensão de alças de intestino delgado, área de entero-entero anastomose de cirurgia prévia e imagens hipodensas diminutas disseminadas por toda a extensão da parede do intestino delgado. Os exames laboratoriais evidenciaram leucocitose, Hb = 13, e ânion gap aumentado.

QUESTÃO 75

Qual o diagnóstico mais provável desse paciente?

- (A) Abdome agudo obstrutivo
- (B) Abdome agudo isquêmico
- (C) Abdome agudo inflamatório
- (D) Abdome agudo perfurativo

QUESTÃO 76

Qual a conduta indicada nesse momento para o caso?

- (A) Suporte clínico
- (B) Ressonância magnética
- (C) Laparoscopia diagnóstica
- (D) Laparotomia exploradora

QUESTÃO 77

O intestino grosso é irrigado pelas artérias mesentéricas superior e inferior, que dão origem a uma série de ramos periféricos.

As artérias que margeiam os cólons denominam-se

- (A) Riolan.
- (B) Drumond.
- (C) Sudeck.
- (D) Griffith.

Área livre

QUESTÃO 78

Um paciente foi submetido a uma retossigmoidectomia com anastomose primária em razão de diverticulite recorrente. No 15º dia de pós-operatório, evoluiu com abdome agudo obstrutivo e foi submetido à colectomia total e ileostomia terminal. O anatomopatológico da peça cirúrgica evidenciou células neoplásicas – adenocarcinoma –, com acometimento linfonodal. Tomografias de estadiamento mostraram imagem hipodensa de aproximadamente 4 x 3 cm em segmento VI hepático e tórax livre. A quimioterapia foi realizada com xelox. O reestadiamento tomográfico mostrou redução da lesão hepática.

De acordo com esse caso, a conduta indicada no momento é

- (A) continuar a quimioterapia com xelox.
- (B) programar cirurgia de reconstrução de trânsito.
- (C) realizar metastasectomia.
- (D) realizar setorectomia anterior direita.

QUESTÃO 79

Um cirurgião hepático isolou e ligou o ramo posterior superior do ramo direito da veia porta.

Qual segmento hepático foi ressecado?

- (A) 5
- (B) 6
- (C) 7
- (D) 8

QUESTÃO 80

Pâncreas é um órgão com rica irrigação arterial. Qual artéria pancreática se origina da artéria mesentérica superior?

- (A) Artéria pancreaticoduodenal posterior inferior
- (B) Artéria pancreática magna
- (C) Artéria dorsal do pâncreas
- (D) Artéria pancreaticoduodenal anterior superior

QUESTÃO 81

Um paciente de 22 anos de idade deu entrada no hospital com relato, feito pela equipe do Serviço de Atendimento Móvel de Emergência (SAMU), de acidente de moto e apresentou anteparo fixo. O condutor estava de capacete, nega desmaio ou vômitos, referiu dorsalgia intensa e perda de sensibilidade ao nível do apêndice xifoide.

A possível lesão medular encontra-se mais provavelmente ao nível de qual raiz nervosa?

- (A) C7
- (B) C8
- (C) T4
- (D) T8

QUESTÃO 82

No contexto do trauma raquimedular (TRM), há uma relação direta entre o mecanismo do trauma e a vértebra lesada.

Qual vértebra cervical é geralmente fraturada em pacientes enforcados?

- (A) C1
- (B) C2
- (C) C3
- (D) C4

QUESTÃO 83

Apesar de comporem cerca de 75% da extensão e 90% de toda a superfície mucosa do tubo digestivo, as neoplasias malignas representam apenas 3% de todas as neoplasias do trato gastrointestinal. Quanto ao assunto, qual tipo de neoplasia acomete mais frequentemente o intestino delgado?

- (A) Adenocarcinoma
- (B) Neuroendócrino
- (C) Linfoma
- (D) Sarcoma

QUESTÃO 84

Um paciente de 72 anos de idade, tabagista de longa data, diabético, em uso contínuo de rosuvastatina, que se encontra em seguimento pela equipe da cirurgia vascular do hospital regional há dois anos, foi submetido à amputação de hálux direito. O paciente deu entrada no pronto-socorro com queixa de dor em membro inferior direito, piora com a deambulação sem melhora ao repouso, frialdade, lesões tróficas (necrose ou gangrena) no nível do tornozelo. Considerando as classificações de Fontaine e Rutherford para doença arterial oclusiva periférica, assinale a alternativa que indica o grau/classificação no qual esse paciente se enquadra.

- (A) Fontaine IV e Rutherford 2, indicando presença de claudicação intermitente moderada e dor em repouso, respectivamente.
- (B) Fontaine IIb e Rutherford 3, refletindo claudicação intermitente severa e dor em repouso sem lesões tróficas.
- (C) Fontaine IV e Rutherford 6, representando gangrena e perda de tecido, indicando o estágio mais avançado de isquemia crítica.
- (D) Fontaine III e Rutherford 5, significando dor em repouso e lesões tróficas menores, sem chegar à gangrena estendida.

Área livre

QUESTÃO 85

Assinale a alternativa que apresenta o principal fator de risco para o desenvolvimento da doença arterial oclusiva periférica (DAOP).

- (A) Tabagismo, que contribui para a aterosclerose e diminuição do fluxo sanguíneo nos membros inferiores, considerado o principal fator de risco modificável para a DAOP.
- (B) Consumo excessivo de álcool, que pode levar a alterações vasculares e aterosclerose indireta através da hipertensão e de outros mecanismos.
- (C) Hipotensão arterial sistêmica crônica, que diminui a perfusão arterial e contribui para o desenvolvimento de isquemia nos membros inferiores.
- (D) Sedentarismo extremo, que promove a estase venosa e predisposição à formação de trombos arteriais, levando à oclusão arterial.

QUESTÃO 86

Qual é o vaso mais provavelmente acometido e o provável nível de amputação necessário para um paciente com isquemia crítica imediatamente abaixo do joelho, para abordagem completa da isquemia?

- (A) Acometimento da artéria femoral superficial com amputação de Syme, que preserva o máximo de comprimento do membro.
- (B) Oclusão da artéria poplítea com amputação transtibial de Burgess, preservando a articulação do joelho.
- (C) Oclusão da artéria tibial anterior, com necessidade de amputação transfemoral de Gritti-Stokes, que mantém o coto de amputação suficientemente longo para otimizar o uso de prótese.
- (D) Acometimento da artéria poplítea e suas bifurcações, com indicação de amputação transfemoral segundo o nível de Chopart, que, na realidade, refere-se a uma amputação parcial do pé e não seria apropriada nesse contexto.

Caso clínico para responder às questões de 87 a 89.

Um paciente de 26 anos de idade foi encaminhado ao serviço de coloproctologia após ser diagnosticado com pólipos adenomatosos durante um exame de colonoscopia. A investigação inicial revelou a presença de poucos pólipos retais, cerca de cinco, porém múltiplos pólipos por todo o cólon, até o momento sem evidências de malignidade nas biópsias realizadas. O paciente apresenta histórico familiar de polipose adenomatosa familiar (PAF) e relata preocupação com a preservação da função intestinal, especialmente a continência fecal, ao discutir opções de tratamento.

QUESTÃO 87

Considerando o perfil clínico apresentado e a preocupação do paciente em manter a melhor continência possível e o perfil clínico apresentado, a opção cirúrgica mais adequada para o manejo desse caso é

- (A) proctocolectomia total com ileostomia permanente.
- (B) proctocolectomia total com íleo pouch-anal anastomose (IPAA).
- (C) cirurgia de Miles.
- (D) colectomia total com anastomose ileorretal primária.

QUESTÃO 88

No que se refere à polipose adenomatosa familiar (PAF), assinale a alternativa correta.

- (A) É uma síndrome autossômica recessiva.
- (B) É uma síndrome mais frequente que a síndrome de Lynch.
- (C) O risco de formação dos adenomas diminui com o aumento da idade.
- (D) O risco de câncer colorretal é proporcional ao tamanho e ao número de pólipos.

QUESTÃO 89

A polipose adenomatosa familiar é uma síndrome genética que está relacionada com a mutação do gene

- (A) APC.
- (B) NSH2.
- (C) STK11.
- (D) PMS2.

Caso clínico para responder às questões de 90 a 93.

Um paciente de 30 anos de idade, fumante, procurou atendimento médico relatando quadro de dor abdominal em mesogástrio, hematese, perda de peso (10 kg em três meses), hiporexia e astenia. Os exames laboratoriais realizados mostraram HB = 10, leuco = 9k, sem distúrbio eletrolítico. Refere melhora após o uso de digeplus. A endoscopia digestiva alta mostrou lesão ulcerada de 2 cm com bordas elevadas bem delimitadas em antro gástrico. O exame anatomopatológico evidenciou adenocarcinoma gástrico bem diferenciado e presença de *H. pylori*. A tomografia de tórax e abdome para estadiamento resultou sem sinais de implante secundário.

QUESTÃO 90

De acordo com a classificação macroscópica de Borrmann, a classificação da lesão desse paciente é

- (A) I.
- (B) II.
- (C) III.
- (D) IV.

QUESTÃO 91

Qual fator tem sido associado a um aumento no risco de desenvolver câncer gástrico?

- (A) Pangastrite enantematosa de antro
- (B) Grupo sanguíneo A
- (C) Uso frequente de anti-inflamatórios não esteroides (AINEs)
- (D) Histórico familiar de doença celíaca

QUESTÃO 92

Considerando o caso clínico apresentado, assinale a alternativa que indica a melhor opção cirúrgica e o ramo arterial que é poupado durante essa cirurgia.

- (A) Gastrectomia total, poupando os vasos curtos.
- (B) Gastrectomia subtotal, poupando a artéria gástrica esquerda.
- (C) Gastrectomia subtotal, poupando os vasos curtos.
- (D) Gastrectomia total, poupando a gástrica direita.

QUESTÃO 93

Atualmente o tratamento cirúrgico ideal do câncer gástrico envolve um grau de linfadenectomia. Com base no referido caso clínico, qual cadeia será poupada na linfadenectomia a D2?

- (A) Cadeia 1
- (B) Cadeia 2
- (C) Cadeia 3
- (D) Cadeia 6

Caso clínico para responder às questões de 94 a 96.

Uma paciente de 67 anos de idade procurou atendimento médico relatando dor abdominal significativa, plenitude gástrica que se agrava após as refeições. Ela menciona um histórico progressivo de colelitíase, mas sem acompanhamento regular ou tratamento específico. Além disso, relata episódios anteriores de pancreatite, sem detalhar a frequência ou a gravidade desses episódios. Ao exame físico, apresenta-se em estado geral conservado, porém descreve desconforto. Menciona que a dor abdominal é mais intensa na região epigástrica e no quadrante superior esquerdo, com irradiação para as costas, característica que pode estar associada a problemas pancreáticos. Não há sinais evidentes de icterícia. Demonstra desconforto à palpação profunda em regiões abdominais, mas sem sinais de peritonite.

Após realizar exames complementares, tomografia computadorizada (TC) de abdome revelou a presença de uma lesão cística no corpo e na cauda do pâncreas, com dimensões de 90 mm x 70 mm, características de paredes finas e aparência de “favos de mel”. Não há evidência de invasão de estruturas adjacentes ou metástase a distância, e a tomografia de tórax mostrou-se dentro da normalidade.

QUESTÃO 94

Qual é a lesão cística mais frequente do pâncreas?

- (A) Cistoadenoma mucinoso
- (B) Pseudocisto
- (C) Cistoadenoma seroso
- (D) IPMN

Área livre

QUESTÃO 95

Em relação ao caso clínico citado, assinale a alternativa que indica a conduta a ser adotada.

- (A) Aguardar oito semanas e repetir exame de imagem.
- (B) Derivação cística transgástrica endoscópica.
- (C) Derivação cística interna em Y de Roux.
- (D) Pancreatectomia corpocaudal.

QUESTÃO 96

Qual lesão cística pancreática apresenta fluido de baixa viscosidade e os menores níveis de amilase e CEA?

- (A) Cistoadenoma mucinoso
- (B) Pseudocisto
- (C) Cistoadenoma seroso
- (D) IPMN

Caso clínico para responder às questões de 97 a 100.

Um paciente deu entrada no hospital após ser agredido em um assalto e sofrer perfuração por arma branca (PAB), com duas feridas evidentes de faca: uma localizada no hemitórax direito, próximo ao esterno, e outra na região subcostal esquerda, na transição toracoabdominal. Não possui outras lesões aparentes além das já mencionadas. Ao exame físico, encontra-se consciente, orientado, cooperativo, eupneico em ar ambiente, com FC = 88 bpm e PA = 120 mmHg x 80 mmHg. Na inspeção e palpação, verificaram-se duas feridas perfurantes visíveis, uma no hemitórax direito justaeasternal e outra na região subcostal esquerda. Não há sangramento ativo visível externamente. À palpação da região torácica, não foram constatados crepitações ou enfisema subcutâneo. A auscultação pulmonar era simétrica, sem ruídos adicionais. Notou-se abdome levemente distendido, doloroso à palpação na região subcostal esquerda, sem sinais de irritação peritoneal evidentes ao exame inicial. A ultrassonografia (USG) E-FAST realizada evidenciou sinal de “código de barras”.

QUESTÃO 97

A transição toracoabdominal é uma área localizada

- (A) abaixo da linha transmamilar, anteriormente; abaixo da linha infraescapular, posteriormente; e acima do processo xifoide e da primeira vértebra lombar.
- (B) abaixo da linha transesternal no nível do quinto espaço intercostal, anteriormente; abaixo da linha infraescapular, posteriormente; e acima dos arcos costais.
- (C) abaixo da linha transesternal no nível do quinto espaço intercostal, anteriormente; abaixo da linha da primeira vértebra lombar, posteriormente; e acima dos arcos costais.
- (D) abaixo da linha transmamilar, anteriormente; abaixo da linha infraescapular, posteriormente; e acima dos arcos costais.

QUESTÃO 98

Assinale a alternativa que apresenta a melhor conduta inicial para o manejo desse paciente.

- (A) Laparotomia exploradora imediata por causa da suspeita de lesão intra-abdominal.
- (B) Toracotomia direita em razão da localização da ferida no hemitórax.
- (C) Observação e repetição do ultrassom FAST em seis horas para reavaliação.
- (D) Realização imediata de tomografia computadorizada (TC) de tórax e abdome com contraste.

QUESTÃO 99

Tendo em vista o mecanismo de trauma e os achados ao exame físico do caso clínico apresentado, é mais provável que tenha ocorrido

- (A) lesão diafragmática.
- (B) ruptura de aorta torácica.
- (C) laceração hepática.
- (D) pneumotórax hipertensivo.

QUESTÃO 100

Considerando que o paciente evoluiu com piora da ausculta sendo abolida à esquerda e presença do sinal do “código de barras” no ultrassom FAST, assinale a alternativa que corresponde às condições e ao tratamento desse paciente.

- (A) Pneumotórax e drenagem torácica
- (B) Hemopneuperitônio e laparotomia exploradora
- (C) Pneumotórax e punção de alívio
- (D) Hemotórax e drenagem torácica

Área livre

Área livre

ATENÇÃO

**Aguarde a autorização do
fiscal para iniciar a prova.**

Realização



Instituto Americano de Desenvolvimento