

PROGRAMA – GRUPO 20

Nefrologia Pediátrica (618)

Data da prova:
Sábado, 16/12/2023.



INSTRUÇÕES

- Você recebeu do fiscal:
 - 1 (um) caderno de questões da prova objetiva contendo 100 (cem) questões de múltipla escolha, com 4 (quatro) alternativas de resposta cada uma e apenas 1 (uma) alternativa correta; e
 - 1 (uma) folha de respostas personalizada da prova objetiva.
- Quando autorizado pelo fiscal do IADES, no momento da identificação, escreva no espaço apropriado da folha de respostas da prova objetiva, com a sua caligrafia usual, a seguinte frase:

O caminho de paz e realizações.

- Verifique se estão corretas a numeração das questões e a paginação do caderno de questões, bem como a codificação da folha de respostas da prova objetiva.
- Você dispõe de 4 (quatro) horas para fazer a prova objetiva e deve controlar o tempo, pois não haverá prorrogação desse prazo. Esse tempo inclui a marcação da folha de respostas da prova objetiva.
- Somente 1 (uma) hora após o início da prova, você poderá entregar sua folha de respostas da prova objetiva e o caderno de questões, bem como retirar-se da sala.
- Somente quando faltarem 30 (trinta) minutos para o término do tempo fixado para realização da prova, você poderá deixar o local levando consigo o caderno de questões.
- Após o término da prova, entregue ao fiscal do IADES a folha de respostas da prova objetiva, devidamente assinada.
- Deixe sobre a carteira apenas o documento de identidade e a caneta esferográfica de tinta preta, fabricada com material transparente.
- Não é permitida a utilização de nenhum aparelho eletrônico ou de comunicação.
- Não é permitida a consulta a livros, dicionários, apontamentos e (ou) apostilas.
- Você somente poderá sair e retornar à sala de aplicação da prova na companhia de um fiscal do IADES.
- Não será permitida a utilização de lápis em nenhuma etapa da prova.
- Os três últimos candidatos só poderão deixar a sala após entregarem suas folhas de respostas e assinarem o termo de fechamento do envelope, no qual serão acondicionadas as folhas de respostas da sala.

INSTRUÇÕES PARA A PROVA OBJETIVA

- Verifique se os seus dados estão corretos na folha de respostas da prova objetiva. Caso haja algum dado incorreto, comunique ao fiscal.
- Leia atentamente cada questão e assinale, na folha de respostas da prova objetiva, uma única alternativa.
- A folha de respostas da prova objetiva não pode ser dobrada, amassada, rasurada ou manchada e nem pode conter nenhum registro fora dos locais destinados às respostas.
- O candidato deverá transcrever, com caneta esferográfica de tinta preta, as respostas da prova objetiva para a folha de respostas.
- A maneira correta de assinalar a alternativa na folha de respostas da prova objetiva é cobrir, fortemente, com caneta esferográfica de tinta preta, o espaço a ela correspondente.
- Marque as respostas assim: ●

Tipo "U"

PROVA OBJETIVA

PEDIATRIA
Questões de 1 a 50

Caso clínico para responder às questões de 1 a 4.

Considere um lactente de 18 meses de idade levado pela mãe ao ambulatório de puericultura com queixa de que apresenta atraso na fala. A mãe refere que, a partir dos 10 meses de idade, ele iniciou a emissão de alguns sons identificados como lalação. Após esse período, não evoluiu e ainda não balbucia. Tem como antecedentes a prematuridade (34 semanas de idade gestacional), infecção por citomegalovírus e permanência em unidade de terapia intensiva neonatal por 10 dias.

QUESTÃO 1 _____

Quanto a esse caso clínico, a hipótese diagnóstica mais provável é

- (A) desenvolvimento normal da linguagem, necessitando de estímulos.
- (B) transtornos da aquisição da linguagem e surdez neurossensorial.
- (C) atraso do marco do desenvolvimento motor pela prematuridade.
- (D) surdez de condução em razão de alterações do VIII nervo.

QUESTÃO 2 _____

Considerando a idade cronológica do caso apresentado, sem levar em conta a prematuridade, assinale a alternativa que indica a aquisição esperada para a idade.

- (A) Começar a acenar adeus, bater palmas e jogar beijo.
- (B) Realizar controle vesical diurno, já consolidado.
- (C) Falar 10 palavras, incluindo nomes de pessoas.
- (D) Efetuar marcha instável, com necessidade de ser apoiado por uma das mãos.

QUESTÃO 3 _____

Na citomegalovirose, deve-se investigar, no exame físico, sinais de

- (A) hipotonia.
- (B) tibia em “lâmina de sabre”.
- (C) catarata.
- (D) macrocefalia.

QUESTÃO 4 _____

Tendo em vista o caso clínico mencionado, em relação à avaliação auditiva neonatal, assinale a alternativa correta.

- (A) A presença de emissão otoacústica (EOA) indica surdez de condução.
- (B) Em razão da existência de fatores de risco, a criança deveria ter realizado diretamente exame de potencial evocado auditivo automático/ BERA.

- (C) O resultado inicial da triagem auditiva neonatal sem alterações descarta definitivamente alterações auditivas ao longo do desenvolvimento da criança.
- (D) O BERA avalia o conduto auditivo externo e necessita da colaboração da criança, como na audiometria comportamental.

Caso clínico para responder às questões 5 e 6.

Certa mãe compareceu à consulta de acompanhamento ambulatorial referindo preocupação com a filha de 4 anos de idade, pois, há uma semana, quando estava brincando com ela de fazer cócegas, notou um abaulamento em seu abdome. Relatou também hematúria que já está em investigação. O pediatra, ao examinar a criança, palpou massa abdominal que não ultrapassa a linha mediana do abdome, imóvel à palpação. Ela está com aspecto emagrecido, palidez cutaneomucosa, FC = 100 bpm, FR = 25 irpm, PA = 130 mmHg x 100 mmHg e SatO2 = 98%.

QUESTÃO 5 _____

Com base nesse caso clínico e nos conhecimentos médicos correlatos, assinale a alternativa correta.

- (A) As massas abdominais na infância crescem lentamente, dificultando a avaliação.
- (B) Neuroblastoma é um tumor benigno torácico que se assemelha ao linfoma na infância.
- (C) Deve-se investigar, com urgência, a existência de compressão de órgãos vitais.
- (D) Os tumores abdominais são muito raros na faixa etária pediátrica.

QUESTÃO 6 _____

A respeito do caso citado, o exame inicial que pode ser solicitado para a investigação da etiologia é (são)

- (A) A ressonância de crânio.
- (B) Os raios X de idade óssea.
- (C) A dosagem de enzimas hepáticas.
- (D) A ultrassonografia abdominal.

QUESTÃO 7 _____

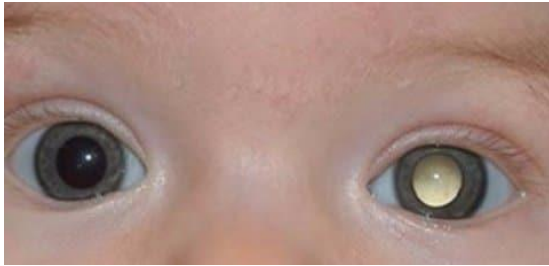Um lactente de 12 meses de idade foi levado pela mãe à consulta de puericultura. Após o exame oftalmológico feito pela pediatra, ela relatou que, no olho direito, o reflexo ocular era branco. A pediatra perguntou a respeito dos exames de triagem neonatal, e a mãe referiu que todos foram realizados, não sendo constatadas alterações.

Com base nesse caso clínico e nos conhecimentos médicos correlatos, assinale a alternativa correta.

- (A) Lesões localizadas próximo à mácula, região central, são diagnosticadas mais tardiamente que as localizadas na periferia.
- (B) O estrabismo é incomum e, quando ocorre, o tratamento é realizado com tampão ocular.
- (C) O prognóstico depende essencialmente do estágio em que é feito o diagnóstico.
- (D) A doença apresenta-se, geralmente após os 5 anos de idade.

QUESTÃO 8

Após realização do teste do reflexo vermelho, obteve-se o achado a seguir.



Esquerdo

Disponível em: <<https://ioa.com.br/>>. Acesso em: 30 nov. 2023.

Considerando essa imagem, assinale a alternativa correta.

- (A) Na imagem, o achado em olho esquerdo indica uma alteração ocular que está impedindo a captação do reflexo da retina.
- (B) O resultado do teste indica que não há necessidade de intervenção precoce e pode-se aguardar.
- (C) O sinal do “olho do gato” é a coloração avermelhada da pupila.
- (D) Leucocoria é a definição para pupilas de tamanhos diferentes.

QUESTÃO 9

A dengue é a arbovirose mais difundida no mundo e constitui-se em um grave problema de saúde pública mundial. Em relação ao quadro clínico, ao diagnóstico e ao acompanhamento para a doença, assinale a alternativa correta.

- (A) A fase crítica da doença inicia-se com a defervescência da febre e caracteriza-se pela estabilização do estado hemodinâmico.
- (B) No diagnóstico diferencial do vírus da zika e chikungunya, a poliartrite e a poliartalgia são sintomas frequentes na dengue e raros nas duas doenças.
- (C) A elevação do hematócrito de 10% a 20% do valor basal durante a evolução pode indicar infecção bacteriana.
- (D) Na criança, o quadro grave pode ser identificado como a primeira manifestação clínica da doença.

Área livre

Caso clínico para responder às questões de 10 a 12.

Uma criança de 6 anos de idade foi levada ao pronto-socorro por causa de edema intenso, mole, frio, depressível, em membros inferiores e face. A mãe refere que o quadro se iniciou há três semanas, mas o “inchaço” só piorou. Não há história de infecções recentes, contato com doentes e (ou) quadro semelhante ao redor. Nunca havia apresentado esse quadro e não tem comorbidades. Ao exame, encontra-se em regular estado geral, com edema generalizado, pele seca, FR = 25 irpm, FC = 120 bpm, normotenso (PA = 90 mmHg x 60 mmHg), SatO₂ = 98% e aparelho cardiovascular e respiratório sem alterações. O exame de sedimento urinário evidenciou proteinúria.

QUESTÃO 10

Com base nesse caso clínico e nos conhecimentos médicos correlatos, assinale a alternativa correta.

- (A) Espera-se que a doença evolua com um aumento expressivo da pressão arterial, podendo levar a encefalopatia hipertensiva.
- (B) O edema costuma ser, na maioria das vezes, discreto e decorre do hipofluxo renal e de uma barreira glomerular alterada.
- (C) Outros achados clínicos que se espera encontrar são: aumento da albumina, hematúria maciça e glicosúria.
- (D) Associado à pele seca e friável podem estar presentes cabelos escassos, finos e quebradiços por causa da desnutrição.

QUESTÃO 11

Quanto à hipótese diagnóstica do caso clínico mencionado, em relação ao tratamento, assinale a alternativa correta.

- (A) A maioria dos pacientes responde à corticoterapia inicial, e essa resposta é considerada como bom prognóstico.
- (B) Na presença de edema, a primeira medida a ser tomada é a restrição de potássio.
- (C) A hiperlipidemia deve ser tratada com dieta e geralmente é irreversível.
- (D) Os diuréticos devem ser prescritos logo no início do quadro para melhorar a função renal.

QUESTÃO 12

No que tange à hipótese diagnóstica do citado caso clínico, acerca do procedimento diagnóstico, assinale a alternativa correta.

- (A) No sedimento urinário, observa-se cilindrúria relacionada a hematúria importante e lipidúria.
- (B) Indica-se biópsia renal para avaliar o prognóstico antes de iniciar o tratamento.
- (C) Os níveis séricos de colesterol total e triglicerídeos encontram-se reduzidos no sangue.
- (D) Para diagnóstico, pode-se utilizar a relação proteína/creatinina em amostra isolada.

QUESTÃO 13

Um recém-nascido, a termo, 38 semanas, Apgar 8/9, PN = 3200, no oitavo dia de vida apresentou-se icterício, letárgico, com dificuldade para sugar o seio materno. Ao exame, verificaram-se macroglossia, pele fria e seca, fontanelas amplas, hérnia umbilical. FC = 130 bpm, FR = 50 irpm, SatO₂ = 97%. O teste de triagem neonatal foi colhido no quarto dia de vida, ainda sem resultado.

A respeito do caso clínico descrito e com base nos conhecimentos médicos correlatos, assinale a alternativa correta.

- (A) Deve-se acessar, com urgência, o resultado da triagem neonatal, pois a observação clínica isolada é limitada para garantir um diagnóstico precoce.
- (B) Se o resultado da triagem neonatal estiver normal, mas com sintomas sugestivos de hipotireoidismo, não se solicita dosagem sérica de TSH e T4 ou T4 livre.
- (C) O tratamento com reposição de levotiroxina oral deve ser iniciado após um mês de vida idealmente após o nível do TSH materno cair.
- (D) A principal prevenção no hipotireoidismo congênito é evitar a baixa estatura no lactente.

Caso clínico para responder às questões de 14 a 16.

Um pediatra de plantão atendeu uma criança de 7 anos de idade, com relato de que, há seis dias, vem apresentando febre de 38,7 °C, anorexia e dor de garganta. Ao exame, apresenta-se com comprometimento do estado geral, prostração, palidez, FC = 150 bpm, FR = 30 irpm, SatO₂ = 99%, halitose intensa, hipertrofia dos gânglios cervicais com edema periganglionar pouco doloroso e sudorese fria. Em cavidade oral, encontra-se uma pseudomembrana aderida em região de amígdala e palato mole, sangrante. A mãe contou que perdeu o cartão vacinal e mostrou atraso de uma vacina, que não sabe referir qual.

QUESTÃO 14

Com base nesse caso clínico e nos conhecimentos médicos correlatos, conclui-se que o agente etiológico provável é

- (A) Herpes vírus tipo 1.
- (B) *Streptococcus diphtheriae*.
- (C) *Corynebacterium diphtheriae*.
- (D) Epstein-Barr.

QUESTÃO 15

No caso apresentado, em relação aos achados do exame físico, a descrição semiológica dos gânglios é

- (A) rosário raquíptico.
- (B) pescoço de touro.
- (C) parotidite bilateral.
- (D) anel de Waldeyer.

Área livre

QUESTÃO 16

Tendo em vista o caso clínico citado, quanto à prevenção da doença, a medida mais eficaz seria

- (A) realizar vacinação.
- (B) efetuar antibioticoprofilaxia com penicilina benzatina.
- (C) evitar água parada e verificar os vasos de plantas.
- (D) lavar frutas e verduras com hipoclorito de sódio.

Caso clínico para responder às questões de 17 a 20.

Um escolar de 8 anos de idade apresentou exantema polimorfo com pápulas e vesículas que evoluíram de forma centrífuga, pruriginosas, de evolução rápida, acompanhado de lesões vesiculares em cavidade oral, com febre baixa e bom estado geral. Após três dias, o irmão de 4 anos de idade, iniciou quadro semelhante. Observa-se ausência de sintomas respiratórios.

QUESTÃO 17

Considerando esse caso clínico, assinale a alternativa correta.

- (A) A infecção secundária das lesões é rara em crianças imunocompetentes.
- (B) As lesões em cavidade oral assemelham-se a escarlatina com língua em morango.
- (C) A síndrome de Reye acontece pelo uso de anti-histamínicos para o prurido.
- (D) Podem ocorrer complicações como encefalite e meningite asséptica.

QUESTÃO 18

Em relação ao agente etiológico do referido caso clínico, assinale a alternativa correta.

- (A) A etiologia é bacteriana e pode ser reativada na imunodepressão.
- (B) Pode permanecer quiescente para o resto da vida.
- (C) Consiste em vírus do grupo *Morbillivirus*, vírus RNA de dupla hélice.
- (D) Tem característica de provocar lise de hemácias quando reativado.

QUESTÃO 19

Tendo em vista o caso clínico mencionado, acerca da transmissão para o irmão de 4 anos de idade, assinale a alternativa correta.

- (A) O contágio pode ter acontecido pelo compartilhamento de objetos contaminados utilizados pelo irmão, como talheres.
- (B) Caso esse irmão de 4 anos de idade já tivesse apresentado a doença anteriormente, a chance de ele se contaminar novamente seria alta, pois não há imunidade.
- (C) Não existe vacina para evitar a infecção, porém pode ser feito uso de imunoglobulina em pacientes com comorbidades.
- (D) A transmissão se dá pelo contato sexual ou por transfusão sanguínea e de hemoderivados.

QUESTÃO 20

No que concerne à transmissão na gravidez e em perinatal, assinale a alternativa correta.

- (A) Gestantes não imunes que tiverem contato com a doença devem receber uma dose da vacina.
- (B) A infecção para o feto/recém-nascido é menos letal nas mães caso elas tenham se infectado entre cinco dias antes do parto e dois dias depois.
- (C) Deve-se esperar a ocorrência de até três casos confirmados da doença, na maternidade, para se considerar um surto em ambiente hospitalar.
- (D) A infecção intrauterina pode estar relacionada à ocorrência de zoster em idades mais jovens.

Caso clínico para responder às questões 21 e 22.

Considere uma lactente de 14 meses de idade, que nasceu a termo (39 semanas), Apgar 9/9, PC = 35 cm, Est = 50, PN = 3400, gestação sem intercorrências, planejada, desejada, sem uso de álcool, fumo e (ou) medicações. A alta com a mãe ocorreu após 48 horas. No momento, os pais comparecem à consulta preocupados porque a lactente anda “muito esquisita e molinha”, e referiram que ela dorme demais, pois antes era mais ativa, alternando com irritabilidade extrema. Além disso, ela não está conseguindo mais sentar sozinha, o que havia acontecido com 6 meses de idade. Os pais são primos de primeiro grau. O pediatra ao examinar a paciente, verificou os seguintes achados: fácies grosseira, hepatomegalia, hérnia umbilical proeminente, letargia, estatura em queda de escore Z, FC = 120 bpm, FR = 50 irpm e SatO₂ = 98%

QUESTÃO 21

Com base nesse caso clínico e nos conhecimentos médicos correlatos, assinale a alternativa correta.

- (A) Não é comum o acometimento do sistema nervoso central, já que não se encontra glicosaminoglicanos nessa região.
- (B) Deve-se investigar maus-tratos, pois não é comum a perda de um marco motor como o sentar ou engatinhar.
- (C) Em razão da falha enzimática, ocorre acúmulo de substâncias em diferentes células e órgãos, o que leva a um crescimento anormal deles (fígado, baço, pele).
- (D) A doença está classificada dentro das síndromes genéticas frequentes na população, relacionada ao uso de álcool materno.

QUESTÃO 22

Tendo em vista a investigação do caso mencionado, assinale a alternativa que apresenta as condutas corretas.

- (A) O teste do pezinho ampliado não é utilizado porque a doença manifesta-se tardiamente.
- (B) A investigação deve ser feita o mais precocemente possível, a partir do nascimento.
- (C) O diagnóstico é imuno-histoquímico para detecção de antígenos específicos.
- (D) A investigação de doenças infecciosas nos contatos é necessária em razão da característica de letargia do caso.

Caso clínico para responder às questões de 23 a 25.

Uma criança de 5 anos de idade foi levada pela mãe à consulta ambulatorial com relato de urina com cheiro forte, dor abdominal, incontinência urinária e febre. A genitora contou que a menina já apresentou dois episódios semelhantes, com alteração do exame de urina.

QUESTÃO 23

Com base nesse caso clínico e nos conhecimentos médicos correlatos, assinale a alternativa correta.

- (A) O quadro clínico é semelhante em todas as idades, inclusive no recém-nascido.
- (B) Deve-se coletar a urina pelo saco coletor preferencialmente.
- (C) É comum evoluir com quadro de septicemia na idade referida.
- (D) Há alto risco de recorrência dentro do primeiro ano do episódio inicial.

QUESTÃO 24

Considerando os exames complementares para o diagnóstico desse caso clínico, assinale a alternativa correta.

- (A) A punção suprapúbica deve ser considerada em lactente menor de 3 meses de idade e febril.
- (B) No cateterismo vesical, a contagem de colônias deve ser positiva acima de 100.000 ufc/ml.
- (C) A confirmação diagnóstica se dá pelo exame bacterioscópico (Gram) no sangue.
- (D) Esterase leucocitária positiva é sinal sugestivo de infecção disseminada.

QUESTÃO 25

Com base no citado caso clínico, quanto aos distúrbios miccionais na infância, assinale a alternativa correta.

- (A) A disfunção vesicointestinal é uma condição que pode se apresentar com incontinência e infecção do trato urinário de repetição
- (B) A urgência miccional é detectada por meio dos sintomas de jato fraco e sensação de esvaziamento vesical incompleto.
- (C) É necessário indagar acerca da presença de encoprese, pois a incontinência urinária pode ser causa dela.
- (D) A urodinâmica, exame radiológico invasivo, é usada para investigar incontinência na criança.

Área livre

QUESTÃO 26

Considerando os exames que devem ser solicitados no caso clínico mencionado e as medidas terapêuticas, assinale a alternativa correta.

- (A) Os raios X de abdome poderiam ter sido solicitados no primeiro episódio de infecção para avaliar impactação fecal.
- (B) A quimioprofilaxia antimicrobiana deve ser utilizada no primeiro episódio de infecção na dose igual a terapêutica, duas vezes por dia
- (C) Deve-se considerar a uretrocistografia miccional para avaliar malformações do trato urinário.
- (D) A criança deve ser orientada para ir ao banheiro a cada três horas, mesmo sem vontade, e sentar no vaso sem apoiar os pés no chão.

Caso clínico para responder às questões 27 a 30.

Considere uma adolescente de 17 anos de idade que está em sua primeira gravidez e realiza acompanhamento de pré-natal regular. Ela não desejava a gravidez, porém, com a ajuda de seus familiares, tem aceitado a notícia e se dedicado aos cuidados ao feto. Não usa drogas ilícitas, fumou até o segundo mês de gestação e parou por completo logo depois. Com 20 semanas de gestação, ela recebeu a notícia de que o seu USG gestacional estava alterado. O médico então verificou sinais de espinha bífida.

QUESTÃO 27

Com base nesse caso clínico e nos conhecimentos médicos correlatos, assinale a alternativa correta.

- (A) Espinha bífida oculta é diagnosticada ao nascer e necessita de terapêutica cirúrgica nas primeiras 12 horas de vida.
- (B) Uma das causas dessa alteração ao USG é em razão do uso de álcool nos primeiros trimestres de gestação.
- (C) Anomalia frequentemente associada é a malformação da parede abdominal, como a onfalocèle.
- (D) Disrafismo espinhal é uma anomalia congênita que pode ser diagnosticada ao nascer através da exposição de tecido nervoso.

QUESTÃO 28

Em relação aos achados do exame físico, do recém-nascido e do lactente, no que tange aos possíveis sinais e sintomas encontrados, assinale a alternativa correta.

- (A) Deve-se avaliar o perímetro cefálico e a fontanela anterior em busca de microcefalia ou cranioestenose.
- (B) Deve-se ficar atento a certos sinais cutâneos axiais lombossacrais, como, por exemplo, lipoma e apêndices caudais.
- (C) Manifestações ortopédicas são raras, porém podem ocorrer tibia em lâmina de sabre e rarefações e(ou) aumento da densidade óssea,
- (D) O segmento neurológico afetado mais comum, quanto ao aspecto clínico, na espinha bífida aberta é o torácico.

QUESTÃO 29

Considerando as manifestações clínicas da espinha bífida e os exames, assinale a alternativa correta.

- (A) Na infância, a espinha bífida fechada constitui a maior causa de bexiga neurogênica, seguida pela espinha bífida aberta e agenesia sacral.
- (B) Os sinais de bexiga neurogênica devem ser investigados a partir da idade escolar, quando já há continência urinária completa.
- (C) No estudo urodinâmico, avalia-se o padrão vesical das crianças, a pressão da musculatura do detrusor.
- (D) Após o fechamento do disrafismo espinhal, a deterioração do trato urinário superior é rara, visto já ter sido tratada a causa.

QUESTÃO 30

Tendo em vista as complicações e alterações crônicas da espinha bífida, assinale a alternativa correta.

- (A) A síndrome da medula ancorada pode ocorrer no estirão do crescimento evidenciando-se por piora da marcha.
- (B) O cateterismo vesical intermitente tem indicação restrita para as bexigas neurogênicas onde a função renal está preservada.
- (C) A Malformação de Chiari é uma complicação incomum e rara nos disrafismos espinhais fechados.
- (D) A hidrocefalia raramente está presente nos disrafismos fechados e pode desaparecer ao longo da vida.

Caso clínico para responder às questões 31 a 33.

Um pré-escolar de 4 anos de idade foi levado à emergência em razão de quadro abrupto de febre alta com 39,9 °C, vômitos, dois episódios, e dor de garganta. Como o hospital estava sem vagas e não havia pediatra de plantão, a criança recebeu medicação para febre e foram feitas orientações para os pais. Porém, 36 horas depois do início do quadro, a mãe retornou com relato de aparecimento de um exantema micropapular, difuso, que poupou a região perioral. Iniciou-se no peito e difundiu-se para o pescoço e os membros, não atingindo palma da mão e pés. Ao exame, apresenta-se em bom estado geral e, na cavidade oral a língua está com papilas avermelhadas e hipertrofiadas, que se sobressaem, e amígdalas purulentas, SatO₂ = 98%, FC = 100 bpm e FR = 30 irpm. O exantema é mais intenso nas dobras cutâneas. Após uma semana, os sintomas desapareceram e surgiu descamação fina, que por último, atingiu mãos e pés.

QUESTÃO 31

Com base nesse caso clínico e nos conhecimentos médicos correlatos, assinale a alternativa que apresenta o provável diagnóstico.

- (A) Sarampo
- (B) Rubéola
- (C) Exantema súbito
- (D) Escarlatina

QUESTÃO 32

Acerca desse caso clínico, em relação ao tratamento, assinale a alternativa correta.

- (A) Antiviral por sete dias
- (B) Ciprofloxacina por sete dias
- (C) Amoxicilina por dez dias
- (D) Azitromicina por dois dias

QUESTÃO 33

Considerando o citado caso clínico, assinale a alternativa que indica o principal diagnóstico diferencial dessa doença.

- (A) Doença de Kawasaki
- (B) Varicela complicada
- (C) Meningococemia
- (D) Dengue

Caso clínico para responder às questões 34 e 35.

Um escolar foi atendido em unidade de pronto atendimento referindo dor intensa em joelho direito há quatro dias, que o incapacita em algumas atividades como correr, acompanhada de pequeno edema articular, calor e hiperemia. A mãe achou que seria por causa de uma queda que ele sofreu há seis dias. No entanto, ontem iniciou-se o mesmo quadro de dor, e edema em região do cotovelo esquerdo, com melhora da dor e edema do joelho, acompanhado de febre, dois picos de 38 °C, mal-estar e prostração. Ao exame, encontram-se os seguintes achados: FR = 25 irpm, FC = 120 Bpm, SatO₂ = 98% e no aparelho cardiovascular, sopro sistólico ++/6+, mais audível em foco mitral. Os exames mostram VHS e PCR mostram-se elevados.

QUESTÃO 34

Com base nesse caso clínico e nos conhecimentos médicos correlatos, assinale a alternativa correta.

- (A) A infecção é mais frequente em lactentes e pré-escolares, sendo sempre acompanhada de febre, o que facilita o diagnóstico.
- (B) A dor nos joelhos tem difícil resposta aos anti-inflamatórios não hormonais, mas o seu uso nos primeiros dias dos sintomas facilitaria o diagnóstico.
- (C) A artrite pode ser definida pela associação de dor com limitação do movimento, sem a presença de edema articular.
- (D) O sopro cardíaco tende a desaparecer sem deixar sequelas, pois a provável etiologia é a febre intermitente.

QUESTÃO 35

Considerando o caso clínico mencionado, assinale a alternativa que corresponde à principal complicação da doença.

- (A) Encurtamento articular
- (B) Cardiopatia
- (C) Crise convulsiva
- (D) Nódulos subcutâneos

QUESTÃO 36

A osteogênese imperfeita (OI), também conhecida como doença dos ossos de vidro ou quebradiços e doença de Lobstein, é caracterizada por fragilidade e deformidades ósseas. Em relação a esse tema, assinale a alternativa correta.

- (A) É frequente o encontro de dor óssea, baixa estatura, esclera azulada e articulações hiperextensíveis.
- (B) O diagnóstico de OI é frequentemente feito na adolescência, quando ocorre o aumento da ingestão de cálcio por suplementos alimentares e exercício físico extenuante.
- (C) É uma doença causada por baixa ingestão de minerais, resultando em defeito na mineralização da matriz óssea.
- (D) A fragilidade óssea tem como fisiopatologia a hiperprodução de colágeno, que é um componente estrutural dos ossos.

QUESTÃO 37

As leucemias são as neoplasias mais comuns da infância e, associadas a outras neoplasias malignas da infância, são doenças com maior índice de mortalidade no Brasil. A esse respeito, assinale a alternativa correta.

- (A) As leucemias mieloides crônicas (LMC) são os tipos mais comuns na idade de infância e adolescência.
- (B) A dor óssea é frequente e geralmente ocorre em região torácica anterior, no período noturno.
- (C) Na infância, é comum anormalidades no esqueleto em razão do componente de medula óssea vermelha em diversos ossos.
- (D) A artrite reumatoide juvenil é um dos diagnósticos diferenciais por causa do comprometimento ocular.

QUESTÃO 38

A trombocitopenia imune primária (*primary immune thrombocytopenia* – antigamente chamada de púrpura trombocitopênica imune – PTI) na criança é geralmente um distúrbio agudo e autolimitado. Acerca desse assunto, assinale a alternativa correta.

- (A) No exame físico, encontra-se um aumento significativo de linfonodos cervicais, no fígado ou baço.
- (B) A trombocitopenia na PTI geralmente se segue a uma doença viral aguda em crianças previamente hígidas.
- (C) As hemorragias graves, como as intracranianas, são achados frequentes e podem ser o primeiro sinal da doença.
- (D) No exame laboratorial, são encontrados pancitopenia e plaquetopenia com concentração de hemoglobina e os índices eritrocitários muito reduzidos.

Área livre

QUESTÃO 39

Estridor é o som gerado pela turbulência do ar durante a passagem por sítio parcialmente obstruído e pode ser inspiratório, expiratório ou bifásico. Quanto a esse tema, assinale a alternativa correta.

- (A) Geralmente é confundido com a sibilância, que ocorre na expiração, e denota doença pulmonar, como o estridor.
- (B) A laringomalácia se caracteriza por estridor inspiratório e quadro de cianose intensa e dispneia.
- (C) A sintomatologia da laringomalácia se inicia no 6º mês de vida, quando ocorre a introdução alimentar.
- (D) A comorbidade mais frequentemente associada com a laringomalácia é o refluxo gastroesofágico.

QUESTÃO 40

Considerando que a artrite séptica também é conhecida por artrite piogênica ou pioartrite, assinale a alternativa correta.

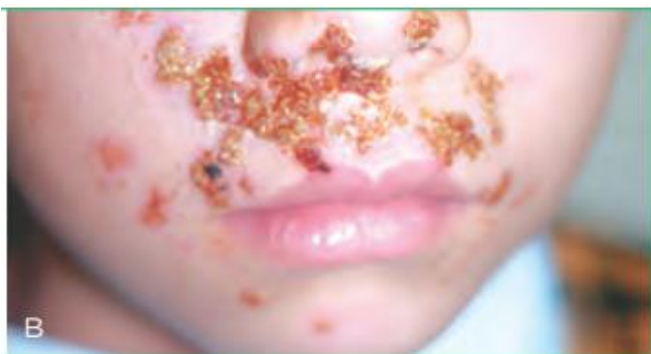- (A) Na articulação do quadril, o aumento do volume articular é mais fácil de identificar.
- (B) Osteomielite e necrose óssea são complicações da doença.
- (C) A drenagem cirúrgica deve ser postergada até a realização da antibioticoterapia.
- (D) A artrite séptica ocorre com maior frequência nas articulações do cotovelo e do ombro.

QUESTÃO 41

Em relação à crise febril na infância, assinale a alternativa correta.

- (A) As crises febris simples são as mais frequentes, caracterizadas por serem focais e recorrerem em 24 horas.
- (B) O eletroencefalograma (EEG) pode estar indicado para crianças com exame neurológico anormal.
- (C) A maioria das crises apresenta recorrência de três a quatro episódios em crianças acima de 15 meses de idade.
- (D) O risco de epilepsia posterior a uma crise febril é alto, principalmente nas crises febris simples tônico-clônicas.

QUESTÃO 42



Fonte: Tratado de Pediatria

Assinale a alternativa que corresponde ao agente etiológico identificado na figura apresentada.

- (A) Herpes zoster
- (B) *Haemophilus influenza*
- (C) Papilomavírus
- (D) *Staphylococcus aureus*

QUESTÃO 43

A respeito da pneumonia comunitária na infância, assinale a alternativa que indica o principal agente etiológico na criança acima de 5 anos de idade.

- (A) Enterobactérias
- (B) *Mycoplasma pneumoniae*
- (C) *Bordetella pertussis*
- (D) *Treponema pallidum*

QUESTÃO 44

Assinale a alternativa que apresenta, respectivamente, a causa mais comum de morte e a complicação mais recorrente do sarampo na infância.

- (A) Pneumonia e otite média aguda
- (B) Otite média aguda e encefalite aguda
- (C) Convulsão e diarreia.
- (D) Encefalite e surdez

QUESTÃO 45

Assinale a alternativa que se refere aos achados do exame físico de um lactente hipotônico.

- (A) Hipertonía e hiporreflexia patelar
- (B) Resistência aumentada aos movimentos passivos e redução da mobilidade articular.
- (C) Aumento da mobilidade articular e postura de batráquio
- (D) Hiperreflexia e bom tônus cervical à manobra de tração

QUESTÃO 46

Na análise dos distúrbios puberais, é importante conhecer a cronologia normal dos eventos puberais. Acerca desse tema, assinale a alternativa correta.

- (A) A classificação de Marshall e Tanner é utilizada na avaliação do crescimento somático feminino e masculino.
- (B) No diagnóstico da precocidade sexual, devem ser usados idade cronológica, progressão dos caracteres sexuais e velocidade de crescimento.
- (C) O estirão puberal nos meninos é precoce, iniciando-se no estágio 1 ou 2 de Tanner, e numericamente maior.
- (D) O desenvolvimento puberal pode ser classificado de acordo com a atividade do eixo tireoidiano.

Área livre

QUESTÃO 47

A púrpura de Henoch-Schönlein (PHS), também conhecida como púrpura anafilactoide ou púrpura reumática, é a vasculite mais frequente nas crianças e nos adolescentes. A respeito dessa patologia, assinale a alternativa correta.

- (A) A púrpura de Henoch-Schönlein ocorre, predominantemente, em lactentes.
- (B) A manifestação clínica mais frequente é a púrpura palpável sem plaquetopenia.
- (C) Alterações renais graves são frequentes e evidenciadas por hipertensão.
- (D) O comprometimento gastrointestinal é frequente, apresentando-se com constipação.

QUESTÃO 48

A ocorrência de hematúria na infância é causa frequente de consulta ao pediatra. Em relação a esse tema, assinale a alternativa correta.

- (A) Há necessidade de sucessivas avaliações de hemoglobina e hematócrito séricos, pois as hematúrias geralmente determinam anemia.
- (B) O exame microscópico direto da urina pode avaliar o dimorfismo eritrocitário, que serve para diagnosticar trauma renal.
- (C) Na presença de hematúria macroscópica, deve-se suspeitar de hiperexcreção urinária de cálcio e(ou) de ácido úrico.
- (D) A hematúria deve ser distinguida da mioglobinúria, que ocorre em consequência de necrose ou queimaduras extensas.

QUESTÃO 49

O acompanhamento da criança com síndrome de Down deve ser para toda a vida e com equipe multidisciplinar. Quanto a esse tema, assinale a alternativa correta.

- (A) Deve-se acompanhar regularmente a função tireoidiana por causa do risco aumentado de hipotireoidismo.
- (B) O ecocardiograma deve ser solicitado somente quando houver ausculta de sopros cardíacos.
- (C) As curvas de crescimento da caderneta da criança são suficientes para a avaliação do peso e da estatura do lactente.
- (D) A apneia do sono em crianças com síndrome de Down pode ser em razão do refluxo gastroesofágico.

QUESTÃO 50

Considerando o quadro clínico e os testes diagnósticos para sífilis, assinale a alternativa correta.

- (A) Os testes treponêmicos devem ser utilizados no monitoramento do tratamento.
- (B) A benzilpenicilina benzatina deve ser dada em várias doses porque ela não atravessa a barreira transplacentária.
- (C) O achado de dentes de Hutchinson é sinal de sífilis congênita recente.
- (D) Os testes não treponemicos são utilizados como primeiro teste ou teste complementar para o controle de cura.

NEFROLOGIA
Questões de 51 a 100**QUESTÃO 51**

Uma paciente de 68 anos de idade com diabetes *mellitus* insulino dependente desde os 26 anos e desenvolveu DRC G5, com necessidade de hemodiálise (HD) aos 46 anos. Sua irmã mais velha era totalmente compatível e ela foi submetida a transplante renal de doador vivo com quatro anos de HD. Mesmo com boa aderência ao regime imunossupressor, a paciente acabou desenvolvendo disfunção crônica do enxerto. Ela ainda tem histórico de carcinoma de células renais em rim nativo há 10 anos, curado após nefrectomia nativa. Atualmente tem uma taxa de filtração glomerular (TFG) estimada de 15 mL/min/1,73 m², não possui fístula arteriovenosa funcional, apresenta sintomas urêmicos discretos, diurese preservada e nenhum sinal de hipervolemia. Seu nefrologista começou a planejar nova terapia renal substitutiva, com o consentimento da paciente, a qual deseja repetir o transplante de rim.

Assinale a alternativa que indica a melhor opção para esse caso.

- (A) Encaminhar para confecção de acesso e posterior início de hemodiálise, visto que o transplante é contraindicado nessa faixa etária.
- (B) Encaminhar de volta ao centro de transplante da região.
- (C) Contraindicar novo Tx de rim pela história de carcinoma renal.
- (D) Iniciar hemodiálise de urgência e depois encaminhar ao centro de transplante da região.

QUESTÃO 52

Um paciente de 55 anos de idade foi submetido a transplante renal de doador falecido há 13 meses, encontra-se em investigação atual de astenia, em razão de linfonodomegalia generalizada e febre. A biópsia de linfonodo revelou uma doença linfoproliferativa. Essa doença pós-transplante pode estar relacionada à infecção latente pelo vírus.

- (A) Citomegalovírus
- (B) Varicela-zóster
- (C) Rubivírus
- (D) Epstein-Barr

Área livre

Caso clínico para responder às questões 53 e 54.

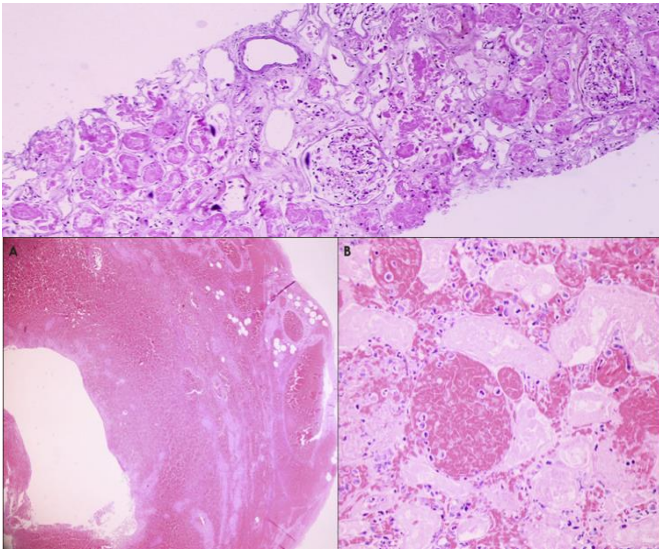


Figura 1

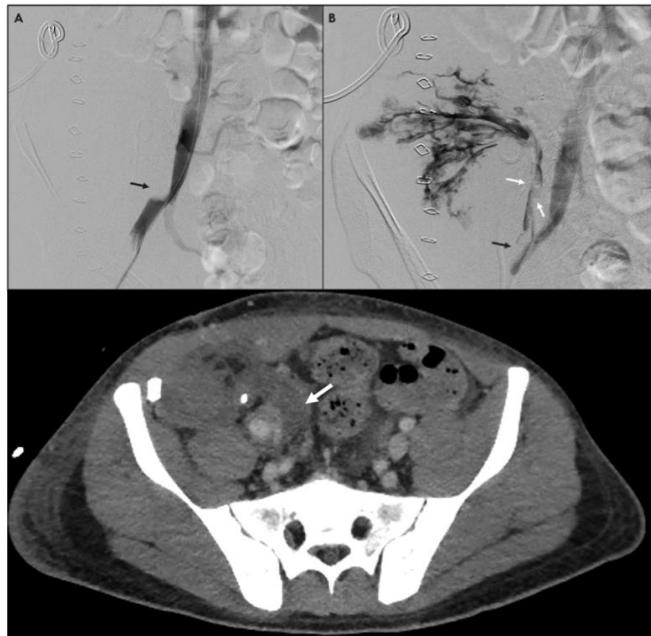


Figura 2

Disponível em: <<https://www.ajkd.org>>. Acesso em: 5 dez. 2023, com adaptações.

Uma paciente de 24 anos de idade, portadora de DRC 5D de causa indeterminada após complicações gestacionais, em hemodiálise três vezes por semana, foi admitida para transplante renal intervivos. A doadora é a irmã, sem comorbidades, com creatinina de 0,5 mg/dL pré-nefrectomia e a creatinina da receptora era 11 mg/dL. Não havia nenhuma incompatibilidade para os antígenos HLA-A, -B e -DR. O resultado do PRA era 18% e a prova cruzada por citotoxicidade dependente do complemento foi negativa. Sorologias para vírus da imunodeficiência humana, hepatite B e C no doador e no receptor todas negativas. A receptora foi submetida ao transplante renal com o rim direito da doadora sem intercorrências intraoperatórias. O regime de indução foi basiliximabe e metilprednisolona. A transplantada recebeu tacrolimus, micofenolato mofetila e prednisona para terapia de manutenção. No primeiro dia de pós-operatório, a diurese foi de 3.300 mL. No segundo pós-operatório, o débito urinário diminuiu para 360 mL. Foi realizada ultrassonografia com Doppler do enxerto que

mostrou diâmetro, fluxo colorido e forma de onda espectral da artéria renal principal normais. A perfusão do rim transplantado parecia normal. A concentração mínima de tacrolimus foi de 10 ng/mL. Nos dias subsequentes, a paciente se apresentava afebril, com oligúria persistente, hemograma normal, sem queda da creatinina inicial; retornando para hemodiálise. O DSA foi negativo e a equipe prosseguiu a investigação com os exames de imagem apresentados. A biópsia do aloenxerto foi realizada no quinto dia após o transplante e a paciente desenvolveu febre e dor na área do aloenxerto.

QUESTÃO 53

Com base nas imagens desse caso, assinale a alternativa que apresenta os achados anatomopatológicos da biópsia do enxerto e o diagnóstico final.

- (A) Biópsia normal; nefrotoxicidade induzida pelos inibidores da calcineurina
- (B) Tubulite e inflamação intersticial; rejeição aguda mediada por células T: tipo IIA
- (C) Necrose cortical aguda por trombose da veia renal
- (D) MAT, necrose tubular aguda e glomerulite; rejeição aguda mediada por anticorpos

QUESTÃO 54

Qual o tratamento mais adequado à evolução do caso?

- (A) Metilprednisolona 1g EV por três dias e suspender tacrolimus.
- (B) Plasmaférese e imunoglobulina.
- (C) Anticoagulação plena.
- (D) Enxertectomia.

Área livre

QUESTÃO 55

Uma paciente de 28 anos de idade, portadora de DRC 5D secundária a nefropatia por IgA, foi submetida a um transplante renal de doador vivo há três anos. O nível da creatinina está estável em 1,0 mg/dL e ela está recebendo prednisona, 5 mg ao dia, MMF, 1.000 mg, 2 x/dia, e tacrolimus, 2 mg, 2 x/dia. O nível sérico do tacrolimus é 5,0 ng/mL. A pressão arterial é bem controlada com amlodipina, 5 mg ao dia. Essa paciente se casou há um ano e pretende discutir o planejamento familiar. Qual a conduta mais apropriada?

- (A) Os imunossupressores devem ser ajustados, com descontinuação do MMF em razão do risco de malformações fetais.
- (B) A gravidez não é recomendada e provavelmente causará um declínio na função renal.
- (C) Prosseguir de acordo com o desejo da paciente, sem necessidade de ajuste na ISS, visto que sua função renal e pressão arterial estão bem controladas; não há contraindicações para engravidar nesse momento.
- (D) Interromper o tratamento com MMF e o tacrolimus e permanecer apenas com prednisona.

QUESTÃO 56

Um paciente de 50 anos de idade, diabético, após cinco anos de transplante renal de doador falecido (creatinina basal de 0,9 mg/dL), foi diagnosticado com tuberculose. Ele iniciou tratamento com rifampicina e manteve a imunossupressão habitual (prednisona, micofenolato mofetil e tacrolimus). Três semanas depois, seu nível de creatinina sérica era 2,1 mg/dL, a relação proteína-creatinina urinária de 500 mg/g e o exame de urina revelou leucocitúria. Ele está assintomático. Qual é a causa mais provável da injúria renal aguda (IRA)?

- (A) Rejeição do aloenxerto
- (B) IRA induzida por rifampicina por causa da nefrite intersticial aguda
- (C) Pielonefrite do aloenxerto
- (D) IRA induzida por rifampicina em razão da necrose tubular aguda

QUESTÃO 57

Um paciente de 50 anos de idade, com doença renal terminal secundária à diabetes, foi submetido a transplante renal de doador falecido há 15 meses. Recebeu indução com timoglobulina e profilaxia com valganciclovir e de bactrim por 12 meses. Ele é admitido na emergência com náuseas e diarreia aquosa. Os resultados laboratoriais mostram linfopenia. A carga viral do citomegalovírus (CMV) por reação em cadeia da polimerase é de 30.000 cópias/mL e a colonoscopia é sugestiva de colite. Assinale a alternativa que indica o tratamento mais apropriado nesse momento.

- (A) Ritonavir
- (B) Ganciclovir
- (C) Foscarnet
- (D) Valganciclovir

QUESTÃO 58

Uma paciente de 60 anos de idade, com histórico de diabetes *mellitus*, obesidade, cirrose compensada por esteatose hepática não alcoólica, teve osteomielite diagnosticada há quatro semanas, e foi submetida à amputação transtibial, em uso de linezolina desde então. Durante a internação, evoluiu com dor abdominal e hematêmese, com necessidade de sonda nasogástrica aberta. Realizou exames laboratoriais com os seguintes resultados: pH = 7.34, HCO₃⁻ = 19 mmol/L, PCO₂ = 20 mmHg, PO₂ = 110 mmHg; BE = -10; Na = 131 mmol/L; K = 5,5 mmol/L; Cl = 90 mmol/L; creatinina = 1,3 mg/dL, Ca = 7,9 mg/dL; albumina = 3,6 mg/dL; glicose = 160 mg/dL, ureia = 100 mg/dL, osmolaridade sérica = 287 mOsmol/kg; negava dor torácica, dispneia ou sintomas urinários. Ela também negou o uso de medicamentos além dos prescritos, que são AAS 81 mg/dia, furosemida 40 mg/dia, insulina NPH 20ui/dia. A paciente está desidratada, sem edema periférico, com PA = 100 mmHg x 50 mmHg, FC = 72, bpm, FR = 18 irpm e SatO₂ = 98% em ar ambiente. Seu abdome estava distendido com leve sensibilidade epigástrica à palpação. SNG aberta: 300 mL secreção escura. O exame neurológico foi positivo para asterixis. EAS normal e as hemoculturas foram negativas. A tomografia computadorizada de abdome demonstrou ascite moderada e sugeriu cirrose. A radiografia de tórax não revelou processo cardiopulmonar agudo. Qual é o diagnóstico gasométrico desse paciente?

- (A) Alcalose respiratória compensada
- (B) Acidose dupla (respiratória e metabólica)
- (C) Acidose metabólica AG elevado + alcalose respiratória
- (D) Acidose metabólica AG elevado + alcalose metabólica e alcalose respiratória

Área livre

QUESTÃO 59

Um paciente de 65 anos de idade, com histórico de diabetes *mellitus* tipo 2 e hiperlipidemia, foi admitido no hospital para cirurgia eletiva de ressecção de um cisto pancreático. Ele fazia uso de dapagliflozina 10 mg/dia; rosuvastatina 20 mg/dia; gliclazida 30 mg, 2x ao dia; e sitagliptina/metformina, 50/1.000 mg, 2x ao dia. O procedimento não teve intercorrências e o paciente estava tolerando dieta líquida até o terceiro dia de pós-operatório. A glicemia foi regulada com insulina de ação curta. Seus medicamentos ambulatoriais continuaram a ser administrados no hospital. No 4º dia de pós-operatório, iniciou quadro de diarreia, encontrava-se sonolento, com PA = 120 mmHg x 70 mmHg, FC = 107 bpm, FR = 10 irpm e SatO₂ = 92%. Foram realizados os seguintes exames: pH = 7,15, PCO₂ = 30 mmHg, bicarbonato = 10 mmol/L, PO₂ = 104 mmHg, BE -4; Na = 136 mmol/L; K 5 = mmol/L; Cl = 105 mmol/L; creatinina = 1,6 mg/dL, Ca = 8,1 mg/dL; albumina = 3,5 mg/dL; glicose = 200 mg/dL, ureia = 90 mg/dL, urina1 com presença de glicose e corpos cetônicos.

A interpretação correta da gasometria do paciente é

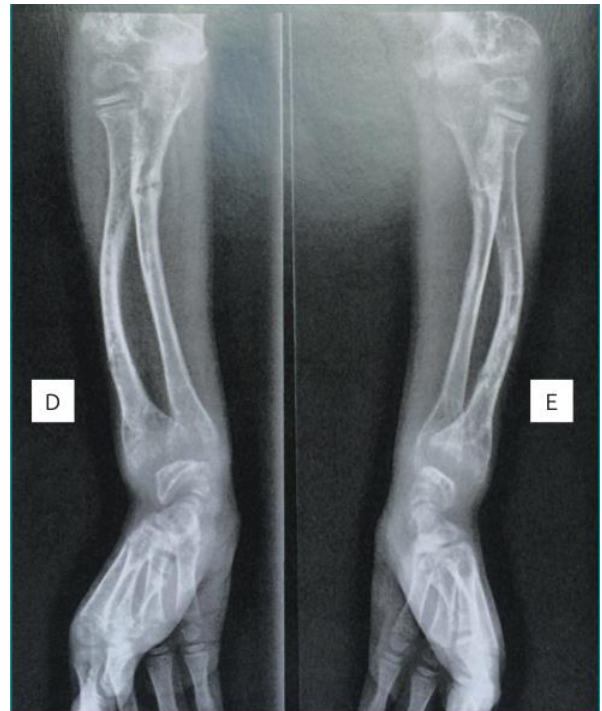- (A) acidose respiratória compensada com alcalose metabólica.
- (B) acidose metabólica hiperclorêmica e alcalose respiratória.
- (C) distúrbio tríplice: acidose hiperclorêmica, cetoacidose euglicêmica induzida pela glicofina e acidose respiratória.
- (D) acidose láctica por sepse e acidose respiratória.

QUESTÃO 60

Uma paciente frágil de 70 anos de idade foi trazida ao pronto-socorro com confusão mental, náuseas e vômitos há um dia. Seu médico havia prescrito clortalidona, 25 mg/dia há uma semana para tratamento de hipertensão. Ao exame físico, apresenta mucosas secas, encontra-se desorientada, sem edema e afebril; FC = 105 bpm, PA = 90 mmHg x 60 mmHg, FR = 14 irpm e SatO₂ = 100% em ar ambiente. Foi iniciado solução salina a 0,9%, 1 L em bolus. Após exames laboratoriais os resultados foram: Na sérico = 104 mmol/L, K sérico = 2,8 mmol/L, ureia = 77 mg/dL e creatinina = 1,4 mg/dL. Logo depois, a paciente apresentou uma crise convulsiva generalizada e foi tratada adequadamente, não ocorrendo mais crises. O [Na⁺] de controle é 108 mEq/L. Qual conduta específica foi tomada no momento da crise e qual estratégia de seguimento é a mais adequada?

- (A) Novo bolus de 1000 mL de solução fisiológica 0,9% no momento da crise. Continuar com a solução isotônica de manutenção visando uma [Na⁺] de 130 mEq/L nas primeiras 24 horas.
- (B) Administração de desmopressina no momento da crise, monitorizar o débito urinário e o sódio sérico a cada 6 h, sem necessidade de solução salina de manutenção.
- (C) Infundir 300 mL de solução salina a 3% em 15 minutos no momento da crise. Recalcular o volume necessário de salina hipertônica visando uma [Na⁺] de 114-116 mEq/L nas primeiras 24 horas.
- (D) Bolus de 100 mL de solução salina a 3% em 10 minutos no momento da crise. Recalcular o volume necessário de salina isotônica visando uma [Na⁺] de 110-112 mEq/L nas primeiras 24 horas.

QUESTÃO 61



Um paciente com história de deformidades ósseas e infecções respiratórias de repetição que se iniciaram aos 9 meses de vida e atraso do desenvolvimento neuropsicomotor, perdendo a capacidade de engatinhar e sentar sem apoio. A investigação iniciou-se aos 3 anos de idade, após fratura patológica de úmero. Os exames iniciais mostraram: fósforo sérico de 2,2 mg/dL (VN: 4–7), cálcio de 7,5 mg/dL (VN: 8,6–10,2), fosfatase alcalina de 12660 UI/L, PTH de 65,8 pg/L. O nível sérico de albumina se encontrava normal, assim como os demais eletrólitos. A concentração de fósforo na urina de 24 h era elevada. A dosagem da 25-OH-vitamina D = 30 ng/mL (VN: 30-60). Os raios X são os apresentados. O ultrassom renal mostrava alteração da ecotextura do parênquima renal, mas a função renal se encontrava preservada. A biópsia óssea demonstrou presença de osteomalácia e foi feito o diagnóstico definitivo agora aos 5 anos de idade. O paciente necessitou de internação prolongada por broncopneumonia, ficando acamado e sendo necessária traqueostomia. Foi avaliado por um nefropediatra com adequação da terapia medicamentosa e melhora significativa do desenvolvimento ponderoestatural e do quadro clínico-laboratorial.

Qual tratamento medicamentoso foi instituído?

- (A) Burosumab
- (B) Denosumab
- (C) Calcitriol isoladamente
- (D) Sais de fosfato, cálcio e colecalciferol em altas doses

Área livre

QUESTÃO 62

Um paciente de 60 anos de idade foi internado no hospital relatando dor abdominal e astenia, sem diarreia ou vômito. Tinha história de diabetes *mellitus* tipo 2 e tumor de bexiga com metástases pulmonares diagnosticado há dois anos. Na época, foi tratado com cistoprostatectomia e confecção de conduto ileal e quimioterapia paliativa com carboplatina e etoposídeo. Seus medicamentos atualmente incluem escitalopram 20 mg/dia, bromazepam 3 mg/dia, metformina 850 mg 2x/dia e enalapril 5 mg/dia. Ao exame físico, encontra-se orientado, hidratado, PA = 163 mmHg x 110 mmHg, FC = 82 bpm e SatO₂ = 100%. A investigação laboratorial inicial mostrou: potássio = 2,2 mmol/L; pH = 7,57; pCO₂ = 50 mmHg; bicarbonato = 45,8 mmol/L e glicemia sérica = 280 mg/dL, sem diminuição da TFG_e, hipomagnesemia ou disnatremia. O cloro urinário = 290 mmol/L (VR 110-250) e o K urinário 280 mmol/L (VR 25-125). O ECG mostrou ondas T achatadas. O paciente recebeu tratamento com potássio intravenoso e posteriormente com insulina. Durante a internação, os distúrbios eletrolíticos permaneceram refratários ao tratamento, enquanto a glicemia sérica normalizou. Novos estudos laboratoriais mostraram níveis elevados de ACTH, cortisol sérico e cortisol urinário; enquanto a atividade de renina e aldosterona plasmática e hormônios tireoidianos estavam na faixa de referência. Um teste de supressão noturno com dexametasona deu resultados negativos.

Com base nesse caso clínico, assinale a alternativa que apresenta o diagnóstico mais provável.

- (A) Síndrome de Cushing por tumor neuroendócrino secretor de ACTH
- (B) Síndrome de Conn
- (C) Hipertensão renovascular
- (D) Síndrome de Cushing ACTH dependente por tumor de hipófise

QUESTÃO 63

Uma paciente de 23 anos de idade, portadora de síndrome nefrótica por GESF. Ela apresenta edema, proteinúria e hipoalbuminemia há três meses, quando foi prescrito lisinopril e furosemida. Após biópsia renal há dois meses foram adicionados prednisona, omeprazol e sulfametoxazol-trimetoprim. A paciente nega o uso de outras medicações e tem o hábito intestinal preservado. Há um mês, a proteinúria caiu de 7900 mg/24 h para 3400 mg/24 h e o seu peso diminuiu de 84 para 75 kg. O nível sérico de magnésio permaneceu baixo apesar da suplementação oral agressiva. Hoje, ao exame físico, PA = 130 mmHg x 70 mmHg, FC = 88 bpm e há edema (2+). Os dados laboratoriais incluem sódio = 138 mEq/L, potássio = 3,6 mEq/L, cálcio = 8,9 mg/dL, magnésio = 1,1 mg/dL, ureia = 23 mg/dL e creatinina = 0,9 mg/dL (estável).

O próximo passo no tratamento da hipomagnesemia é

- (A) suspender a furosemida.
- (B) internar e prescrever cloreto de magnésio IV.
- (C) prescrever amilorida e suspender o omeprazol.
- (D) prescrever clortalidona.

QUESTÃO 64

Uma paciente de 45 anos de idade, com história de osteoporose, refere cálculos recorrentes de oxalato de cálcio e foi encaminhada para avaliação. Ela já foi submetida à colectomia parcial com anastomose primária para câncer de cólon localizado e tem hábito intestinal 3x/dia com fezes amolecidas. Nega histórico familiar de litíase. Ao exame físico, normal. Ela trouxe os seguintes exames: creatinina = 1,8 mg/dL, gasometria normal, cálcio = 10,9 mg/dL, fósforo = 3 mg/dL, PTH = 85 pg/mL e 25-OH-vitamina D = 30 ng/mL. Demais eletrólitos normais. O perfil metabólico na urina de 24 h foi: volume = 2500 ml/24 h, pH 5.1, cálcio = 300 mg/24h, oxalato = 30 mg/24h, fósforo = 840 mg/24 h, ácido úrico = 450 mg/24h, sódio = 180 mEq/24h, K = 37 mEq/24h e citrato = 480 mg/24h. Faz uso, diariamente, de colecalciferol 1.000 UI, cálcio 500 mg e faz reposição hormonal. Qual a terapia mais apropriada para evitar a formação de novos cálculos de oxalato de cálcio?

- (A) Suspender colecalciferol e prescrever hidroclorotiazida.
- (B) Encaminhar para paratireoidectomia.
- (C) Suspender o cálcio e prescrever citrato de potássio.
- (D) Suspender colecalciferol e alimentos que contêm oxalato.

Área livre

QUESTÃO 65

TABELA 1 – exames laboratoriais

Sangue		Valores de referência
pH	7,45	7,35-7,45
HCO ₃	26	21-27
PCO ₂	41	35-45
Creatinina	0,4 mg/dL	0,6-1,2
Sódio	135 mEq/L	136-145
Potássio	2,5 mEq/L	3,5-5
Cloro	95 mEq/L	98-107
Fosforo	2,7 mg/dL	2,7 to 4,9
Calcio	9,2 mg/dL	8,0 to 10,5
Magnésio	1,4 mg/dL	1,5 to 2,2
Urina		
Relação cálcio/Creatinina	0,06	<0,24 mg cálcio por mg de creatinina
Potássio	100 mmol/L	< 20 mmol/L
Sódio	136 mmol/L	< 40 mmol/L
Cloro	193 mmol/L	< 40 mmol/L

Uma paciente de 14 anos de idade, com histórico de ansiedade, apresentou-se no pronto-socorro com mal-estar, tontura (hipotensão ortostática) e palpitações. Os resultados dos exames laboratoriais estão representados na Tabela 1. Foi lhe fornecida suplementação oral de potássio e recebeu alta, mas ela retornou após uma semana com as mesmas queixas, desta vez atribuídas à suspeita de anorexia e foi internada. A paciente fazia psicoterapia, estava em uso de sertralina e negava alimentação restritiva ou uso de laxantes, comportamento purgativo ou abuso de diuréticos. Ela não tomava outros medicamentos, não fazia uso de tabaco, drogas ilícitas ou álcool. Não apresentava febre, dor torácica, vômito, diarreia ou dor abdominal. Ao exame físico, estava alerta e ansiosa, afebril, PA = 120 mmHg x 80 mmHg, FC = 120 bpm, FR = 18 rpm e a SatO₂ = 100%, peso era 55 kg, não tinha edema. A função hepática e o nível de lactato eram normais. A paciente recebia bolus parenterais de cloreto de potássio e sulfato de magnésio com frequência. O nível de bicarbonato sérico estava intermitentemente elevado, atingindo um máximo de 32 mmol/L, com alcalemia leve e persistente; hipomagnesemia e hipocalemia. ECGs seriados mostraram ondas U e dada a sua necessidade persistente de reposição agressiva de eletrólitos, ela foi transferida para UTI. A reabsorção tubular de fosfato era superior a 96%. A USG renal era normal. A atividade sérica da renina da paciente estava elevada e o nível de aldosterona estava normal. História adicional foi obtida e revelou que a paciente apresentava comportamentos de desejo por sal desde a infância (beber líquidos de conservas e lamber o sal), noctúria frequente e enurese noturna na adolescência. Qual o diagnóstico mais provável?

- (A) Síndrome de Liddle
- (B) Síndrome Barther
- (C) Síndrome de Fancon
- (D) Síndrome Gilteman

QUESTÃO 66

Uma paciente de 34 anos de idade, com história de transtorno bipolar, é encaminhada ao nefrologista por alteração da função renal e poliúria. Na consulta, ela afirma que tem urinado “constantemente” no último ano, quase 15 vezes ao dia, incluindo 5 episódios de noctúria. Ela se queixa de bastante sede e bebe mais de 5 L de água diariamente. Relata dieta equilibrada e não consome quantidades anormais de sódio ou proteína. Seus medicamentos incluem anti-inflamatórios conforme necessário para enxaquecas e carbonato de lítio para transtorno bipolar, que ela toma desde os 17 anos de idade. Os dados laboratoriais são: sódio = 150 mEq/L, creatinina = 1,4 mg/dL, com TFG_e = 51 mL/min/1.73 m²; bicarbonato = 22 mmol/L, fósforo = 4 mg/dL, cálcio = 11 mg/dL, Albumina = 4,2 g/dL, PTH e TSH dentro da faixa da normalidade, 25-OH-vitaminaD = 44 ng/mL; cálcio = 88 mg/dia na urina de 24 h (VN > 200). Osmolaridade plasmática = 290 mOsm/kg (VR 275-290) e osmolaridade urinária = 200 mOsm/kg H₂O. Feito o teste de privação de água a urina permaneceu diluída; o teste da desmopressina foi negativo. A dosagem da copeptina estava elevada. De acordo com esse caso clínico, qual é o diagnóstico?

- (A) Polidipsia primária
- (B) Diabetes insipidus nefrogênico
- (C) Diabetes insipidus central
- (D) Hiperparatireoidismo primário

QUESTÃO 67

Uma paciente de 41 anos de idade foi encaminhada para avaliação de hipertensão de difícil controle diagnosticada aos 28 anos, com várias medidas de pressão arterial domiciliares maiores que PA = 160 mmHg x 90 mmHg, em tratamento com amlodipino 10 mg/dia, valsartana 320 mg/dia e hidroclorotiazida 25 mg/dia. A paciente também tinha histórico de síndrome do ovário policístico e estava em tratamento com anticoncepcional oral (etinilestradiol/drospirona). Função tireoidiana normal. Ela já havia tentado descontinuar o ACO, mas sua pressão arterial permaneceu elevada. Ela se absteve de álcool, tabaco e outras drogas ilícitas ou medicamentos. Ao exame físico, apresentava achados normais, exceto pela pressão arterial; índice de massa corporal = 24,4 kg/m², sem alterações retinianas, hirsutismo, estrias ou edema. Os exames laboratoriais revelaram função renal normal, eletrólitos normais, atividade de renina plasmática (PRA) > 181,7 ng/mL/h e concentração plasmática de aldosterona = 215 ng/dL, repetida e confirmada. O anticoncepcional foi suspenso definitivamente e um tratamento específico foi realizado, com bom controle dos níveis pressóricos. Assinale a alternativa que indica o diagnóstico dessa paciente.

- (A) Hiperaldosteronismo primário, secundário a hiperplasia adrenal
- (B) Hipertensão essencial
- (C) Síndrome de Liddle
- (D) Hipertensão renovascular por estenose de artéria renal

Área livre

QUESTÃO 68

Um paciente de 60 anos de idade, diabético com doença renal crônica G3bA3, uma relação albumina-creatinina urinária de 700 mg/g, hipertensão e dislipidemia, retornou à consulta ambulatorial após seis meses de medidas não farmacológicas de melhora do estilo de vida. Sua creatinina permaneceu estável no último ano, mas sua taxa de filtração glomerular estimada (TFRe) diminuiu de 47 para 30 mL/min/1,73 m² nos últimos seis anos. A PA 130mmHg x 80 mmHg. A hemoglobina A1c (HbA1c) = 7,9%, Sódio = 131 mEq/L e K = 4,8 mEq/L. Ele faz uso de valsartana 320 mg/dia, amlodipino 5 mg/dia, clortalidona 25 mg/dia, metformina 1000 mg/dia, dapaglifozina 10 mg e sinvastatina 20 mg/dia. A intervenção mais apropriada para reduzir o risco de progressão da DRC desse paciente é

- (A) adicionar finerenone ao regime atual.
- (B) substituir valsartana por atensina.
- (C) substituir clortalidona por furosemida.
- (D) adicionar ramipril ao esquema atual.

QUESTÃO 69

Um paciente de 35 anos de idade foi admitido na urgência com mialgia e fraqueza generalizada. Duas semanas antes, ele apresentava dor abdominal, inapetência, náuseas e vômitos. Negou diarreia. Uma semana antes da internação, ele desenvolveu fraqueza muscular generalizada, com dificuldade até de se levantar da cama. Seu histórico médico era normal. Fez uso de ibuprofeno e codeína para dor crônica nas costas, 2-3 cp/dia durante pelo menos três meses. Negou abuso de álcool ou drogas ilícitas. Ao exame físico, encontrava-se alerta e orientado, sinais vitais normais, paraparesia, reflexos tendinosos profundos diminuídos e sensibilidade superficial intacta. A investigação laboratorial inicial mostrou hemograma e função renal normais, hipocalcemia grave (potássio = 1,8 mEq/L) e a gasometria = pH 7,32 com PCO₂ 31 mmHg e PO₂ 158 mmHg, bicarbonato = 15 mEq/L. Os demais exames eram sódio = 140 mEq/L, cloro = 116 mEq/L, glicose = 120 mg/dL e albumina = 4,3 g/dL. O ECG mostrou ondas T achatadas nas derivações laterais. O paciente recebeu 120 mEq de potássio durante a noite e, 12 horas após a admissão, seu nível sérico de potássio aumentou para 2,1 mEq/L. Na amostra de urina, o Na⁺ era 51 mEq/L, K⁺ 13 mEq/L e o Cl⁻ 76 mEq/L. A nefrologia foi acionada, e solicitou os seguintes exames em urina de 24 h: Na urinário 460 mEq/24, K urinário = 110 mEq/24 h, cloro urinário = 550 mEq/24 h; urina 1 normal, com pH = 7,0. Após o paciente interromper o tratamento com ibuprofeno, seu potássio aumentou drasticamente e ele recebeu alta sem recorrências subsequentes. Qual distúrbio metabólico mais provável?

- (A) Acidose tubular renal tipo 1
- (B) Acidose metabólica e perda extrarenal de potássio
- (C) Acidose tubular renal tipo 4
- (D) Síndrome de Gilteman

Área livre

QUESTÃO 70

A vacina contraindicada no paciente transplantado renal denomina-se

- (A) Covid-19.
- (B) varicela.
- (C) influenza.
- (D) HPV.

QUESTÃO 71

Um paciente de 50 anos de idade, obeso, com história de hipertensão e diabetes, apresentou-se ao pronto-socorro com queixa de lombalgia. Ele não apresentava sintomas urinários e a radiografia abdominal simples não demonstrava alterações dignas de nota. Após analgesia, recebeu alta. Retornou três dias depois com piora da dor, dessa vez, irradiando para a virilha. Realizou tomografia computadorizada de abdome e pelve que mostrou numerosos cálculos. O perfil metabólico urinário de 24 horas solicitado ambulatorialmente consta de 800 ml/24 h, pH 5,2, cálcio = 250 mg/24h, oxalato = 33 mg/24h, ácido úrico = 810 mg/24h, sódio = 130 mEq/24h, fósforo = 1050 mg/24 h, potássio = 87 mEq/24h, citrato = 300mg/24h. Assinale a alternativa que corresponde ao principal fator de risco para formação desse tipo de cálculo e ao tratamento mais apropriado para reduzir a recorrência dos cálculos do paciente em questão, respectivamente.

- (A) Alto teor de cálcio na urina, iniciar hidroclorotiazida.
- (B) Alto teor de oxalato na urina, iniciar citrato de cálcio.
- (C) Baixo pH da urina, iniciar bicarbonato de sódio e alopurinol.
- (D) Alto teor de fosfato na urina, aumentar ingestão de líquidos e limitar ingestão de sal e proteínas.

QUESTÃO 72

Um paciente de 50 anos de idade foi admitido no pronto-socorro com hipertensão não controlada, piora da dispnéia e ganho de peso de 8 kg em duas semanas. É diagnosticado com insuficiência cardíaca congestiva e, além da hipertensão, ele tem diabetes tipo 2, doença arterial coronariana, com cardiomiopatia isquêmica (fração de ejeção de 30%) e doença renal crônica estágio G3b A2, com creatinina basal = 2 mg/dL. Ele faz uso de losartana (50 mg duas vezes ao dia), furosemida (40 mg 1 vez ao dia), atorvastatina e insulina. Os sinais vitais demonstravam PA = 162 mmHg x 92 mmHg e a FC = 104 bpm. Ao exame físico, estertores finos bilaterais e edema depressível (3+) e o cardiopulmonar revelava uma B3. Os dados laboratoriais incluem nível sérico de sódio = 132 mEq/L, potássio = 5,8 mEq/L, ureia = 63 mg/dL e creatinina sérica = 2,1 mg/dL (normal até 1,4 mg/dL).

Assinale a alternativa que indica o melhor passo nessa emergência.

- (A) Terapia renal substitutiva: ultrafiltração isolada.
- (B) Prescrever furosemida (IV) em bolus 80 mg.
- (C) Substituir a losartana por finerenone.
- (D) Associar a dapaglifozina.

QUESTÃO 73

Uma paciente de 28 anos de idade, com lúpus sistêmico iniciou tratamento de hemodiálise após um longo período de vários tratamentos imunorreguladores. Ao iniciar a terapia de diálise, com queixas de astenia e com concentração de Hb = 7,1 g/dL; também iniciou tratamento com alfapoetina e a concentração de Hb aumentou para 9,8 g/dL no mês seguinte, mas não aumentou além disso, apesar dos aumentos subsequentes na dose de alfapoetina. A paciente se queixa de fadiga contínua. Seu lúpus está inativo do ponto de vista clínico e os resultados de testes sorológicos são negativos. A concentração sérica de ferritina era = 26 ng/mL e o índice de saturação de transferrina = 13,7%. O próximo passo no tratamento da anemia dessa paciente é

- (A) prescrever *roxadustat*.
- (B) prescrever ferro oral.
- (C) prescrever ferro intravenoso.
- (D) aumentar ainda mais a dose de alfapoetina.

QUESTÃO 74

Considerando que a anemia é uma das principais complicações da doença renal crônica, assinale a alternativa que indica o fator que é o responsável pela detecção de hipóxia celular e um potencial alvo terapêutico.

- (A) Eritropoietina
- (B) Hecpidina
- (C) Fator de crescimento de fibroblastos
- (D) Fator induzível por hipóxia (HIF) - alfa

QUESTÃO 75

Uma paciente de 50 anos de idade, portadora de doença renal crônica secundária a LES - nefrite lúpica - classe 4, em hemodiálise há 10 anos, compareceu ao pronto-socorro com queixa de dor óssea e prurido. Nega fraturas. Relatava uso prolongado de corticoide. Dieta adequada. Encontra-se em uso de carbonato de cálcio 500 mg 1 cp no café, almoço e no jantar; calcitriol 0,25 mcg 1 cp/dia. Peso seco = 65 kg, Kt/V 1,4 e banho [Ca+] 3,0. Ela trouxe os seguintes exames: PTH = 1090 (anterior 640), FA 462, cálcio = 8,0 e fósforo = 6,7.

Com base nesse caso clínico, assinale a alternativa que apresenta a conduta correta visando a melhora do controle do distúrbio mineral e ósseo dessa paciente.

- (A) Suspender o carbonato de cálcio, iniciar sevelamer 1cp /dia, aumentar o calcitriol 2 cp/dia, adequar a dose de HD e trocar o banho de cálcio para 2,5.
- (B) Internar, solicitar cintilografia de paratireoides, risco cirúrgico e parecer para a paratireoidectomia total.
- (C) Aumentar o carbonato de cálcio - reposição; suspender o calcitriol, iniciar sevelamer 3 cp/dia, nas refeições e, após o controle do fósforo, paricalcitol 5 mcg 1amp. IV após HD, 3x/semana.
- (D) Aumentar o carbonato de cálcio nas refeições; suspender o calcitriol, iniciar sevelamer 3 cp nas refeições e iniciar *cinacalcet* 30 mg/dia.

Área livre

QUESTÃO 76

Tendo em vista o hiperparatireoidismo persistente com significado clínico, após transplante renal, com PTH acima do limite superior da normalidade (se clearance > 60 mL/min) ou > 2x LSN (se clearance 30-60 mL/min), assinale a alternativa correta.

- (A) Frequentemente encontra-se hipercalcemia e hiperfosfatemia, mas não há lesão em órgão-alvo (hipercalciúria, nefrocalcinose, nefrolitíase, osteoporose).
- (B) O uso do *cinacalcet* é semelhante a paratireoidectomia subtotal em termos de normalização do PTH e da calcemia.
- (C) Existe maior risco de fratura, mas não há implicação na sobrevida do enxerto.
- (D) Está indicada PTX subtotal se cálcio iônico > 1,8 e (ou) na presença de complicações graves (perda da função do enxerto sem causa aparente, fratura, osteoporose, hipercalciúria, nefrolitíase/nefrocalcinose, diabéticos).

QUESTÃO 77

A respeito do tratamento da água na hemodiálise, assinale a alternativa correta,

- (A) O filtro de carvão retira cloro e substâncias orgânicas.
- (B) O deionizador é um extrator de cátions e ânions, por meio do processo de regeneração automática com cloreto de sódio.
- (C) O abrandador é um extrator de ânions, que protege a membrana da osmose reversa e aumenta sua vida útil.
- (D) A osmose reversa retira até 70% da carga iônica, além de remover substâncias orgânicas, partículas e bactérias.

QUESTÃO 78

Um paciente de 30 anos de idade, portador de doença renal crônica secundária a GESF em hemodiálise há seis anos, compareceu à consulta com queixa de “caroços na fistula” e tempo de sangramento prolongado. HD convencional por FAV Braquiocefálica direita, confecção há quatro anos. Ao exame físico não havia edema ou circulação colateral no tórax; na fístula, havia aneurismas, pulso em martelo d`água, frêmito mais agudo, forte e intermitente, não colapsando a elevação do braço; últimos Kt/V: 1,1; 1,0 e 1,1. Pressão venosa +300 mmHg e pressão arterial -80 mmHg na máquina, com dificuldade de atingir fluxo sanguíneo prescrito de 450 mL/min. Assinale a alternativa que indica onde está a estenose.

- (A) Estenose venosa central
- (B) Estenose eferente
- (C) Estenose aferente
- (D) Estenose da anastomose arteriovenosa

Área livre

QUESTÃO 79

Uma paciente de 60 anos de idade com diagnóstico de osteoporose (T Score -3,0 em colo de fêmur), história de fratura de fêmur e doença renal crônica com TFGe 20 mL/min/1,7 m². Em relação a condução desse caso, assinale a alternativa correta.

- (A) A densitometria óssea não tem valor diagnóstico nessa população e não deve ser utilizada.
- (B) A paciente é candidata a denosumab, desde que a doença mineral e óssea esteja sob controle, com adequada suplementação de cálcio e calcitriol antes do tratamento, pelo risco de hipocalcemia.
- (C) A paciente deve iniciar bifosfonado imediatamente pelo alto risco de nova fratura. A droga não tem excreção renal e não influencia o remodelamento ósseo.
- (D) A paciente tem indicação de cálcio e colecalciferol, somente; independentemente dos níveis de Ca, P, FA, vitamina D e PTH.

QUESTÃO 80

Um paciente de 65 anos de idade, com DRC secundária à DM. Sua TFG estimada pelo CKDepi é de 24 mL/min/1,73 m². Assinale a alternativa que corresponde ao nível recomendado de ingestão de proteína na dieta para esse paciente.

- (A) 0,25-0,60 g/kg de peso corporal por dia
- (B) 0,28-0,43 g/kg de peso corporal por dia
- (C) 0,60-0,80 g/kg de peso corporal por dia
- (D) 1,00-1,20 g/kg de peso corporal por dia

QUESTÃO 81

Uma paciente de 68 anos de idade, com hipertensão, diabetes e doença renal crônica (DRC) estágio 5, que dará início à hemodiálise por sobrecarga de volume refratária à diuréticoterapia. Dez minutos após o início da sua primeira sessão, ela relata prurido generalizado, dispneia e dor torácica, chiado audível, dessaturação e hipotensão, com PA = 86 mmHg x 50 mmHg (em comparação com PA = 145 mmHg x 90 mmHg antes do início da diálise) e SatO₂ = 85%. Suspeita-se de uma reação ao dialisador. Acerca da conduta mais apropriada para o tratamento dessa paciente, assinale a alternativa correta.


- (A) Continuar a diálise e administrar antibióticos intravenosos, corticosteroides intravenosos.
- (B) Interromper a diálise e devolver o sangue do circuito extracorpóreo ao paciente.
- (C) Continuar a diálise e administrar salbutamol e anti-histamínicos.
- (D) Interromper a diálise sem devolver o sangue do circuito extracorpóreo ao paciente.

Área livre

QUESTÃO 82

Suponha que, em uma clínica de diálise, vários pacientes desenvolvam dor abdominal, náuseas, vômitos e hipertensão durante o tratamento de diálise. Nos circuitos de sangue extracorpóreos das máquinas, é notável a presença de sangue vermelho cereja mais brilhante que o normal. Os pacientes afetados são transportados para o hospital mais próximo, onde os testes laboratoriais revelam níveis de hemoglobina variando de 5 a 8 g/dL (em comparação com 10 a 11 g/dL anteriormente) e hipercalemia leve a moderada. Assinale a alternativa que indica o que poderia ter causado hemólise nesses pacientes.

- (A) Dialisato hipertônico
- (B) Exposição à cloramina
- (C) Reação ao primeiro uso
- (D) Contaminação de bactérias e endotoxinas

QUESTÃO 83

Microscopia de urina

Um jovem de 15 anos de idade apresentou-se ao pronto-socorro com dor no flanco direito pela terceira vez no último ano. Ele relatou histórico familiar de cálculos renais. Realizou avaliação tomográfica que revelou cálculos de 2 mm no ureter esquerdo e cálculos calcínicos bilaterais variando de 5 a 10 mm de tamanho. A microscopia de urina mostrou cristais (figura apresentada). Os exames de sangue estavam normais. Ele foi mandado para casa com tansulosina e eliminou um cálculo cinco dias depois. Estudos de urina foram realizados confirmando a suspeita inicial.

Com base nesse caso clínico e na figura, assinale a alternativa que apresenta o que mais o paciente pode fazer para limitar a formação futura de cálculos além de beber muito líquido.

- (A) Aumentar a ingestão proteica.
- (B) Usar citrato de cálcio.
- (C) Usar tiopronina.
- (D) Diminuir ingestão de sódio e líquidos.

Área livre

QUESTÃO 84

Uma paciente de 55 anos de idade, na menopausa, foi encaminhada para avaliação de cálculos renais de repetição. Ela refere várias infecções do trato urinário baixo por *Escherichia coli*. EAS anterior com pH > 6,7 repetido e confirmado. Qual tipo de cálculo tem maior probabilidade de ocorrer com esse pH urinário?

- (A) Oxalato
- (B) Ácido úrico
- (C) Cistina
- (D) Fosfato de cálcio

Caso clínico para responder às questões de 85 a 88.

Um paciente 54 anos de idade, tem diagnóstico de hipertensão bem controlada há 10 anos e diabetes *mellitus* tipo 2 há oito anos, faz acompanhamento irregular na unidade básica de saúde. Está em uso de losartana 50 mg 2x ao dia, metformina 1000 mg 2x ao dia, glibenclamida 10 mg 2x ao dia, atorvastatina 20 mg. Foi encaminhado ao nefrologista por edema progressivo de membros inferiores de início há 3 meses e piora da relação albumina/creatinina de 656 mg/g para 4,6 g/g em um ano, além de hipoalbuminemia 1,8 mg/dl, sumário de urina demonstrando glicose +++, proteínas +++, hemácias 5.000, leucócitos 8.000, taxa de filtração glomerular estimada em 58 ml/min/1,73 m².

QUESTÃO 85

Em relação à pesquisa de albuminúria para triagem de doença renal diabética, assinale a alternativa correta.

- (A) O rastreio para doença renal diabética deve ser com a coleta albuminúria de 24 horas anualmente em todos os pacientes.
- (B) Tanto a relação albumina/creatinina (mg/g) quanto a albumina na amostra aleatória de urina (mg/L) tem boa correlação com excreção de albumina em urina de 24 horas.
- (C) Albumina em amostra isolada de urina não deve ser utilizada para rastreio de doença renal diabética.
- (D) Após a confirmação de albuminúria, não há necessidade de controle evolutivo.

QUESTÃO 86

Assinale a alternativa que indica sinal de alerta para investigação de outras nefropatias no paciente diabético.

- (A) Sedimento urinário normal
- (B) Presença de retinopatia ou neuropatia periférica
- (C) Queda de 20% na taxa de filtração glomerular após início de IECA ou BRA
- (D) Proteinúria rapidamente progressiva e declínio da taxa de filtração glomerular > 4 mL/min/ano

Área livre

QUESTÃO 87

Entre os diagnósticos diferenciais do caso clínico anterior, inclui-se

- (A) síndrome nefrótica – nefropatia membranosa.
- (B) síndrome nefrítica – doença de lesões mínimas.
- (C) síndrome mista – glomerulonefrite difusa aguda.
- (D) síndrome nefrítica – nefropatia membranosa.

QUESTÃO 88

Foi realizada biópsia renal percutânea no paciente do caso clínico anterior e o resultado demonstrou - 50 glomérulos e 23 destes (46%) apresentam esclerose global. À microscopia de luz foram notados aumento acentuado e difuso da matriz e celularidade mesangiais, com formação nodular mesangial multifocal, adesões capsulares fibrosas, hialinose, espessamento da membrana basal tubular e cápsula de Bowman. A imunofluorescência foi negativa para todos os marcadores, que incluíram IgA, IgM, IgG, C3, C1q, fibrinogênio, kappa e lambda. Com base nos achados morfológicos, assinale a alternativa que indica o diagnóstico.

- (A) Glomeruloesclerose segmentar e focal
- (B) Nefropatia membranosa
- (C) Doença renal diabética classe III
- (D) Gamopatia monoclonal de significado renal

QUESTÃO 89

Nos últimos anos, estudos de impacto foram publicados demonstrando benefício de algumas medicações no tratamento da hipertensão no paciente com doença renal diabética, entre eles, alguns foram capazes de reduzir desfechos renais e cardiovasculares. A respeito do tratamento da hipertensão no paciente com doença renal diabética, assinale a alternativa correta.

- (A) O uso de antagonistas de receptores mineralocorticoides não esteroides como a finerenona não é recomendado para proteção renal em pacientes com doença renal diabética e albuminúria > 30 mg/g.
- (B) A combinação de inibidor enzima conversora de angiotensina (IECA) e bloqueador do receptor de angiotensina II (BRA) tem grande potencial protetor sem grandes efeitos colaterais.
- (C) O uso de antagonistas de receptores mineralocorticoides não esteroides, como a finerenona, em associação com IECA ou BRA é recomendado em pacientes com diabetes *mellitus* tipo 2 e albuminúria > 30 mg/g.
- (D) Recomenda-se o uso de IECA ou BRA para o paciente com doença renal diabética apenas se ele estiver com a PA > 140 mmHg x 90 mmHg.

Área livre

QUESTÃO 90

A síndrome hepatorenal (SHR) representa o estágio mais avançado da disfunção hemodinâmica da cirrose hepática. Estima-se que 18% dos pacientes com cirrose e ascite desenvolverão SHR em um ano e 39% em cinco anos, sendo a complicação de pior prognóstico. Tendo em vista as características hemodinâmicas envolvidas na SRH, é correto afirmar que

- (A) ocorre intensa vasoconstricção esplâncnica.
- (B) aumento da resistência vascular periférica e hipertensão arterial.
- (C) aumento do volume arterial efetivo circulante.
- (D) aumento da atividade dos sistemas renina-angiotensina-aldosterona (SRAA), sistema nervoso simpático (SNS) e aumento da vasopressina.

QUESTÃO 91

Acerca do diagnóstico diferencial da injúria renal aguda (IRA) em pacientes cirróticos internados, assinale a alternativa correta.

- (A) A síndrome hepatorenal corresponde a mais de 80% de todos os casos.
- (B) Síndrome hepatorenal é confirmada se houver melhora da função renal após expansão com albumina 20%.
- (C) Necrose tubular aguda e IRA pré-renal compreendem a maioria dos casos.
- (D) A síndrome hepatorenal é confirmada se houver melhora da função renal após suspensão dos diuréticos em uso.

Área livre

Caso clínico para responder às questões de 92 a 96.

Um paciente 58 anos de idade foi encaminhado à nefrologia por causa de edema progressivo de membros inferiores de início há cerca de cinco meses e percepção de urina espumosa. Relata que é ex-tabagista e tem diagnóstico de hipertensão arterial sistêmica, bem controlada com valsartana 320 mg/dia. Nesse período, houve ganho de 18 kg. Ao exame físico encontra-se em bom estado geral, lúcido e orientado, corado, eupneico, saturando 97% a.a, ausculta cardíaca e respiratória normais, PA = 120 mmHg x 70 mmHg, edema de membros inferiores 3+/4. Trouxe exames laboratoriais com os resultados Hb = 13,4 Leucócitos totais = 8940, plaquetas = 160.000, eletroforese de proteínas séricas normal, albumina = 1,5 mg/dL, creatina = 1,6 (CKD-EPI 50 mL/min/1,73 m²), sorologia para hepatite B, C, HIV negativas, proteinúria de 24 h 10 g, urina tipo 1 Ph 6,0 densidade 1015, proteínas +++, hemácias 2.000, leucócitos 8.000, células epiteliais 4.000.

Procedeu-se com biópsia renal e a microscopia de luz demonstrou 10 glomérulos com celularidade normal, membrana basal com presença de espículas difusas. Túbulo e interstício sem alterações. Imunofluorescência com presença de IgG 3+, traços de IgM, C1q +2, C3 traços, kappa 2+, lambda +1, distribuição em alça capilar, padrão granular.

QUESTÃO 92

Qual diagnóstico anatomopatológico se enquadra no caso discutido?

- (A) Amiloidose AL
- (B) Glomerulonefrite proliferativa difusa
- (C) Doença de lesões mínimas
- (D) Nefropatia membranosa

QUESTÃO 93

Entre as colorações listadas, a que permite avaliação detalhada da membrana basal glomerular na microscopia de luz, denomina-se

- (A) tricromático de Azan.
- (B) prata metenamina de Jones.
- (C) hematoxilina e eosina.
- (D) tricômico de masson.

Área livre

QUESTÃO 94

Doenças glomerulares são causa comum de doença renal crônica e o diagnóstico por meio de biópsia renal continua sendo o padrão-ouro em muitas glomerulopatias, no entanto a presença de biomarcadores sorológicos pode prever com grande acurácia o diagnóstico de algumas dessas doenças dispensando a realização de um procedimento invasivo e autorizando o tratamento. No contexto de síndrome nefrótica, dispensa a realização de biópsia renal a presença de

- (A) anti-DNA dupla-hélice em paciente de 20 anos de idade com diagnóstico de lúpus eritematoso sistêmico e síndrome nefrítico-nefrótica.
- (B) presença de antitrombospondina tipo I em paciente de 8 anos de idade com síndrome nefrítica.
- (C) anti-PLA2R em adultos com síndrome nefrótica.
- (D) anti-DNA de fita simples em crianças com síndrome nefrótica.

QUESTÃO 95

Após estratificação de risco para progressão da doença, assinale a alternativa que apresenta a classificação do paciente e melhor estratégia terapêutica.

- (A) Alto risco; considerar imunossupressão com rituximab ou ciclofosfamida e glicocorticoides ou inibidores da calcineurina.
- (B) Baixo risco; otimização da dose de BRA ou IECA, com reavaliação em seis meses.
- (C) Moderado risco; otimizar dose de BRA ou IECA, com reavaliação em seis meses.
- (D) Alto risco; otimizar dose de BRA ou IECA, observar por três meses e, caso não haja controle da proteinúria, iniciar tratamento imunossupressor.

QUESTÃO 96

Acerca de exames diagnósticos, assinale a alternativa correta.

- (A) A biópsia renal é um método diagnóstico seguro e que deve ser indicado para todos os pacientes que apresentam hematuria macroscópica isomórfica.
- (B) O exame de urina tipo 1 não é capaz de prever glomerulopatias.
- (C) Hematuria, edema, proteinúria > 3,5 g/dia são manifestações clínicas exclusivas de doenças glomerulares primárias.
- (D) Biópsia renal é um método diagnóstico seguro, que pode fornecer também dados relacionados ao prognóstico renal na avaliação de glomerulopatias.

Área livre

QUESTÃO 97

Um paciente de 25 anos de idade, previamente hígido, foi admitido com quadro de hipertensão, edema de membros inferiores, oligúria, tosse com presença de hemoptoicos e dispneia progressiva de evolução rápida. Realizou alguns exames como tomografia de tórax que revelou hemorragia alveolar difusa e a biópsia renal que demonstrou glomerulonefrite difusa proliferativa, com crescentes celulares e depósitos lineares de IgG em alças capilares. Considerando esse quadro clínico, a conduta terapêutica específica mais indicada a ser iniciada, denomina-se

- (A) plasmaferese.
- (B) eculizumabe.
- (C) ravulizumabe.
- (D) metilprednisolona.

QUESTÃO 98

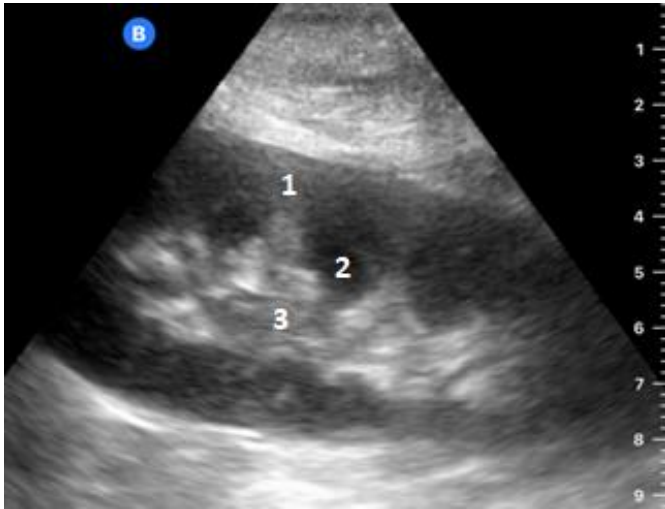
Uma paciente de 25 anos de idade, portadora de lúpus eritematoso sistêmico, está na décima primeira semana de gestação e apresenta edema, hematuria e proteinúria de 24 h de 3 g, biópsia renal demonstrou nefrite lúpica classe III, com crescentes celulares. Entre as opções terapêuticas incluem-se

- (A) azatioprina e hidroxicloroquina.
- (B) azatioprina e metotrexato.
- (C) hidroxicloroquina e micofenolato de mofetila.
- (D) ciclofosfamida e metotrexato.

Área livre

QUESTÃO 99

Área livre



A ultrassonografia de rins e vias urinárias é uma ferramenta não invasiva e bastante útil na avaliação das doenças renais. Com base na imagem, acerca das estruturas enumeradas, assinale a alternativa correta.

- (A) O rim apresentado exibe perda da diferenciação corticomedular, que está representada pelos números 1 e 2.
- (B) O rim apresentado exibe boa diferenciação corticomedular, que está representada pelos números 1 e 3.
- (C) O rim apresentado exibe boa diferenciação corticomedular, que está representada pelos números 1 e 2.
- (D) O rim apresentado exibe perda da diferenciação corticomedular, que está representada pelos números 2 e 3.

QUESTÃO 100

Entre as vantagens da utilização de ultrassonografia à beira do leito, a possibilidade de punção vascular ecoguiada aumenta as taxas de sucesso na primeira tentativa, reduz o risco de complicações, permite a avaliação do posicionamento dos cateteres implantados para hemodiálise, além do monitoramento de possíveis complicações relacionadas ao acesso. Quanto à escolha do transdutor para punção vascular ecoguiada, assinale a alternativa correta.

- (A) Os transdutores lineares de baixa frequência são adequados, pois permitem a melhor visualização de estruturas profundas.
- (B) Devem ser utilizados, os transdutores convexos que trabalham com alta frequência, visto que eles possuem ótima resolução temporal, permitindo a identificação precisa da agulha durante a punção.
- (C) Os transdutores lineares de alta frequência devem ser utilizados, porque permitem a visualização dos vasos sanguíneos e dos movimentos pleurais, desta forma podem ser utilizados, também, para avaliação de possíveis complicações relacionadas ao procedimento, como o pneumotórax.
- (D) Os transdutores convexos de baixa frequência devem ser utilizados, uma vez que possuem ótima resolução axial o que permite melhor identificação de estruturas superficiais como os vasos sanguíneos.

ATENÇÃO

**Aguarde a autorização do
fiscal para iniciar a prova.**

Realização

**iades**

Instituto Americano de Desenvolvimento