

CONCURSO PÚBLICO

SUPERIOR



Médico - DERMATOLOGIA

TIPO 1

LEIA COM ATENÇÃO!

01. Só abra este caderno após ler todas as instruções e quando for autorizado pelos fiscais da sala.
 02. Preencha seus dados pessoais.
 03. Autorizado o início da prova, verifique se este caderno contém 80 (oitenta) questões; se não estiver completo, exija outro do fiscal da sala.
 04. Todas as questões desta prova são de múltipla escolha, apresentando uma só alternativa correta.
 05. Ao receber a folha de respostas, confira o nome da prova, seu nome e número de inscrição. Se qualquer irregularidade for observada, comunique imediatamente ao fiscal.
 06. Assinale a resposta de cada questão no corpo da prova e, só depois, transfira os resultados para a folha de respostas.
 07. Para marcar a folha de respostas, utilize caneta esferográfica preta e faça as marcas de acordo com o modelo (●).
- A marcação da folha de respostas é definitiva, não admitindo rasuras.**
08. Não risque, não amasse, não dobre e não suje a folha de respostas, pois isso poderá prejudicá-lo.
 09. Se a Comissão verificar que a resposta de uma questão é dúbia ou inexistente, a questão será posteriormente anulada, e os pontos a ela correspondentes serão redistribuídos entre as demais questões da matéria correspondente.
 11. Os fiscais não estão autorizados a emitir opinião nem prestar esclarecimentos sobre os conteúdos das provas. Cabe única e exclusivamente ao candidato interpretar e decidir o que irá responder.
 12. Não será permitido o uso de telefones celulares, relógio, protetor auricular, *walkman*, gravador ou qualquer outro transmissor/receptor de mensagens, equipamentos eletrônicos e similares, *bips*, *paggers*, *palm tops* pelos candidatos, durante a realização das provas.

Duração desta prova: 04 horas

Nome:

Inscrição:

Identidade:

Órgão Expedidor:

Assinatura:

Prédio:

Sala:

PROGEPE

PRÓ-REITORIA DE GESTÃO DE
PESSOAS E QUALIDADE DE VIDA

Edital nº 42/2021

Escravidão é sinônimo de violência

Só se pode entender a montagem de uma instituição do porte do escravismo moderno atentando-se para a articulação entre a criação de colônias no ultramar e seu funcionamento sob a forma de grandes unidades produtoras voltadas para o mercado externo. A monocultura em larga escala exigia um grande contingente de trabalhadores que deveriam se submeter a uma rotina espinhosa, sem ter nem lucro nem motivação pessoal. Recriou-se, desse modo, a escravidão em novas bases, com a utilização de mão de obra compulsória e que exigia – ao menos teoricamente – trabalhadores de todo alienados de sua origem, liberdade e produção. Tudo deveria escapar à consciência e ao arbítrio desse produtor direto.

Da parte dos contratantes, a ideologia que se conformava procurava desenhar o trabalho nos trópicos como um fardo, um sofrimento, uma punição e uma pena para ambos os lados: senhores e escravos. O discurso proferido pela Igreja e pelos proprietários entendia tal trabalho árduo como uma atividade disciplinadora e civilizadora. Havia inclusive manuais – verdadeiros modelos de aplicação de sevícias pedagógicas, punitivas e exemplares – que instruíam, didaticamente, os fazendeiros sobre como submeter os escravizados e transformá-los em trabalhadores obedientes. Um exemplo regular era o famoso quebra-negro, castigo muito utilizado no Brasil para educar escravos novos ou recém-adquiridos e que, por meio da chibatada pública e outras sevícias, ensinava os cativos a sempre olhar para o chão na presença de qualquer autoridade.

[...]

Um sistema como o escravismo moderno só se enraíza com o exercício da violência. Da parte dos proprietários, a sanha continua que visava à sujeição e obediência cegas para o trabalho. Da parte dos escravos, a reação se dava a partir de gradações que iam das pequenas insubordinações diárias e persistentes até as grandes revoltas e os quilombos.

De todo modo, a escravidão se enraizou de tal forma no Brasil, que costumes e palavras ficaram por ela marcados. Se a casa-grande delimitava a fronteira entre a área social e a de serviços, a mesma arquitetura simbólica permaneceria presente nas casas e edifícios, onde, até os dias que correm, elevador de serviço não é só para carga, mas também e, sobretudo, para os empregados que guardam a marca do passado africano na cor. Termos de época mantêm-se operantes, apesar de o significado original ter se perdido. A expressão “ama-seca” era até pouco tempo usada no país, esquecendo-se, entretanto, de que naquele período essas amas se opunham às amas de leite, mulheres que muitas vezes deixavam de amamentar seus filhos para cuidar dos rebentos dos senhores. “Boçal” é ainda hoje uma pessoa com reduzida discriminação de locais e espaços – um tonto; assim como “ladino” continua a ser sinônimo de “esperto”. Em seu sentido primeiro, “boçais” eram os escravos recém-chegados e que, diferentemente dos “ladinos” – os cativos de segunda geração –, não dominavam a língua ou a região, tendo, por isso, poucas possibilidades de fuga.

Alguns termos desapareceram, como é o caso da expressão “bens semoventes”, outrora empregada para descrever de maneira indiscriminada, nos inventários e testamentos, as posses que podiam ser movimentar: quais sejam, escravos e animais. Hoje o termo permanece apenas no meio jurídico, que o emprega para os bens dotados de movimento próprio, como os animais. Não obstante, permanece uma divisão guardada em silêncio e condicionada por um vocabulário que transforma cor em marcador social de diferença, reificado todos os dias pelas ações da polícia, que aborda muito mais negros do que brancos e neles dá flagrantes. Aqui é usual a prática de “interpelação”, esse pequeno teatro teórico e pragmático. Diante da força policial, não raro os indivíduos assumem um lugar que corriqueiramente optariam por rejeitar. Não basta ser inocente para ser considerado e se considerar culpado. Esse tipo de reação é chamado pelo antropólogo Didier Fassin de “memória incorporada”, quando, antes mesmo de refletir, os corpos lembram. Se na época da escravidão indivíduos negros trafegando soltos eram presos “por suspeita de escravos”, hoje são detidos com base em outras alegações que lhes devolvem sempre o mesmo passado e origem.

[...]

SCHWARCZ, Lília Moritz; STARLING, Heloisa Murgel. *Brasil: uma biografia*. 2. ed. São Paulo: Companhia das Letras, 2018. p. 91-93. (Fragmentos)

01. O Texto 1 tem uma preocupação claramente histórica de desvelar alguns aspectos da escravidão no Brasil, explicando a forma violenta como ela ocorreu no contexto de nosso país. Sobre o modo como se expõem esses fatos no texto, assinale a alternativa correta.

- A) Há, no Texto 1, uma descrição cronológica dos fatos relativos à escravidão no Brasil, explicando-se um a um, do primeiro ao último, para que os leitores entendam como cada acontecimento se dá de maneira específica em seu tempo, havendo casos isolados de escravidão no país.
- B) A construção argumentativa do Texto 1 é feita no entrelaçamento de reflexões históricas sobre o passado e o presente, traçando-se paralelos entre as origens da escravidão em contexto brasileiro e as consequências sociais até hoje percebidas da violência com que se deu esse processo.
- C) O Texto 1 apresenta o percurso histórico da escravidão brasileira, associando-a a fatos violentos presentes no cotidiano nacional e mostrando que, hoje, a violência a que as populações herdeiras dos escravos estão submetidas é mais simbólica, ocorrendo no âmbito da linguagem.
- D) Percebe-se uma reflexão sociológica na forma como o Texto 1 explana os fatos históricos que associam escravidão e violência no Brasil, uma vez que ele situa a sociedade brasileira no tempo e revela que o que antes era escravidão no país hoje se transforma em violência contra seu povo.
- E) A maneira como a narrativa histórica é elaborada no Texto 1 traz constantes associações entre História e Linguagem, uma vez que são trazidos fatos históricos sobre a escravidão no Brasil que, nos dias de hoje, são transformados com a criação de determinadas expressões violentas.

- 02.** A associação entre escravidão e violência é o tema central a partir do qual o Texto 1 se desenvolve. Para manter esse tema do início ao fim, são empregados recursos linguísticos diversos, entre os quais se pode destacar o uso de itens lexicais semanticamente afins, dentro do universo temático da escravidão. Assim, tendo em mente a construção lexical do tema do Texto 1, assinale a alternativa que apresenta palavras responsáveis por trazê-lo para o campo semântico da escravidão.
- A) monocultura – escapar – reação – empregados
 - B) trabalhadores – fazendeiros – rebentos – divisão
 - C) espinhosa – autoridade – indiscriminada – diferença
 - D) escravismo – quebra-negro – quilombos – ladino
 - E) compulsória – revoltas – operantes – interpelação
- 03.** São apresentados, a seguir, excertos do Texto 1 com algumas palavras em destaque. Assinale a alternativa cujo excerto é seguido de uma palavra que NÃO pode substituir a que está destacada, uma vez que traria prejuízos às ideias do texto.
- A) “[...] trabalhadores de todo alienados de sua origem, liberdade e produção.” [alheados]
 - B) “Tudo deveria escapar à consciência e ao arbítrio desse produtor direto.” [talante]
 - C) “[...] verdadeiros modelos de aplicação de servícias pedagógicas, punitivas e exemplares [...]” [punições]
 - D) “[...] a sanha contínua que visava à sujeição e obediência cegas para o trabalho.” [reação]
 - E) “[...] marcador social de diferença, reificado todos os dias pelas ações da polícia [...]” [corporificado]
- 04.** Todo texto é construído a partir do ponto de vista de seu autor, que dá pistas, pelo material linguístico-textual, de suas experiências e ideologias. No Texto 1, podem ser percebidos alguns empregos vocabulares que identificam marcas a partir das quais se pode perceber a posição do autor em relação às ideias veiculadas. Considerando a leitura desse texto, assinale a alternativa cujo excerto apresenta destacado um item lexical que exprime, de maneira explícita, a visão das autoras a respeito dos fatos históricos relatados.
- A) “[...] com a utilização de mão de obra compulsória e que exigia – ao menos teoricamente – trabalhadores de todo alienados de sua origem [...]”
 - B) “[...] que instruíam, didaticamente, os fazendeiros sobre como submeter os escravizados [...]”
 - C) “De todo modo, a escravidão se enraizou de tal forma no Brasil, que costumes e palavras ficaram por ela marcados.”
 - D) “Termos de época mantêm-se operantes, apesar de o significado original ter se perdido.”
 - E) “Hoje o termo permanece apenas no meio jurídico, que o emprega para os bens dotados de movimento próprio [...]”
- 05.** O Texto 1 faz referência a vários contextos socioculturais brasileiros, quando retoma a história da escravidão no Brasil a partir de fatos antigos e contemporâneos. Operam-se, assim, analogias de semelhança entre o ontem e o hoje, traçando um retrato da violência característica da sociedade brasileira. Considerando essa análise, assinale a alternativa que contempla corretamente alguma(s) da(s) analogia(s) retratada(s) no Texto 1.
- A) A existência, nas antigas casas-grandes, de espaços sociais e de serviços, que se reproduz, atualmente, nos elevadores de casas e prédios.
 - B) A possibilidade de inventariarem-se pessoas em testamentos, já que a expressão “bens semoventes” ainda permanece no meio jurídico.
 - C) A permanência da palavra “boçal” na língua portuguesa para fazer referência a uma pessoa que não domina completamente o idioma nacional.
 - D) A segregação racial que existia, antigamente, nos quilombos hoje é encontrada com frequência nas favelas próximas aos grandes centros.
 - E) A abordagem da polícia frequentemente direcionada a pessoas negras reproduz um modelo de controle de tráfico surgido no início da escravidão.
- 06.** No Texto 1, percebe-se a construção de um ponto de vista a respeito da relação entre escravidão e violência. Para sustentar essa visão, as autoras recorrem a estratégias de argumentação diversas, ao longo do texto, entre as quais está o fundamento em discursos publicamente autorizados das áreas do conhecimento. Pensando nisso, assinale a alternativa que destaca o uso dessa estratégia no Texto 1.
- A) A comparação entre a criação de colônias ultramarinas e a busca de produção para o mercado externo.
 - B) A menção ao discurso da Igreja sobre os benefícios civilizatórios da atividade escravagista.
 - C) O paralelo entre as formas de violência realizadas por proprietários e escravos no escravismo moderno.
 - D) A explicação de expressões linguísticas de caráter racista que ficaram ainda enraizadas na sociedade.
 - E) A citação do conceito antropológico de memória incorporada para explicar a origem da violência policial.

07. A construção da rede coesiva de um texto também é realizada por itens lexicais que retomam um mesmo referente discursivo. A seguir, foram retirados cinco fragmentos do Texto 1, nos quais foram destacados itens lexicais. Assinale a alternativa cujo item lexical em destaque expressa um referente discursivo diferente dos demais.

- A) “Só se pode entender a montagem de uma instituição do porte do escravismo moderno atentando-se para a articulação [...]”
- B) “A monocultura em larga escala exigia um grande contingente de trabalhadores que deveriam se submeter a uma rotina espinhosa [...]”
- C) “Tudo deveria escapar à consciência e ao arbítrio desse produtor direto.”
- D) “[...] ensinava os cativos a sempre olhar para o chão na presença de qualquer autoridade.”
- E) “Se na época da escravidão indivíduos negros trafegando soltos eram presos ‘por suspeita de escravos’ [...]”

08. Analise, a seguir, as assertivas a respeito dos elementos linguísticos presentes na construção do Texto 1.

- 1) No trecho “Recriou-se, desse modo, a escravidão em novas bases [...]”, subentende-se que havia outra forma de escravidão anterior à brasileira, o que se revela, logo de início, pelo emprego do prefixo ‘re-’ agregado ao verbo ‘criar’.
- 2) No trecho “[...] a sanha contínua que visava à sujeição e obediência cegas para o trabalho”, não deveria ter sido usado o acento indicativo de crase, uma vez que o complemento do verbo ‘visava’ tem dois núcleos nominais. Isso fica mais evidente na concordância do adjetivo ‘cegas’, no plural.
- 3) No trecho “Termos de época mantêm-se operantes, apesar de o significado original ter se perdido”, as autoras optaram pelo uso de uma norma-padrão ao não contraírem a preposição ‘de’ e o artigo ‘o’, como ocorre em determinados usos de variedades brasileiras do português contemporâneo em que se empregaria a estrutura ‘apesar do’.
- 4) No trecho “Se na época da escravidão indivíduos negros trafegando soltos eram presos [...]”, há uma expressão adverbial de tempo que deveria estar entre vírgulas por se encontrar deslocada e ser de maior extensão.

Estão corretas as proposições

- A) 1 e 2, apenas.
- B) 3 e 4, apenas.
- C) 1, 2 e 4, apenas.
- D) 1, 3 e 4, apenas.
- E) 1, 2, 3 e 4.

09. A seguir, foi extraído um parágrafo do Texto 1. Observe a organização e a construção desse parágrafo e assinale a alternativa que realiza uma análise adequada.

Um sistema como o escravismo moderno só se enraíza com o exercício da violência. Da parte dos proprietários, a sanha contínua que visava à sujeição e obediência cegas para o trabalho. Da parte dos escravos, a reação se dava a partir de gradações que iam das pequenas insubordinações diárias e persistentes até as grandes revoltas e os quilombos.

- A) O parágrafo é composto de três períodos que mantêm a mesma estrutura sintática, configurando-se três estruturas paralelísticas que dão coesão ao texto.
- B) As vírgulas presentes nos dois últimos períodos substituem, respectivamente, os verbos ‘ser’ e ‘haver’ conjugados no pretérito perfeito do indicativo.
- C) O substantivo ‘violência’, presente no primeiro período, é retomado indiretamente por dois outros substantivos nos períodos seguintes: ‘sanha’ e ‘reação’.
- D) O primeiro período resume a sua ideia central do parágrafo, que é ampliada, de modo genérico, pela estratégia da exemplificação, nos dois períodos seguintes.
- E) O último período apresenta uma ideia de gradação, marcada pelo próprio substantivo ‘gradações’, além do par adjetivo ‘pequenas’ e ‘grandes’ e da conjunção ‘e’.

10. Analise os excertos do Texto 1, a seguir, e assinale a alternativa que indica corretamente as relações semânticas que o termo em destaque estabelece na cadeia coesiva do texto.

- A) “Recriou-se, desse modo, a escravidão em novas bases, com a utilização de mão de obra compulsória [...]” (causa)
- B) “Havia inclusive manuais – verdadeiros modelos de aplicação de sevícias pedagógicas, punitivas e exemplares [...]” (consequência)
- C) “[...] esquecendo-se, entretanto, de que naquele período essas amas se opunham às amas de leite [...]” (adversidade)
- D) “Não obstante, permanece uma divisão guardada em silêncio e condicionada por um vocabulário que transforma cor [...]” (explicação)
- E) “Se na época da escravidão indivíduos negros trafegando soltos eram presos ‘por suspeita de escravos’ [...]” (condição)

TEXTO 2

Uma história da escravidão no Brasil – o segundo volume da trilogia

Entre 1700 e 1800, cerca de dois milhões de homens e mulheres foram arrancados de suas raízes africanas, embarcados à força nos porões dos navios negreiros e transportados para o Brasil. Muitos seriam vendidos em leilões públicos antes de seguir para as senzalas onde, sob a ameaça do chicote, trabalhariam pelo resto de suas vidas. No final do século XVIII, a América Portuguesa tinha a maior concentração de pessoas de origem africana em todo o continente americano. Os brancos formavam um grupo relativamente pequeno. Os índios, a essa altura já dizimados por doenças, guerras e a ocupação de seus territórios, sequer apareciam nas estatísticas. O motor da escravidão nesse período foi a descoberta de ouro e de diamantes, primeiro em Minas Gerais e, depois, em Mato Grosso e Goiás. A busca de novas riquezas, acompanhada pelo uso cada vez mais intenso da mão de obra cativa, fez com que o território brasileiro praticamente dobrasse de tamanho. Começavam também ali alguns fenômenos que marcariam profundamente a face do escravismo brasileiro. A escravidão urbana, de serviços, diferente daquela observada nas antigas lavouras da cana-de-açúcar na região Nordeste, deu maior mobilidade aos cativos, acelerou os processos de alforria, ofereceu oportunidades às mulheres e gerou uma nova cultura em que hábitos de origem africana se misturaram a outros, de raiz europeia e indígena. O agitado e rebelde século XVIII e a gigantesca onda africana que o marcou são os temas deste segundo volume da trilogia sobre a história da escravidão no Brasil.

GOMES, Laurentino. *Escravidão: da corrida do ouro em Minas Gerais até a chegada da corte de dom João ao Brasil*, volume 2. Rio de Janeiro: Globo Livros, 2021. (quarta-capa)

11. Os textos são elaborados para cumprir determinados propósitos comunicativos que correspondem, em geral, ao gênero no qual se materializam. O Texto 2 é do gênero quarta-capa e assume determinadas funcionalidades relacionadas a esse gênero. Sobre a funções da quarta-capa no Texto 2, analise as assertivas a seguir.

- 1) O Texto 2 cumpre seu caráter promocional ao situar e contextualizar, para o leitor, o tema da obra, a história da escravidão em determinado período da sociedade brasileira.
- 2) Funcionalmente, há diálogos entre os gêneros quarta-capa e resenha, como se pode perceber no Texto 2, que apresenta uma espécie de avaliação da obra, neste caso, positiva, principalmente no último período do texto.
- 3) Uma marca do gênero quarta-capa, ou contracapa, é a possibilidade de citações de leitores famosos do livro, que funcionam como uma avaliação positiva da obra e cumprem o papel de promovê-la. No Texto 2, essas citações aparecem de maneira implícita, na descrição dos fatos históricos.
- 4) Percebe-se uma aproximação entre os gêneros contracapa e sinopse, tendo em vista que ambos trazem uma síntese das ideias de uma obra, o que pode ser observado, no Texto 2, no relato dos fatos históricos sobre a escravidão no Brasil setecentista.

Estão corretas as proposições

- A) 1 e 2, apenas.
- B) 1 e 4, apenas.
- C) 2 e 3, apenas.
- D) 3 e 4, apenas.
- E) 1, 2, 3 e 4.

12. Assinale a alternativa que expressa corretamente uma ideia permitida pela leitura do Texto 2.

- A) A escravidão no Brasil tem início a partir de 1700, com o tráfico de homens e mulheres da África, transportados nos porões dos navios negreiros.
- B) Com o processo de escravidão, no final do século XVIII, a população indígena já tinha sido substituída pela africana, a ponto de sumir das estatísticas.
- C) A escravidão brasileira surge como consequência da descoberta do ouro em Minas Gerais e outras localidades do interior do país, que estava em expansão.
- D) O caráter da escravidão brasileira foi essencialmente urbano, baseado na prestação de serviços que era necessária para o funcionamento da mineração.
- E) Durante a escravidão, a cultura brasileira foi intensamente fundamentada em hábitos de origem africana, misturados aos de raiz europeia e indígena.

13. Sobre os recursos linguístico-textuais que compõem o Texto 2, assinale a alternativa que expressa corretamente a análise da organização e estruturação lexicogramatical dessa quarta-capa.

- A) A articulação entre os períodos que compõem o texto privilegia a justaposição, uma vez que não são identificados muitos conectivos entre as sentenças, o que imprime a agilidade necessária a um gênero como a quarta-capa.
- B) Há marcadores adverbiais de tempo responsáveis pela organização e ordenação das ideias do texto, como “Entre 1700 e 1800” ou as duas ocorrências de “século XVIII”, expressões temporais recorrentes no texto histórico.
- C) Por ser um texto cuja temática é da área da história, observa-se o emprego de itens lexicais típicos desse campo semântico, como “século”, “continente”, “mão de obra” e “lavouras”, que trazem um retrato do Brasil escravista.
- D) No último período do texto, há palavras que servem como espécies de resumos de todos os períodos anteriores, como “agitado”, “rebelde” e “trilogia”, que fazem alusão aos fatos históricos narrados em quase todo o texto.
- E) No trecho “Começavam também ali alguns fenômenos [...]”, o substantivo funciona como uma anáfora dos diversos acontecimentos anteriormente descritos no texto, fazendo uma espécie de retrospectiva do que foi relatado.

TEXTO 3

Ayoluwa, a alegria do nosso povo

Quando a menina Ayoluwa, a alegria do nosso povo, nasceu, foi em boa hora para todos. Há muito que em nossa vida tudo pitimbava. Os nossos dias passavam como um café sambango, ralo, frio e sem gosto. Cada dia era sem quê nem porquê. E nós ali amolecidos, sem sustância alguma para aprumar o nosso corpo. Repito: tudo era uma pitimba só. Escassez de tudo. Até a natureza minguava e nos confundia. Ora aparecia um sol desensolarado e que mais se assemelhava a uma bola murcha, lá na nascente. Um frio interior nos possuía então, e nós mal enfrentávamos o dia sob a nula ação da estrela desfeita. Ora gotejava uma chuva de pinguitos tão ralos e escassos que mal molhava as pontas de nossos dedos. E então deu de faltar tudo: mãos para o trabalho, alimentos, água, matéria para os nossos pensamentos e sonhos, palavras para as nossas bocas, cantos para as nossas vozes, movimento, dança, desejos para os nossos corpos.

Os mais velhos, acumulados de tanto sofrimento, olhavam para trás e do passado nada reconheciam no presente. Suas lutas, seu fazer e saber, tudo parecia ter se perdido no tempo. O que fizeram, então? Deram de clamar pela morte. E a todo instante eles partiam. E, com a tristeza da falta de lugar em um mundo em que eles não se reconheciam e nem reconheciam mais, muitos se foram. Dentre eles, me lembro de vô Moyo, o que trazia boa saúde, de tio Masud, o afortunado, o velho Abede, o homem abençoado, e outros e outros. Todos estavam enfraquecidos e esquecidos da força que traziam no significado de seus próprios nomes. As velhas mulheres também. Elas, que sempre inventavam formas de enfrentar e vencer a dor, não acreditavam mais na eficácia delas próprias. Como os homens, deslembavam a potência que se achava resguardada partir de suas denominações. E pediam veementemente à vida que esquecesse delas e que as deixasse partir. Foi com esse estado de ânimo que muitas delas empreenderam a derradeira viagem: vovó Amina, a pacífica; tia Sele, a mulher forte como um elefante; mãe Asantewaa, a mulher de guerra, a guerreira; e ainda Malika, a rainha. Com a ida de nossos mais velhos ficamos mais desamparados ainda. E o que dizer para os nossos jovens, a não ser as nossas tristezas?

[...]

EVARISTO, Conceição. *Olhos d'água*. Rio de Janeiro: Pallas, 2016. p. 111-112.

14. Assinale a alternativa que apresente uma análise adequada das ideias permitidas pela leitura do Texto 3, o conto "Ayoluwa, a alegria do nosso povo", de Conceição Evaristo.
- A) O trecho do conto brinca com os significados dos nomes de diversos personagens para mostrar que, apesar das dificuldades, os membros dessa família sempre vencem.
 - B) Há um jogo de ideias entre a escassez de alimentos e a ausência dos elementos da natureza na vida da família, representando as privações totais a que eram submetidos.
 - C) O conto apresenta uma família que passa por dificuldades, com a história narrada por um personagem membro de uma geração intermediária dessa mesma família.
 - D) O sofrimento representado no texto é transmitido a cada geração dentro da mesma família, mas é narrado a partir de perspectivas diferentes, a depender da geração.
 - E) O nome da personagem que dá título ao texto tem um significado que representa a esperança em dias melhores, o que fica evidente no fim dos problemas da família.
15. Assinale, entre os trechos do Texto 3, a seguir, aquele que expressa um valor de oposição na cadeia coesiva do conto.
- A) "E nós ali amolecidos, sem sustância alguma para aprumar o nosso corpo."
 - B) "[...] que mal molhava as pontas de nossos dedos."
 - C) "[...] com a tristeza da falta de lugar em um mundo [...]"
 - D) "[...] que sempre inventavam formas de enfrentar e vencer a dor [...]"
 - E) "Com a ida de nossos mais velhos ficamos mais desamparados ainda."
16. Na construção coesiva do Texto 3, determinados pronomes sinalizam relações com outras porções do próprio texto, realizando movimentos prospectivos e retrospectivos. Assinale o trecho cujo pronome em destaque realiza um movimento coesivo de prospecção em relação a outros trechos desse mesmo texto.
- A) "[...] tudo era uma pitimba só."
 - B) "Escassez de tudo."
 - C) "E então deu de faltar tudo [...]"
 - D) "[...] tudo parecia ter se perdido [...]"
 - E) "Todos estavam enfraquecidos [...]"
17. No trecho "[...] mal enfrentávamos o dia sob a nula ação da estrela desfeita" (Texto 3), a autora recorre a uma construção metafórica para fazer referência a um elemento do texto também referido na expressão
- A) "a alegria do nosso povo".
 - B) "um café sambango".
 - C) "uma pitimba só".
 - D) "uma bola murcha".
 - E) "uma chuva de pinguitos".

TEXTO 4

Após o ardor da reconquista
não caíram manás sobre os nossos campos

E na dura travessia do deserto
aprendemos que a terra prometida era aqui

Ainda aqui e sempre aqui.
Duas ilhas indômitas a desbravar.
O padrão a ser erguido
pela nudez insepulta dos nossos punhos.
Emergiremos do canto
como do chão emerge o milho jovem
e nus, inteiros recuperaremos
a transparência do tempo inicial
Puros reabitaremos o poema e a claridade
para que a palavra amanheça e o sonho não se perca.

LIMA, Conceição. Após o ardor da reconquista... In: DÁSKALOS, Maria Alexandre; APA, Livia; BARBEITOS, Arlindo (Org.). *Poesia africana de língua portuguesa (antologia)*. Rio de Janeiro: Lacerda, 2003.

18. O Texto 4, um poema da escritora são-tomense Conceição Lima, faz referência a um momento de independência, de conquista de liberdade que, mesmo depois de concretizada, não resolve todos os problemas do país. Apesar disso, ela constrói também uma mensagem positiva de um futuro diferente. Que referência figurativa é utilizada para simbolizar esse futuro?

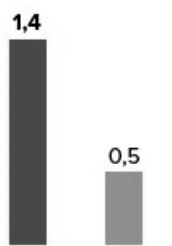
- A) A imagem de crescimento simbolizada pelo milho novo.
- B) A possibilidade de desbravarem-se as duas ilhas indomáveis.
- C) A passagem bíblica que retrata a dura travessia do deserto.
- D) A ideia da comida que cai dos céus sobre os campos.
- E) A existência de uma terra prometida fora de onde estavam.

TEXTO 5

Letalidade e desigualdade

Estudo mostra perfil das vítimas da polícia em SP

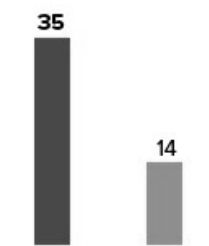
Mortes por
100 mil habitantes



324

é o número de mortes de negros e brancos em ações policiais em 2011

Prisões por
100 mil habitantes



6.274

É o número de prisões de negros e brancos por homicídio e roubo em 2012

G1.com.br

Fonte: Ufscar
Infográfico elaborado em 25/3/2014

Disponível em: <https://g1.globo.com/sao-paulo/noticia/2014/03/taxa-de-negros-mortos-pela-policia-de-sp-e-3-vezes-de-brancos-diz-estudo.html>. Acesso em 26/02/22.

19. O Texto 5 é um infográfico que revela o racismo ao apresentar, em dados, a diferença de letalidade na abordagem policial a negros e brancos em São Paulo. Para dar destaque a essa diferença, são utilizados alguns recursos visuais que orientam a leitura das informações. O destaque, então, para a diferença nas mortes e prisões entre negros e brancos é visualmente obtido pelo(a)

- A) realce nos valores numéricos absolutos que indicam as mortes e prisões.
- B) proporcionalidade dos gráficos de barras que refletem mortes e prisões.
- C) utilização de uma fonte em caixa-alta para a legenda dos gráficos.
- D) disposição dos valores absolutos na esquerda e na direita do infográfico.
- E) impacto de apresentarem-se, logo à esquerda, as informações das mortes.

20. Os Textos 1 a 5 exploram, em diferentes níveis e perspectivas, o tema da discriminação, do preconceito, da segregação. Sobre a forma como esses textos desenvolvem essa questão, assinale a alternativa correta.

- A) O Texto 4 não retrata exatamente a cultura brasileira, mas apresenta uma história que pode ser comparada a essa cultura, tendo em vista a busca que os povos africanos fizeram por uma nova vida em terras brasileiras.
- B) Os Textos 2 e 5 são do domínio discursivo do jornalismo e, por isso, apresentam uma série de dados estatísticos e fatos históricos para comprovar uma opinião de especialistas, a de que o racismo é ainda hoje presente no Brasil.
- C) O Texto 1 é uma exposição histórica que associa, de maneira explícita, escravidão e violência no Brasil, indo em busca das raízes do problema para tentar solucioná-lo da forma como acontece nos dias de hoje.
- D) Os Textos 1, 2 e 3 são construídos textualmente em prosa e, por isso, possibilitam a abertura de uma discussão mais parcial sobre a questão do racismo no Brasil, que, por diversos fatores, está associado a posturas violentas.
- E) O Texto 3 não cita explicitamente a escravidão ou o racismo, mas, também pelo emprego de palavras que aludem à cultura afro-brasileira, imagina-se que os personagens sejam negros, trazendo o conto para esse debate.

Conhecimentos Específicos

21. Com relação ao tratamento do herpes simples, analise as afirmativas a seguir.

- 1) As drogas habitualmente usadas são análogos sintéticos dos nucleosídeos purínicos cujos metabólitos agem interferindo por meio da inibição da DNA polimerase viral.
- 2) São efeitos do aciclovir: diminuição da eliminação viral, aceleração da cicatrização das lesões e interrupção do surgimento de novas lesões.
- 3) O fanciclovir apresenta melhor biodisponibilidade em relação ao penciclovir.
- 4) O valaciclovir apresenta biodisponibilidade de três a cinco vezes superior que o aciclovir.

Está(ão) correta(s):

- A) 1 e 2, apenas.
- B) 1, 2 e 4, apenas.
- C) 3, apenas.
- D) 2 e 4, apenas.
- E) 1, 2, 3 e 4.

22. Em relação à ceratose solar, é correto afirmar que

- A) lesões maiores que 0,7 cm, sangramento, ulceração ou induração, rápido crescimento e eritema indicam a necessidade de estudo histopatológico.
- B) a dermatoscopia apresenta alta sensibilidade e baixa especificidade para o diagnóstico de ceratoses solares.
- C) o sinal da bandeira é observado na histopatologia, o que corresponde à alternância de paraceratose e hiperkeratose no estrato córneo, pois as lesões tendem a poupar o acrossiríngeo e o acrotríquio.
- D) o aumento do risco de desenvolver câncer de pele não melanoma existe, embora não se observe risco aumentado para o desenvolvimento de melanoma.
- E) o risco de evolução para carcinoma espinocelular é similar entre pacientes imunocompetentes e imunocomprometidos.

23. Em relação ao esteatocistoma múltiplo, assinale a alternativa incorreta.

- A) Esteatocistoma múltiplo tem caráter autossômico dominante.
- B) Na histopatologia são observadas glândulas sebáceas nas paredes císticas, podendo ocorrer no seu interior.
- C) Os esteatocistomas pode ocorrer como lesão isolada, de caráter não genético, conhecido por esteatocistoma simples.
- D) As células dos ductos das glândulas sebáceas são ricas em fosforilase, mas pobres em glicogênio.
- E) O tronco e as extremidades proximais são as áreas de preferência das lesões.

24. Das medicações listadas a seguir, qual é aquela que pode contribuir para o aumento da toxicidade renal em pacientes em uso de metotrexato com função renal previamente preservada?

- A) Prednisona.
- B) Itraconazol.
- C) Propranolol.
- D) Minociclina.
- E) Sulfametozaxol-trimetoprima.

25. Com relação ao tratamento da hanseníase em situações especiais, assinale a alternativa incorreta.

- A) O esquema ROM (rifampicina, ofloxacina e minociclina) pode ser utilizado em casos específicos de difícil acompanhamento como os drogadictos, andarilhos e deficientes mentais, sendo indicadas 06 doses para os casos paucibacilares e 24 doses para os multibacilares.
- B) Em gestantes com intolerância à dapsona, o esquema terapêutico deve ser realizado com 12 doses mensais de rifampicina (dose mensal supervisionada) associada à clofazimina (dose mensal supervisionada e diária autoadministrada).
- C) Quando houver necessidade da retirada da rifampicina para o tratamento de crianças menores de 8 anos, este medicamento pode ser substituído por ofloxacina 10mg/kg/dia. Não se deve utilizar a minociclina nessa faixa etária.
- D) No paciente multibacilar com intolerância a rifampicina e clofazimina, o tratamento tem a duração de 24 meses, sendo que, nos 12 primeiros meses, utiliza-se dapsona, ofloxacina e minociclina, e, nos 12 meses seguintes, apenas dapsona e ofloxacina.
- E) Paciente em tratamento concomitante de hanseníase paucibacilar e tuberculose resistente a rifampicina deve ter a rifampicina substituída no esquema padrão de hanseníase por ofloxacina ou minociclina.

26. Ao longo dos últimos anos, a alopecia fibrosante frontal (AFF) vem demonstrando um aumento claro de sua incidência. Com relação a aspectos relacionados a essa alopecia, assinale a alternativa correta.

- A) As pápulas faciais na AFF têm sido associadas a inflamação perifolicular dos pelos velos da face, alterações estruturais das fibras elásticas e das glândulas sebáceas e são raramente observadas nos homens acometidos por AFF em comparação às mulheres.
- B) Líquen plano pigmentoso pode ser visto, principalmente, em pacientes com AFF com fototipos altos e tem sido descrito como um sinal precoce, precedendo a perda dos cabelos.
- C) A presença de eritema perifolicular à tricoscopia é um adequado indicativo de atividade de doença, pois sua regressão é observada nos casos que evoluem com estabilização do quadro de alopecia.
- D) A apresentação do padrão clínico caracterizado pelo “pseudossinal da franja” na AFF é rara e sugestiva de pior prognóstico.
- E) Devido aos possíveis efeitos do aumento dos níveis de estrogênio em mulheres que tomam inibidores da 5-alfa-redutase, recomenda-se não utilizar essas medicações em mulheres com história familiar ou pessoal de câncer de mama e ovário.

27. Com relação à púrpura fulminante associada à infecção, qual das alternativas a seguir é incorreta?

- A) As extremidades são acometidas distalmente e simetricamente, com progressão proximal, formando grandes áreas purpúricas de formas e tamanhos variados, com distribuição difusa.
- B) Na histopatologia se observa oclusão dos vasos dérmicos e microtrombos. Posteriormente, hemorragia e necrose da derme, podendo haver discreto infiltrado inflamatório perivascular e, na fase final, necrose da epiderme suprajacente com bolha hemorrágica subepidérmica.
- C) Os vasos cutâneos mais afetados são as vênulas pós-capilares no plexo subpapilar da derme papilar, em que o fluxo sanguíneo é mais lento.
- D) A maioria dos casos na infância está associada a infecções agudas, particularmente, septicemia por meningococo, com elevação significativa da mortalidade para o meningococo de sorotipo C.
- E) É reconhecidamente associada a infecção por *Staphylococcus aureus*, mas pode ocorrer em quadros sépticos secundários a outras bactérias - estreptococos beta-hemolíticos dos grupos A e B, *Streptococcus pneumoniae*, *Haemophilus influenzae* e *H. aegyptius*.

28. Os Postulados de Curth estabelecem se existe associação entre a lesão cutânea e uma neoplasia maligna subjacente. Nesse contexto, analise as afirmativas a seguir.

- 1) Ambas as condições (neoplasia e paraneoplasia) devem ter início aproximadamente simultâneo.
- 2) Há desenvolvimento de curso paralelo.
- 3) Há um tipo específico de neoplasia que ocorre com a paraneoplasia.
- 4) A dermatose não é comum na população geral.

Quais das afirmativas atendem aos critérios estabelecidos por Curth para definição de paraneoplasias cutâneas?

- A) 2 e 4, apenas.
- B) 1, 2 e 3, apenas.
- C) 2, 3 e 4, apenas.
- D) 1, 3 e 4, apenas.
- E) 1, 2, 3 e 4.

29. Algumas dermatoses se manifestam especialmente no contexto de uma neoplasia. Com relação a esse fato, assinale a alternativa incorreta.

- A) A pitíriase rotunda tipo I é frequentemente uma manifestação paraneoplásica, enquanto a tipo II não se associa a malignidades.
- B) A síndrome de Howel-Evan se caracteriza por lesões tilósicas palmo-plantares e lesões leucoqueratóticas orais e associação com carcinoma de esôfago.
- C) Suspeita-se de síndrome de Sweet paraneoplásica nos casos em que os níveis de VSH se mantêm elevados, mesmo em vigência de corticoterapia.
- D) Quando o pioderma gangrenoso se manifesta em associação a uma neoplasia, as doenças hematológicas malignas e pré-malignas, como mieloma, leucemias, síndrome mielodisplásica e paraproteinemia – IgA, são as mais frequentes.
- E) O granuloma anular pode representar reação imune a vários antígenos virais, picadas de insetos, exposição solar, fármacos e testes intradérmicos (tuberculina), porém sem associação com neoplasia maligna.

30. Qual das seguintes considerações é incorreta com relação ao penfigoide gestacional (PG)?

- A) O principal antígeno é o colágeno XVII presente na membrana basal placentária e junção dermoepidérmica da pele.
- B) A imunofluorescência direta revela deposição linear de C3 na ZMB da pele normal e na área perilesional.
- C) Denominam-se de “fator PG” autoanticorpos circulantes séricos da classe IgG2.
- D) Apesar de remissão espontânea no final da gestação, pode acontecer recorrência no pós-parto imediato.
- E) Mesmo recém-nascidos hígidos de mães que apresentaram PG podem apresentar depósito de complemento ou IgG na zona de membrana basal.

31. Com relação ao Loxoscelismo, assinale a alternativa incorreta.

- A) As aranhas do gênero *Loxosceles* não são agressivas.
- B) A principal toxina no veneno das aranhas-marrons é a esfingomielinase D.
- C) A peçonha das aranhas do gênero *Loxosceles* tem ação proteolítica e neurotóxica.
- D) As principais manifestações clínicas estão relacionadas a reações dermonecroticas.
- E) Reações sistêmicas provocadas pelas aranhas-marrons incluem coagulação intravascular disseminada e anemia hemolítica.

32. Considerando a seguinte macro e micromorfologia de um agente etiológico isolado de lesões cutâneas localizadas no pé, por onde drenam grãos brancos, qual é o microorganismo isolado?

Macrocultivo (ágar sabouraud-dextrose 25°C): colônia filamentosa branca.
Microcultivo: hifas septadas hialinas. Conídeos claviformes sem septos no ápice do conidióforo.

- A) *Fusarium spp.*
B) *Aspergillus terreus.*
C) *Phialophora verrucosa.*
D) *Acremonium spp.*
E) *Madurella grisea.*
33. Com relação à escabiose, assinale a afirmativa incorreta.
- A) O *Sarcoptes scabiei* var. *hominis* é o agente responsável pela escabiose e afeta exclusivamente a espécie humana.
B) Apenas a fêmea do *Sarcoptes scabiei* é a responsável pela infecção humana.
C) O parasita não está presente nas lesões nodulares da escabiose.
D) A transmissão se faz preferencialmente por contato pessoal.
E) A transmissão da escabiose por fômites é excepcional.
34. Não é fator de risco para episódios repetitivos de eritema nodoso hansênico
- A) Hanseníase Virchowiana (VV).
B) índice baciloscópico inicial > 4+.
C) mais de 5 nervos acometidos.
D) presença de nódulos na pele ou infiltração.
E) sexo masculino.
35. Com relação ao penfigoide bolhoso na infância, qual afirmativa é correta?
- A) É uma doença rara na infância e apresenta prognóstico ruim.
B) Raramente responde à corticoterapia sistêmica, com necessidade de se associar em outros imunossupressores na maioria dos casos.
C) Bolhas tensas em região palmar e /ou plantar são a apresentação inicial mais frequente.
D) Acometimento vulvar localizado é frequente, sendo importante descartar a ocorrência de abuso sexual.
E) A vacina anti-influenza atua como um fator desencadeador na maioria dos casos.
36. Sobre a urticária aquagênica, qual alternativa é incorreta?
- A) As lesões tipicamente duram até 60 minutos após ter cessado o contato com a água.
B) O quadro inicia 2 a 30 minutos após a exposição à água, inclusive suor e lágrimas.
C) Quadros clínicos mais exuberantes são observados em pacientes com policitemia vera.
D) Os níveis séricos de histamina podem estar normais mesmo durante o episódio agudo.
E) Em vigência do quadro de urticária aquagênica, alguns pacientes apresentam dispneia.

37. Com relação ao tratamento da leishmaniose tegumentar americana, qual é a alternativa incorreta?

- A) A anfotericina B é considerada a droga de escolha nos casos com lesão mucosa, e a dose total é de 2,5g a 3,0g.
B) A ocorrência de aumento da infiltração e eritema nas lesões cutâneas, no início do tratamento com os antimoniais pentavalentes, indica falência terapêutica.
C) Não se recomenda o uso de antimoniais pentavalentes a indivíduos com mais de 50 anos e em crianças.
D) O esquema terapêutico para o tratamento de crianças difere daquele praticado para adultos em dose, tempo e via de administração.
E) A anfotericina B lipossomal é a droga de primeira escolha no tratamento de gestantes com leishmaniose mucosa.

38. Com relação ao diagnóstico laboratorial da leishmaniose tegumentar americana (LTA), indique a alternativa incorreta.

- A) A reação em cadeia de polimerase é um método de alta especificidade e sensibilidade para o diagnóstico de LTA, inclusive com possibilidade de identificar a espécie do parasita.
B) O quadro histopatológico típico da LTA é de uma dermatite granulomatosa difusa ulcerada, porém o diagnóstico de certeza só pode ser fornecido pelo encontro de formas amastigotas de *Leishmania sp* intra ou extracelulares.
C) Pacientes com leishmaniose cutânea difusa apresentam a intradermorreação da leishmania positiva, geralmente, exacerbada, podendo apresentar ulceração e necrose.
D) A imunofluorescência indireta é reagente em 70% dos pacientes com leishmaniose, porém falsos positivos podem ocorrer na doença de Chagas e no pêfigo foliáceo, por exemplo.
E) A pesquisa direta do parasito por meio do exame de esfregaço corado por Giemsa ou Leishman é o procedimento de primeira escolha nas lesões recentes.

39. Com relação aos quadros de tinhas do couro cabeludo, assinale a alternativa incorreta.

- A) O *Trichophyton schonleinii* provoca parasitismo do pelo do tipo endotrix com hifas septadas e bolhas de ar no interior do pelo.
B) Na tinha supurativa, os dermatófitos mais frequentemente implicados são do gênero *Trichophyton*, e a infecção, frequentemente, determina alopecia cicatricial do couro cabeludo.
C) Fômites como escovas de cabelo, travesseiros, telefones, adereços de cabelo podem funcionar como reservatório dos fungos causadores dos quadros de tinhas do couro cabeludo.
D) As tinhas tonsurantes são raras em adultos imunocompetentes, porém eles podem ser portadores assintomáticos e funcionarem como fonte de infecção para as crianças.
E) A tinha microspórica tem como agente mais frequente o *Microsporum canis*; o quadro é caracterizado por lesão em couro cabeludo única, grande (3 a 6 cm) e fluorescente à luz de Wood.

40. Em relação às manifestações cutâneas relacionadas à *Diabetes mellitus*, assinale a alternativa correta.

- A) A acantose *nigricans* ocorre em pacientes diabéticos, tem relação com resistência insulínica e tende a melhorar com o uso de metformina nesses pacientes.
- B) A necrobiose lipoídica ocorre mais frequentemente em pacientes idosos com diabetes insulínica do que naqueles não insulínica.
- C) O controle da glicemia nos diabéticos insulínica está associado à melhora da necrobiose lipoídica, com regressão ou estabilização da lesão.
- D) As bolhas associadas à diabetes (*bullosis diabeticorum*) frequentemente ocorrem na diabetes avançada, em diabéticos com neuropatia ou retinopatia diabética.
- E) A ocorrência de granuloma anular disseminado é rara nos pacientes com diabetes, não sendo observada em pacientes com diabetes não insulínica.

41. Algumas alterações observadas durante o exame das unhas são caracteristicamente encontradas em pacientes com determinados quadros sistêmicos. Correlacione a primeira com a segunda coluna de acordo com o nome da alteração ungueal e o quadro sistêmico mais frequentemente relacionado.

- | | | |
|----------------------|-----|--------------------------|
| 1) Unhas de Lindsay | () | Hipoalbuminemia. |
| 2) Linhas de Muercke | () | Intoxicação por arsênio. |
| 3) Linhas de Mees | () | Diabetes mellitus. |
| 4) Coiloníquia | () | Anemia ferropriva. |
| 5) Unhas de Terry | () | Insuficiência renal. |

A sequência correta, de cima para baixo, é:

- A) 5, 1, 2, 4, 3.
- B) 2, 3, 5, 4, 1.
- C) 4, 3, 1, 2, 5.
- D) 3, 5, 2, 4, 1.
- E) 2, 4, 3, 4, 1.

42. Em relação ao lepidopterismo, avalie as seguintes afirmativas.

- 1) O lepidopterismo é causado por mariposas adultas do gênero *Hylesia*.
- 2) Apenas mariposas fêmeas adultas são responsáveis por causar lesões nos humanos.
- 3) A contaminação ocorre por contato direto com a mariposa ou indireto com as cerdas transportadas pelo ar ou depositadas no ambiente.
- 4) O quadro clínico característico é de uma dermatite pápulo-vesicular com intenso prurido, mas alguns pacientes podem apresentar náusea, febre, astenia, tontura e artralgia.

Está(ão) correta(s):

- A) 1, apenas.
- B) 1 e 2, apenas.
- C) 2 e 3, apenas.
- D) 3 e 4, apenas.
- E) 1, 2, 3 e 4.

43. Na criança, a ocorrência de eritema nodoso está mais frequentemente associada à(ao):

- A) parasitose intestinal.
- B) vacinação antipólio.
- C) amigdalite estreptocócica.
- D) uso de anticonvulsivante.
- E) hanseníase multibacilar.

44. Com relação ao sarcoma de Kaposi relacionado à síndrome da imunodeficiência adquirida, assinale a alternativa incorreta.

- A) Comporta-se como doença agressiva.
- B) A incidência é baixa em crianças infectadas pelo HIV.
- C) São frequentes as lesões localizadas no palato e na língua.
- D) Pode acometer o fígado e o pulmão.
- E) A evolução independe da contagem de células CD4+.

45. Das alternativas a seguir, qual delas caracteriza a carotenodermia?

- A) Prurido intenso nas áreas afetadas.
- B) Acometer todas as mucosas.
- C) Afetar principalmente áreas sujeitas à pressão.
- D) Não tingir a esclerótica.
- E) Alteração da cor das fezes e urina.

46. O xantoma plano difuso é uma entidade rara. Quando ocorre, frequentemente está associado a

- A) disbetalipoproteinemia familiar (tipo 3).
- B) gamopatia monoclonal.
- C) linfoma de células T cutâneo.
- D) deficiência de apolipoproteína C-II.
- E) *diabetes mellitus*.

47. Em relação ao agente, pode-se afirmar que a reação de fotossensibilidade do tipo fototóxica

- A) requer sensibilização prévia e é independente da dose.
- B) não requer sensibilização prévia e é dependente da dose.
- C) não requer sensibilização prévia e é independente da dose.
- D) requer sensibilização prévia e dependente.
- E) requer sensibilização prévia e é imediata.

48. Em relação às formas clínicas da onicomicose, qual alternativa é incorreta?

- A) Na onicomicose subungueal proximal, a infecção fúngica inicia pela dobra proximal produzindo infecção da porção ventral da unha.
- B) A onicomicose subungueal branca ocorre especialmente em indivíduos HIV positivos independentemente da contagem de CD4+.
- C) O *Trichophyton rubrum* variedade *nigricans* frequentemente é o agente etiológico da onicomicose superficial negra.
- D) Na onicomicose do tipo endonyx, a unha apresenta uma leuconíquia difusa, opaca, não há onicolise, nem hiperqueratose subungueal.
- E) A onicomicose distrófica total primária geralmente ocorre por *Candida* em imunodeprimidos.

49. Lactente com 3 meses de idade é encaminhado pelo pediatra ao dermatologista devido a quadro de lesões cutâneas associadas à diarreia intermitente. Em relação à suspeita diagnóstica de acrodermatite enteropática, assinale a afirmativa correta.
- A) Considerando que a criança vem em amamentação exclusiva, o diagnóstico deve ser excluído.
 - B) O histopatológico das lesões é fundamental para o diagnóstico.
 - C) A dosagem sérica de zinco se encontra diminuída, e a de fosfatase alcalina, aumentada.
 - D) O quadro tende a regredir com o crescimento da criança.
 - E) Há quadros que regridem logo após o desmame da criança.
50. Com relação à distribuição das fibras elásticas na pele, assinale a alternativa incorreta.
- A) Em indivíduos jovens hígidos, as papilas dérmicas não apresentam fibras elásticas maduras.
 - B) As fibras elásticas oxitalâmicas se encontram somente na derme reticular.
 - C) Na síndrome de Ehlers Danlos, observam-se fibras elásticas maduras no plano das papilas dérmicas.
 - D) Na região das papilas dérmicas, os fibroblastos proliferam mais rápido do que na derme reticular.
 - E) Os fibroblastos na derme papilar apresentam uma taxa metabólica mais elevada do que na derme reticular.
51. Conhecer a origem étnico-racial do paciente é importante para realizar corretamente as hipóteses diagnósticas. Sobre as doenças que podem sofrer influência racial, assinale a alternativa correta.
- A) Meninos de origem caribenha podem ser acometidos por pápulas agrupadas na região central da face denominadas com o acrônimo FACE.
 - B) A micose fungoide hipocromiante é mais frequentemente associada aos fototipos 4 e 6 do que aos fototipos 1 e 2.
 - C) A melanose pustulosa neonatal transitória é uma variante do eritema tóxico neonatal que ocorre em crianças negras.
 - D) A pitiríase rotunda é mais encontrada em europeus, asiáticos e indianos, não havendo relação com origem africana.
 - E) A ceratoderma puntata dos vincos palmares acomete exclusivamente pacientes com fototipos altos, especialmente homens.
52. Homem com 60 anos de idade em uso de anticoagulação realizou cirurgia de Mohs, seguido de reconstrução por um carcinoma basocelular na ala nasal direita. Ele comparece a uma consulta de retorno para retirada de pontos, ao exame físico é palpado um hematoma. Segundo a literatura recente, qual tipo de reconstrução e qual anticoagulante são mais implicados em sangramentos pós-operatórios?
- A) Retalho de avanço e inibidor de agregação plaquetária.
 - B) Retalho de interpolação e inibidor oral de trombina.
 - C) Retalho de transposição e antagonista de vitamina K.
 - D) Retalho de espessura total da pele e picnogenol.
 - E) Retalho de rotação e clopidogrel.
53. Síndrome de Gorlin Goltz, também conhecida como síndrome do nevo basocelular, é uma desordem genética que é transmitida de forma autossômica dominante. Em 85% dos casos, ela decorre da variação no PTCH 1. Os pacientes podem desenvolver anormalidades e neoplasias em múltiplos órgãos. No entanto, existe uma variação na presença das lesões em diferentes pessoas com a síndrome. Qual é o fator genético implicado nessa variação?
- A) Perda de heterozigose.
 - B) Mosaicismo.
 - C) Expressão variável.
 - D) Inativação do X.
 - E) Penetrância incompleta.
54. Mulher de 80 anos de idade, caucasiana, encaminhada por lesão dolorosa que surgiu na testa e cresceu em 3 meses. A lesão não foi biopsiada. Ao exame físico foi observado uma pápula eritematosa de 0,8 centímetro na região frontal direita. Na dermatoscopia é observada lesão arredondada com áreas vermelho-leitoso, vasos polimórficos e vasos arboriformes curtos. Qual é a hipótese diagnóstica mais provável?
- A) Carcinoma basocelular.
 - B) Carcinoma de células de Merkel.
 - C) Dermatofibroma.
 - D) Tricoepitelioma.
 - E) Acantoma de células claras.
55. Paciente do sexo feminino em tratamento para acne com antibioticoterapia. Ela desenvolve poliartrite. Investigações mostram AST 95 U/L ALT 170 U/L, bilirrubinas totais 16 mg/dl e anticorpos antinucleares fortemente positivos em 1/640. Qual das seguintes drogas é mais provável que ela esteja utilizando?
- A) Azitromicina.
 - B) Isotretinoína.
 - C) Minociclina.
 - D) Ciprofloxacino.
 - E) Sulfametoxazol-Trimetoprim.

56. Um homem de 80 anos com leucemia, em um regime de tratamento de fludarabina e alemtuzumabe, desenvolve uma erupção facial de pápulas foliculares espinhosas e facies leoninas. Foi realizada uma biópsia e reação em cadeia de polimerase, cujo resultado foi positivo para o DNA do poliomavírus. Quais achados histopatológicos são esperados?
- Perfuração dos folículos por fibras elásticas e colágenas degeneradas, neutrófilos e linfócitos perifoliculares.
 - Folículos dilatados com grânulos tricohialinos e adelgaçamento do epitélio folicular.
 - Hiperceratose, hipergranulosa e *plugs* foliculares.
 - Papilomatose em torre de igreja, acantólise, corpos redondos e inclusões intranucleares.
 - Espingiose no folículo obstruído próximo à conexão com o ducto apócrino acompanhado por linfócitos ou neutrófilos perifoliculares.
57. Sobre a neurofibromatose Tipo 1 (NF1), qual das seguintes afirmações é correta?
- Neuromas acústicos bilaterais são comuns.
 - A gravidade clínica em indivíduos é semelhante em uma dada família.
 - Novas mutações ocorrem raramente.
 - Manchas pigmentadas na íris são uma característica.
 - O diagnóstico é provável se duas manchas de *café-au-lait* estiverem presentes.
58. Um homem de 33 anos de idade com queixa de há 1 mês dores nos joelhos, tornozelos e punhos. Negava infecções anteriores. Fez uso de AINEs sem sucesso. Queixava-se também de fotofobia, vermelhidão e visão turva em ambos os olhos, que começaram há alguns dias. Ele relata uma história de 2-3 meses de úlceras orais recorrentes que vêm e vão. Sem antecedentes patológicos. O exame revela sinais vitais normais. Ao exame apresentava sinovite bilateral dos joelhos, tornozelo esquerdo e punho direito. Existem 2 úlceras aftosas no palato duro. O exame oftalmológico revelou panuveíte bilateral. O resto do exame estava normal. A investigação laboratorial demonstrou hemograma completo, funções hepáticas, renais normais, FAN e ANCA negativos, proteína C reativa 33 mg/dL. As radiografias do punho, joelhos e tornozelos são normais. Além das características clínicas do paciente descritas, qual outro achado é mais provável de ser observado nesse paciente, secundário a essa doença?
- Uretrite.
 - Sacroileíte.
 - Úlceras anais.
 - Lesões acneiformes.
 - Púrpura.
59. Qual paciente deve receber profilaxia antibiótica conforme o quadro de base e a excisão de um tumor de 1,9 cm na região dorsal superior?
- Paciente com válvula mecânica por doença cardíaca congênita e exérese em fuso com fechamento simples.
 - Diabetes tipo 2 e exérese em fuso com fechamento simples.
 - Paciente com passado de endocardite e exérese em fuso com fechamento simples.
 - Prótese de joelho há 1 ano e exérese com reconstrução com enxerto.
 - Leucemia linfocítica em remissão e exérese com reconstrução com retalho.
60. Paciente de 85 anos de idade, homem, veio à consulta para avaliação anual de câncer de pele. Refere ter tratado ceratoses actínicas com outro dermatologista, porém está há 2 anos sem acompanhamento. No exame físico, é observada a presença de unhas esbranquiçadas, opacas, com estrias longitudinais e discreta onicólise na borda distal das 10 unhas das mãos. Ao apertar a unha, ocorre retorno à coloração rósea temporariamente. Sobre qual dessas condições clínicas você deve alertar o paciente?
- Esses achados são sugestivos de intoxicação por arsênico.
 - Esses achados são sugestivos de psoríase.
 - Esses achados são sugestivos de cirrose, insuficiência renal ou cardíaca.
 - Esses achados são decorrentes de quimioterapia recente.
 - Esses achados são decorrentes de uso de antifúngico.
61. Homem de 70 anos de idade com mieloma múltiplo chega ao seu consultório apresentando queixa de cefaleia e visão borrada. O paciente foi encaminhado ao neurologista, porém esse tem dúvida se os sintomas são decorrentes somente do mieloma, pois o paciente também apresenta lesões cutâneas. Ao exame físico apresenta fenômeno de Raynaud, acrocianose e púrpura retiforme. Qual é o mais provável diagnóstico?
- Crioglobulinemia tipo I.
 - Crioglobulinemia tipo II.
 - Púrpura trombocitopênica trombótica.
 - Síndrome periódica associada às criopirinas.
 - Púrpura de Henoch-Shoelien.
62. Paciente 16 anos de idade, sexo feminino, vem à consulta com queixa de lesão verrucosa linear na região cervical anterior que se iniciou por volta de um ano de idade. Ela deseja remover a lesão, e vocês discutem sobre as várias possibilidades terapêuticas como excisão total, shaving, curetagem e laser. A paciente opta pela excisão, e você envia o espécime para o exame histopatológico. No retorno para a retirada de pontos, a paciente traz o resultado do exame que descreve a presença de acantose papilomatose, hiperkeratose epidermolítica, hipergranulosa e linfócitos perivasculares. O laudo menciona algo sobre epidermólise. Você discute os resultados e informa que a prole da paciente tem maior risco de
- epidermólise bolhosa simples.
 - epidermólise bolhosa tipo Dowling-Meara.
 - epidermólise bolhosa não tipo Dowling-Meara
 - eritrodermia ictiosiforme congênita bolhosa.
 - eritrodermia ictiosiforme congênita não bolhosa.

- 63.** Paciente com 45 anos de idade circuncisado vem a consulta por coceira no pênis há 15 dias. Ao exame físico são observadas 5 pequenas placas e pápulas com eritema vivo, bem delimitadas na glândula. Não apresentava lesões em outros lugares. Realizado exame direto que mostrou poucos cocos gram +, leveduras em brotamento e pseudo-hifas. Qual alternativa representa a melhor hipótese diagnóstica e tratamento?
- A) *Corineum bacterium* e mupirocina, três vezes ao dia, até melhora.
 - B) Infecção por *Candida* e creme de miconazol, duas vezes ao dia, até resolução.
 - C) Balanite plasmocitária e hidrocortisona a 1% creme duas vezes ao dia, até melhora.
 - D) Psoríase e creme de hidrocortisona a 1% duas vezes ao dia, até melhora.
 - E) Dermatite seborreica e cetoconazol com betametasona, uma vez ao dia, até melhora.
- 64.** A biópsia excisional de lesão na coxa direita revelou melanoma de 4,28 mm de profundidade. A ampliação cirúrgica, segundo as últimas recomendações, deve ser de
- A) 0,5 cm.
 - B) 1,0 cm.
 - C) 2,0 cm.
 - D) 3,0 cm.
 - E) 3,0 cm, chegando até a fascia.
- 65.** Paciente do sexo masculino, 45 anos de idade, foi picado por uma abelha e desenvolveu dificuldade para respirar e angioedema nos olhos. A pressão estava 120x80. Ele faz uso de propranolol 40mg por dia para controle de tremor hereditário. Foi adrenalina IM sem melhora. Qual medicação deve ser administrada em seguida?
- A) Defenidramina 50 mg por via endovenosa.
 - B) Acetonido de triancinalona 40 mg intramuscular.
 - C) Epinefrina 1:1000, dose 0,01 cc/kg por via endovenosa.
 - D) Glucagon 1mg por via subcutânea.
 - E) Hidrocortisona 100 mg EV.
- 66.** Sobre as malformações vasculares cutâneas, assinale a alternativa a incorreta.
- A) A síndrome de Klippel-Trenaunay se apresenta ao nascimento com malformação venosa, mancha vinho do porto e hipertrofia membro.
 - B) Malformações venosas e múltiplos encondromas com alto risco de degeneração maligna são características da Síndrome de Mafucci.
 - C) A síndrome de Blue Rubber Bleb Nevus é composta de malformações venosas cutâneas nodulares, intestinais e raramente em outros órgãos.
 - D) Na Cutis Marmorata Telangectásica, não ocorre resposta ao calor, as lesões ulceram e o crescimento dos membros é afetado.
 - E) Na síndrome de Proteus, além das malformações vasculares, há manchas café com leite e raramente lesões hamartomatosas.
- 67.** Paciente de 35 anos de idade apresenta rosácea e eflúvio telógeno agudo. Foi prescrito doxiciclina para tratamento da rosácea e Minoxidil tópico para tratamento do eflúvio. No retorno, a paciente traz exames para avaliar se há algum déficit que tenha propiciado o eflúvio. Foi identificado que ela precisa realizar uma reposição, porém essa não pode ser ingerida no mesmo horário da doxiciclina. Qual seria o elemento a ser repostado?
- A) Ácido Fólico.
 - B) Tiamina.
 - C) Vitamina CA.
 - D) Vitamina B12.
 - E) Zinco.
- 68.** Múltiplos carcinomas basocelulares acompanhados de atrofodermia vermiculata, hipotricose, telangectasias, tricoepiteliomas e vasodilatação periférica com cianose estão presentes em qual síndrome?
- A) Síndrome do nevo basocelular.
 - B) Síndrome de Rombo.
 - C) Xeroderma pigmentoso.
 - D) Síndrome de Bazex-Duprê-Christol.
 - E) Síndrome de Oley.
- 69.** Um menino de 5 anos é levado para a consulta com uma erupção cutânea após a exposição à luz solar. No exame físico, ele apresenta várias vesículas hemorrágicas e pápulas umbilicadas que evoluem com crostas no rosto e dorso de suas mãos. Apresenta ainda cicatrizes varioliformes de lesões anteriores. Uma biópsia da pele revela vesiculação espongiótica intraepidérmica, necrose dérmica, queratinócitos degenerados e infiltração linfocítica. Que exame histológico adicional é mais adequado para suportar o diagnóstico?
- A) Imunofluorescência direta.
 - B) Dosagem Uroporfirinas.
 - C) FAN.
 - D) Hibridização *in situ*.
 - E) Imuno-histoquímica.
- 70.** Paciente de 30 anos de idade queixa-se da presença de verrugas na face. Ao exame físico são observadas múltiplas pápulas normocrômicas perinasais com distribuição em asa de borboleta. É realizada uma biópsia cujo resultado demonstra proliferação dérmica de fibroblastos grandes ou estelares, vasos sanguíneos ligeiramente dilatados e circundados por um estroma de colágeno perpendicular. Qual é a lesão e qual é a síndrome relacionada a essa lesão?
- A) Adenoma sebáceo de Pringle e esclerose tuberosa.
 - B) Adenoma sebáceo e Muir-Torre.
 - C) Fibrofoliculoma e Birt-Hogg-Dubet.
 - D) Tricoepitelioma e Brooke-spiegler.
 - E) Triquilemoma e Cowdem.

- 71.** Um homem de 35 anos de idade com um histórico de apresentar erupção cutânea, febre e mal-estar há 24 horas. O paciente tem antecedente médico passado de hipertensão, hiperlipidemia e convulsões focais. Seus sinais vitais mostram saturação de oxigênio 98% no ar ambiente, frequência respiratória 18/irm, frequência cardíaca 90 bpm, pressão arterial 110/80 mmHg e temperatura 38,5°C. Ao exame apresenta erosões nos olhos, mucosa oral e lábios acompanhados de placas eritematosas confluentes, lesões urticariformes e bolhas nas costas, abdômen e tórax. Qual dos seguintes medicamentos é provavelmente responsável pelos sintomas do paciente?
- A) Atorvastatina.
 - B) Lamotrigina.
 - C) Diazepam.
 - D) Hidroclorotiazida.
 - E) Captopril.
- 72.** Um homem de 34 anos de idade, fazendeiro, apresenta pápulas que variam da tonalidade da pele a acastanhadas, agrupadas na região lateral dos dedos de ambas as mãos. As lesões surgiram nos últimos 4-5 anos e são assintomáticas. Seu pai e um de seus irmãos tinham lesões semelhantes, mas menos proeminentes. Ele insistiu em fazer uma biópsia de pele devido à ansiedade sobre sua condição, apesar do aconselhamento do médico sobre a benignidade da doença. Qual coloração especial utilizada no exame histológico seria mais útil para auxiliar no diagnóstico de sua condição?
- A) Azul da Prússia.
 - B) Warthin-Starry.
 - C) Van Verhoeff Gieson.
 - D) Vermelho do Congo.
 - E) Alcian blue.
- 73.** Paciente do sexo masculino, 2 anos de idade, vem a consulta com história de 4 meses de irritabilidade, assadura resistente na fralda e dor nas extremidades. No exame físico, são observados nódulos vermelhos superficiais na pele. É realizada uma biópsia que demonstrou aglomerados de células com um núcleo reniforme (em forma de rim) e citoplasma de espuma abundante misturado com eosinófilos. A coloração imuno-histoquímica é positiva para S-100 e CD1a. Qual das seguintes declarações é mais correta sobre esse tipo de célula?
- A) Localizado na epiderme; apresentação de antígeno; contem grânulos em forma de raquete de tênis.
 - B) Localizado na epiderme; produzir grânulos de querato-hialina em forma de raquete de tênis.
 - C) Localizado na derme; apresentação de antígeno; não contém grânulos.
 - D) Localizado na derme; participar da interação célula-célula com degranulação de mastócitos.
 - E) Localizado na derme; produzir diretamente autoanticorpos.
- 74.** Criança do sexo feminino, com 5 anos de idade, se apresenta ao pronto-socorro com a mãe, que relata que havia sangue na calcinha da paciente. Apresenta histórico de múltiplas fraturas patológicas envolvendo a tíbia esquerda, o rádio esquerdo e o úmero esquerdo. Tanto a paciente quanto a mãe negam qualquer trauma vaginal ou retal recente. A mãe traz documento de que o caso foi acompanhado pelo conselho tutelar anteriormente e não foi encontrado nada suspeito. O exame físico revela o desenvolvimento mamário consistente com tanner estágio 2, mas sem crescimento de pelos púbicos. Múltiplas máculas cutâneas acastanhadas de forma irregular são notadas no braço esquerdo e na perna esquerda da paciente. Qual dos diagnósticos seguintes é o mais provável?
- A) Neurofibromatose tipo-1.
 - B) Ontogênese imperfeita.
 - C) Esclerose tuberosa.
 - D) Síndrome de McCune-Albright.
 - E) Maus tratos.
- 75.** Qual estrutura apresenta mutação na epidermólise bolhosa distrófica?
- A) α -6 integrina.
 - B) β -4 integrina.
 - C) Colágeno tipo 4.
 - D) Fibrila de ancoragem.
 - E) Colágeno VII.
- 76.** Homem de 67 anos de idade queixa de aparecimento recente de coceira envolvendo as palmas das mãos e plantas dos pés. O paciente apresenta fotos e conta que as lesões formavam pequenas bolhas e evoluíram para uma pele grossa. A lesão não melhorou apesar do uso de corticosteroides tópicos de alta potência. As lesões apresentavam inicialmente um leve eritema, que mudou para uma tonalidade violácea com progressão. Ao exame dermatológico apresentava placas ceratóticas no dorso das mãos e hiperkeratose nas pontas dos dedos, juntamente com vesículas e crosta de coloração violácea. As lesões poupam o cavo das palmas das mãos e pés. Conjuntamente apresentava onicodistrofia. A biópsia revelou hiperkeratose com parakeratose, acantose, espongirose e queratinócitos diskeratóticos com infiltrado linfocitário em faixa. Qual é o próximo passo na investigação do diagnóstico nesse paciente?
- A) Imunofluorescência direta.
 - B) Teste de contato.
 - C) Triagem de malignidade interna.
 - D) Sorologia viral.
 - E) Teste genético.

- 77.** Paciente masculino, com 7 anos de idade, comparece para consulta por erupção cutânea que começou há dois meses. Ao exame físico é observada a presença de pápulas achatadas de 1-2, cor perolada em seus antebraços bilateralmente. O exame histopatológico demonstra infiltrado misto bem circunscrito composto por linfócitos, macrófagos e células gigantes multinucleadas com formação de colarinho pelos cones interpapilares. Qual é o aspecto dermatoscópico dessa lesão?
- A) Lagos amarelos envolvidos por septos claros.
 - B) Placa branca central cicatricial envolvida por uma fina rede pigmentar periférica.
 - C) Áreas circulares lisas, brancas com halo marrom delicado.
 - D) Estrutura multilobular central amarelo-esbranquiçada envolta por coroa de vasos.
 - E) Área rosada homogênea circundada por colarete branco avermelhado.
- 78.** Qual das opções a seguir corresponde ao mecanismo de ação da ciclosporina?
- A) Inibidor da calcineurina pela ligação à ciclofilina.
 - B) Inibidor da calcineurina pela ligação ao FKBP12.
 - C) Inibidor da inosina monofosfato desidrogenase.
 - D) Inibidor da síntese das purinas.
 - E) Bloqueador de CD80 e CD86 da membrana das células apresentadoras de antígeno.
- 79.** Criança do sexo feminino, 2 anos de idade, é trazida pela mãe com queixa de rarefação capilar desde o nascimento. Segundo a mãe, outras crianças da mesma idade apresentam bem mais cabelo, e os fios de sua filha se quebram. No exame físico é verificada a fácil quebra do cabelo e na tricoscopia, é observado pelo em cotovelo, áreas espessadas e constrições intermitentes em intervalos regulares. Qual é o diagnóstico?
- A) *Pili torti*.
 - B) *Pili anulati*.
 - C) *Tricorrexia nodosa/pseudomoniletrix*.
 - D) *Tricorrexia invaginata*.
 - E) *Moniletrix*.
- 80.** Mulher de 37 anos de idade queixa-se lesão única vermelha dolorosa há 1 mês. Ela também relata coceira e, às vezes, sangramento da lesão. Nega comorbidades e não toma nenhum medicamento. No exame, há uma pápula vermelho-marrom de 1,0 x 1,5 cm. No exame de dermatoscopia, há um padrão vascular polimorfo com vasos pontilhados e lineares regularmente distribuídos, sobre um fundo vermelho. A biópsia mostra a proliferação de vasos capilares forrados por células endoteliais ampliadas em uma aparência de paralelepípedos. Há um denso infiltrado intersticial de linfócitos e eosinófilos. Em qual dessas regiões a seguir essa doença ocorre mais frequentemente?
- A) Cabeça e pescoço.
 - B) Tronco.
 - C) Ombros.
 - D) Dorso das mãos.
 - E) Pernas.