



PODER LEGISLATIVO
ASSEMBLEIA LEGISLATIVA DO
ESTADO DO AMAZONAS

ASSEMBLEIA LEGISLATIVA DO ESTADO DO AMAZONAS

EDITAL Nº 1/2025

PROVA OBJETIVA – MANHÃ

ANALISTA LEGISLATIVO - MÉDICO - CLINICO GERAL

NÍVEL SUPERIOR TIPO 1 – BRANCA



SUA PROVA

- Além deste caderno contendo **80 (oitenta)** questões objetivas, você receberá do fiscal de prova o cartão de respostas.
- As questões objetivas têm **5 (cinco)** opções de resposta (A, B, C, D e E) e somente uma delas está correta;



TEMPO

- Você dispõe de **4 (quatro) horas** para a realização da prova, já incluído o tempo para a marcação do cartão de respostas;
- **2 (duas) horas** após o início da prova, é possível retirar-se da sala, sem levar o caderno de questões;
- A partir dos **30 (trinta) minutos** anteriores ao término da prova é possível **retirar-se da sala levando o caderno de questões**.



NÃO SERÁ PERMITIDO

- Qualquer tipo de comunicação entre os candidatos durante a aplicação da prova;
- Anotar informações relativas às respostas em qualquer outro meio que não seja o caderno de questões;
- Levantar da cadeira sem autorização do fiscal de sala;
- Usar o sanitário ao término da prova, após deixar a sala.



INFORMAÇÕES GERAIS

- Verifique se seu caderno de questões está completo, sem repetição de questões ou falhas. Caso contrário, **notifique imediatamente o fiscal da sala**, para que sejam tomadas as devidas providências;
- Confira seus dados pessoais, especialmente nome, número de inscrição e documento de identidade e leia atentamente as instruções para preencher o cartão de respostas e a folha de textos definitivos;
- Para o preenchimento do cartão de respostas e da folha de textos definitivos, use somente caneta esferográfica, fabricada em material transparente, com tinta preta ou azul;
- Assine seu nome apenas no(s) espaço(s) reservado(s) no cartão de respostas e na folha de textos definitivos;
- Confira seu cargo, cor e tipo do caderno de questões. Caso tenha recebido caderno de cargo ou cor ou tipo **diferente** do impresso em seu cartão de respostas e em sua folha de textos definitivos, o fiscal deve ser **obrigatoriamente** informado para o devido registro na ata da sala;
- Reserve tempo suficiente para o preenchimento do seu cartão de respostas e da sua folha de textos definitivos. O preenchimento é de sua responsabilidade e **não será permitida a troca do cartão de respostas e da folha de textos definitivos em caso de erro cometido pelo candidato**;
- Para fins de avaliação, serão levadas em consideração apenas as marcações realizadas no cartão de respostas e na folha de textos definitivos;
- A FGV coletará as impressões digitais dos candidatos na lista de presença;
- Os candidatos serão submetidos ao sistema de detecção de metais quando do ingresso e da saída de sanitários durante a realização das provas.
- **Boa Prova!**

Conhecimentos Básicos

Língua Portuguesa

1

Uma marca estrutural de um texto é a presença do paralelismo sintático, ou seja, da repetição de uma mesma construção.

Assinale a opção que documenta essa estrutura.

- (A) Há flores em todas as estações, assim como loucuras em todas as idades. (Jouy)
- (B) Eu sou homem na natureza antes de ser da sociedade. (Marquês de Sade)
- (C) Considerai como crescem os lírios do campo; eles não trabalham nem fiam. (Mateus 6, 28)
- (D) Pois a arte pode errar, mas a natureza não falha. (John Dryden)
- (E) Não está provado que a pulga, que vive no camundongo, tema o gato. (Henri Michaux)

2

Um tipo de figura de retórica muito conhecido é a prosopopeia, na qual se atribuem qualidades e características humanas a seres irracionais ou inanimados.

Das seguintes frases retiradas de obras de Machado de Assis, identifique a que exemplifica uma prosopopeia.

- (A) “Tudo neve; chegava a gelar-nos um sol de neve.” (*Memórias Póstumas de Brás Cubas*)
- (B) “Foi uma cena de delírio; o cachorro pagava as carícias de Rubião, latindo, pulando, beijando-lhe as mãos”. (*Quincas Borba*)
- (C) “Ninguém o viu em todo esse tempo nos lugares onde ele era mais assíduo. Foram seis dias, não digo de reclusão, mas de completa solidão.” (*A Mão e a Luva*)
- (D) “Não estava magra; estava transparente.” (*Memórias Póstumas de Brás Cubas*)
- (E) “Eu não sou propriamente um autor defunto, mas um defunto autor.” (*Memórias Póstumas de Brás Cubas*)

3

Leia com atenção o texto a seguir, retirado do romance lusitano *O Barão de Lavos*.

“Naquela noite de março, desabrida e húmida, uma grande animação fervilhava alacrememente ao fundo da Rua do Salitre. Era em 1867. Frente a frente, as Variedades e o Circo Price alinhavam os seus bicos de gás festeiros, a que as vergastadas do noroeste impunham um tremelilhar inquieto. Quinta feira — noite de cabriolas com sobrescrito à fina sociedade. Enchente certa no Circo. De cada lado do portal da entrada, um semicírculo compacto de gente se agitava, tendo por centro cada um seu postigo de bilheteiro, e ambos por igual colados, premidos sofregamente contra a parede verdoenga do barracão, e arredondando pela rua fora, numa irregularidade gritada e confusa, a toda a largura do macadame.”

Sobre a sua tipologia textual, assinale a afirmativa correta.

- (A) Trata-se de um texto narrativo, que mostra as ações de uma noite de enchente num circo.
- (B) Mostra um texto de tipo informativo sobre uma sequência de acontecimentos ocorridos numa noite de março.
- (C) Exemplifica um texto publicitário, divulgando as atividades de uma empresa circense.
- (D) Apresenta um texto descritivo, tendo por foco o cenário de uma noite agitada em função da presença de um circo.
- (E) Compõe-se de frases que, indiretamente, recomendam ao leitor a ida ao circo, exemplificando um texto injuntivo.

4

Observe o texto a seguir.

“Hoje é fácil iludir-mos, crendo ver nas revoluções e lutas do ocidente da Península no decurso dos séculos VIII a XII a anarquia feudal, confundindo esta com a anarquia aristocrática. Não era a hierarquia constituindo uma espécie de famílias militares, de clãs ou tribos artificiais, cujos membros estavam ligados por mútuos direitos e deveres, determinados por um certo modo de fruição de domínio territorial, em que se achava incorporada a soberania com exclusão do poder público. Em vez disto, era o individualismo rebelando-se contra esse poder, contra a unidade, contra o direito. Quando as mãos que retinham o cetro eram frouxas ou inabilmente violentas, as perturbações tornavam-se não só possíveis, mas, até, fáceis. A febre da anarquia podia ser ardente: o que não havia era a anarquia crônica, a anarquia organizada.” (Alexandre Herculano, *O Bobo*)

Assinale a opção que mostra uma informação correta sobre aspectos da coesão nele realizada.

- (A) O pronome demonstrativo “esta” se refere a “anarquia aristocrática”, em exemplo de catáfora.
- (B) O pronome relativo “cujos” tem como referente de coesão o substantivo “membros”.
- (C) O adjetivo “determinados” tem como referente os substantivos “direitos e deveres”.
- (D) O demonstrativo “disto” se refere ao termo “individualismo”, citado a seguir.
- (E) O demonstrativo “esse” se refere a “soberania”.

5

Todas as opções a seguir enumeram, respectivamente, um tema textual e uma frase pertinente a ele; todas da autoria de Machado de Assis.

Assinale a opção em que a relação tema/frase está **inadequada**.

- (A) Religião – Jesus disse: não se colhem figos dos abrolhos”. (*Helena*)
- (B) Aparências – “As coisas boas são belas por si mesmas; por isso é comum vermos um rosto feio abrigando um elevado espírito.” (*Contos*)
- (C) Amizade – “Quem não tem dinheiro não tem amigos.” (*Crônicas*)
- (D) Ambientalismo – “Cumprir vencer o caminho a todo o custo; no fim há sempre uma tenda para descansar, e uma relva para dormir”. (*Crônicas*)
- (E) Catolicismo – “Quem esperará que a Igreja reconheça nenhum outro matrimônio, além do católico? (*A Semana*)

6

Observe o texto abaixo, retirado do livro “Composições Infantis”, da autoria de Millôr Fernandes.

“O leão é um animal que há muito tempo não vai ao barbeiro. Senão teria cortado o cabelo e ficaria muito igual à mulher dele. O leão tem a cabeça muito grande que é para não poder fugir da jaula. Agora na jaula quem põe ele lá é o guarda e aí está por que é o rei dos animais. O leão dizem que é feroz, mas deve ser quando a gente não está olhando porque quando a gente está olhando ele fica o tempo todo dormindo e não há jeito de enferocizá-lo e quem fica furioso com isso é o guarda. O leão também papai gosta muito de jogar nele, mas isso só quando sonha com elefante. E aí é que dá cobra.”

A observação correta sobre esse segmento textual

- (A) a linguagem empregada no texto mostra um desprezo geral pela gramática da língua, causando incompreensão.
- (B) a descrição do leão é prejudicada pela limitação de conhecimento do observador.
- (C) a descrição feita do leão concentra seu interesse no aspecto físico do animal.
- (D) o final do texto marca traços de infantilidade em função da falta de coerência.
- (E) o texto traz, indiretamente, um protesto contra o jogo do bicho, por sua ilegalidade.

7

Assinale a opção que apresenta uma oração reduzida de infinitivo, com valor concessivo

- (A) Nos outros times, sem sairmos do futebol brasileiro, os técnicos são mais disc retos.
- (B) Por desconhecerem os endereços, não enviam correspondência.
- (C) Agradava-me conversar com o cronista no almoço.
- (D) Vou sair já daqui para fazer as compras.
- (E) O deputado queria a chefia sem ser especialista em Economia.

8

No trecho “daí os pedidos com que nos vemos assaltados os médicos” há uma particularidade de concordância, que é

- (A) a silepse de número.
- (B) a silepse de pessoa.
- (C) a silepse de número e pessoa.
- (D) a concordância por atração.
- (E) a silepse de gênero.

9

Marque a opção em que se errou no emprego de palavras homônimas ou parônimas, sublinhadas nas frases, retiradas do romance *O Mulato*, de Aluísio Azevedo.

- (A) “Raimundo aproximou-se do cadáver e, por mera curiosidade descobriu-lhe o rosto — estava lívido, com os raros dentes à mostra, os olhos mal fechados, mostrando um branco baço, cor de sebo; / “...com uma dorzinha de vergonha assistiam-lhe considerações mais favoráveis ao primo; chegava até a doer-se de haver feito um juízo tão mau do pobre rapaz.”
- (B) “Pois olha: se tivesse de assistir ao teu casamento com um cabra, juro-te, por esta luz que está nos alumando, que te preferia uma boa morte, minha neta! porque serias a primeira que na família sujava o sangue! “ / “Ele quer saber o porquê, e eu dou-lhe a razão com franqueza! Pois bem! Vejam! este homem deixa de fazer uma viagem, que, para me iludir, fingiu que ia fazer, e, depois de andar por aí a esconder-se de todos, falta à sua palavra de honra, e...”
- (C) “Falou do Cais da Sagração, “também não estava concluído”, dos Quartéis, “iam entrar em concerto”, na igreja de Santo Antônio, “nunca chegaram a terminá-la, mas se o conseguissem, seria um belo templo!” / “Os anuns passavam de uma para outra árvore, cortando o silêncio da tarde, com os seus gemidos prolongados e agudíssimos; do fundo tenebroso da floresta vinham de espaço a espaço o gargalhar das raposas e os gritos sensuais dos macacos e saguis. Era já o concerto da noite.”
- (D) “— Qual! apressou-se o fazendeiro a responder. Não estão acostumadas com pessoas de fora...” / “Tratava uma enorme unha no dedo mínimo, com a qual costumava pentear o bigode, feito de longos fios, tingidos e lisos, que lhe velavam a boca.”
- (E) “A um canto da varanda resmungava a criada, cozendo trapos.” / “A criadagem de Manuel e Maria Bárbara, contava, além de Brígida e Benedito, de uma cafuza já idosa, chamada Mônica, que amamentara Ana Rosa e lavava a roupa da casa, e mais de uma preta só para engomar, e outra só para coser quitutes.”

10

Tendo em vista que as palavras a seguir aparecem, propositalmente, sem acento gráfico, assinale o conjunto desses vocábulos que apresenta a mesma classificação quanto à sílaba tônica.

- (A) interim / decada / rubrica / alcoolatra
- (B) gratuito / decano / prototipo / crisantemo
- (C) exodo / alcool / epiteto / maquinaria
- (D) novel / sutil / ruim / refem
- (E) alibi / aziago / avaro / climax.

11

Numa redação de concurso público, um candidato escreveu o seguinte fragmento textual:

“De fato, a televisão é um passatempo prejudicial, pois, além de propiciar distração às pessoas, reduz-lhes o tempo que poderia ser dedicado à família.”

Nesse caso, o erro detectado é

- (A) a ausência de paralelismo sintático.
- (B) a ambiguidade de termos.
- (C) a incoerência no emprego do conectivo.
- (D) o erro de regência verbal.
- (E) a falta de concisão.

12

Entre as seguintes frases, retiradas de obras de Machado de Assis, assinale aquela que não representa um exemplo de pleonasmismo semântico.

- (A) “Marcela juntava as joias todas dentro de uma caixinha de ferro, cuja chave ninguém nunca jamais soube onde ficava;” (*Memórias Póstumas de Brás Cubas*)
- (B) “Os homens, esses ou não sentem ou abafam o que sentem.” (*Ressurreição*)
- (C) “Então resolvia embarcar imediatamente para cortar a minha vida em duas metades.” (*Memórias Póstumas de Brás Cubas*)
- (D) “Casos de estudo, incidentes de nada, um livro, um mote, toda a velha papelada saiu cá fora, e rimos juntos.” (*Dom Casmurro*)
- (E) “Se alguma vez o reconheceste, não foi ontem; ontem cedeste a um mau preconceito contra as madrastas. (*Iaiá Garcia*)

13

Entre as frases abaixo, retiradas do livro *O Mulato*, de Aluísio Azevedo, aquela que mostra a expressão “é que” com valor sintático, ou seja, não tendo valor de ênfase, é a seguinte:

- (A) “— Ah!... voltou terrível o Freitas, é que ela hoje é outra coisa!... Hoje não se compara! — há muito mais luxo, mas muito!”
- (B) “— O que lhe posso afiançar, doutor, é que não há criança que, nessa tarde, não tenha a sua pratinha amarrada na ponta do lenço.”
- (C) “Só depois de cinquenta e seis anos, é que o governador Joaquim de Melo e Póvoas mandou abrir uma boa estrada, a qual vem a ser hoje a nossa pitoresca Rua dos Remédios.”
- (D) “— Meu caro senhor Mundico, hoj’em dia já não se acredita em coisa alguma!... por isso é que os tempos estão como estão — cheios de febres, de bexigas, de tísicas e de paralisias, que nem mesmo os doutores de carta sabem o que aquilo é!”
- (E) “— Credo, minha Nossa Senhora! que inferno não irá por esse mundão de esconjurados! Por isso é que agora está se vendo o que se vê, benza-me Deus!”

14

“Não, não direi que assisti às alvoradas do romantismo, que também eu fui fazer poesia efetiva no regaço da Itália; não direi coisa nenhuma.” (*Memórias Póstumas de Brás Cubas*)

Nessa frase há um aspecto diferente na estruturação, que é

- (A) a falta de coerência, pois o narrador acaba dizendo o que afirma não dizer.
- (B) a repetição desnecessária de termos, o que ocorre com a expressão “não direi”.
- (C) o descaso com a norma gramatical, com erros de pontuação e concordância.
- (D) a ausência de elementos de coesão, tornando as frases desconexas.
- (E) A utilização excessiva de palavras, causando redundâncias.

15

Em todas as frases a seguir ocorre uma estratégia de evitar-se a repetição de termos idênticos.

Assinale a frase em que a estratégia utilizada é a nominalização do termo anterior.

- (A) Diego Souza foi eleito, em 2018, o melhor jogador do campeonato brasileiro; no ano seguinte, Diego se aposentou.
- (B) Trabalhar é considerado um castigo por muitos, mas o trabalho também tem aspectos positivos.
- (C) A Polícia Federal está encarregada de várias investigações, mas certamente outras chegarão à PF.
- (D) A família acabou de comprar uma casa em Mato Grosso, mas a nova casa ainda demora a ficar reformada.
- (E) Todos os candidatos devem apresentar declarações de renda, mas elas demoram a ficar prontas.

Raciocínio Lógico e Matemático

16

A Figura 1 abaixo mostra uma tira retangular ABCD de papel com uma linha tracejada EF onde ela será dobrada. A linha EF faz 63° com o lado AB. A Figura 2 mostra que, após a dobra, o vértice C caiu sobre o segmento AB.

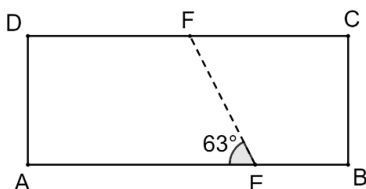


Figura 1

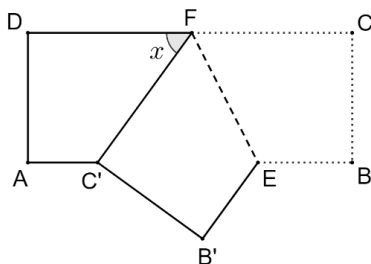


Figura 2

O ângulo x assinalado na Figura 2 mede

- (A) 54° .
- (B) 56° .
- (C) 58° .
- (D) 60° .
- (E) 63° .

17

4 galinhas e 5 patos comem 1300 g de ração por dia. 5 galinhas e 4 patos comem 1220 g de ração por dia.

A quantidade de ração que 2 galinhas e 1 pato comerão, por dia, equivale a

- (A) 350 g.
- (B) 360 g.
- (C) 370 g.
- (D) 380 g.
- (E) 390 g.

18

Um grupo é formado por seis pessoas, todas com idades diferentes. Dessas pessoas, três serão sorteadas aleatoriamente.

A probabilidade, de que as duas pessoas mais jovens estejam entre as sorteadas, é igual a

- (A) $1/4$.
- (B) $1/5$.
- (C) $1/6$.
- (D) $1/8$.
- (E) $1/9$.

19

A negação de "Nenhum advogado é ingênuo" é:

- (A) Há, pelo menos, um advogado ingênuo.
- (B) Alguns ingênuos são advogados.
- (C) Todos os advogados são ingênuos.
- (D) Todos os ingênuos são advogados.
- (E) Todos os advogados não são ingênuos.

20

A soma de três números naturais diferentes é 2025. Sabe-se que a diferença entre o maior e o menor desses números é menor que 10.

O menor valor possível para o menor dos três números é igual a

- (A) 666.
- (B) 667.
- (C) 668.
- (D) 669.
- (E) 670.

21

Joana gasta 40% do seu salário em moradia. Do que sobra, ela gasta 40% em alimentação. O restante do seu salário ela usa para "outras despesas".

A porcentagem do salário de Joana que ela usa para "outras despesas" é:

- (A) 20%.
- (B) 24%.
- (C) 30%.
- (D) 36%.
- (E) 40%.

22

Arquimedes gosta de brincar com a representação de pontos no plano cartesiano. Desta vez, a brincadeira é: começando de um ponto genérico P do plano cartesiano, ele executa repetidamente o seguinte comando: a partir do ponto atual de coordenadas (x, y) deslocar-se para o ponto $(2y, x - 1)$.

Arquimedes começou a brincadeira no ponto $P(0, 1)$.

Após executar o comando 5 vezes em sequência, o ponto em que Arquimedes chegou é:

- (A) $(2, -7)$.
- (B) $(2, -6)$.
- (C) $(-6, 1)$.
- (D) $(-7, 2)$.
- (E) $(-6, 2)$.

23

Três grandezas positivas X, Y e Z são tais que Y é diretamente proporcional ao quadrado de X e Z é inversamente proporcional a Y.

Quando $X = 4$, tem-se $Y = 48$ e $Z = 2$.

Quando $Z = 8$, o valor de $X + Y$ é:

- (A) 10.
- (B) 12.
- (C) 14.
- (D) 16.
- (E) 18.

24

Uma sequência de números racionais é tal que cada termo de ordem k , a partir do terceiro termo, é a razão entre o termo de ordem $k - 1$ e o termo de ordem $k - 2$. Por exemplo, o terceiro termo é a razão entre o segundo e o primeiro termos.

Sabe-se que o quinto e o sétimo termos dessa sequência são respectivamente, 3 e $2/3$.

O terceiro termo dessa sequência é:

- (A) $1/2$.
- (B) $1/3$.
- (C) $2/3$.
- (D) 2.
- (E) 3.

25

Considere as 5 letras da sigla ALEAM.

O número de maneiras de escrever essas 5 letras em sequência de modo que as letras L e M não fiquem juntas é:

- (A) 15.
- (B) 20.
- (C) 24.
- (D) 32.
- (E) 36.

Noções de Informática

26

Um técnico precisa classificar e organizar uma grande coleção de mídias em um computador que utiliza o Sistema Operacional Windows 10. Para garantir a correta identificação dos arquivos de áudio, vídeo, imagem e planilhas, ele deve conhecer os principais padrões e suas extensões.

Considerando os padrões de arquivos digitais, assinale a extensão que é universalmente reconhecida como um formato de arquivo de vídeo, que combina áudio e vídeo e é amplamente utilizado em *streaming* e dispositivos móveis.

- (A) .ZIP
- (B) .MP4
- (C) .DOCX
- (D) .PDF
- (E) .PNG

27

Ao finalizar a redação de um extenso relatório técnico no MS Word 2010 BR ou superior, um analista precisa garantir que o Anexo do documento inicie sempre em uma nova página e tenha uma formatação de rodapé diferente (por exemplo, numeração em algarismos romanos) em relação ao corpo principal do texto (que usa numeração em algarismos arábicos).

Assinale o recurso de formatação de página que o analista deve utilizar para atingir o objetivo de iniciar o Anexo em uma nova página e permitir a alteração independente da formatação dos rodapés/cabeçalhos.

- (A) Quebra de linha (Shift + Enter).
- (B) Quebra de Página (Ctrl + Enter).
- (C) Quebra de Coluna.
- (D) Quebra de Seção – Próxima Página.
- (E) Quebra de Seção – Contínua.

28

Uma Macro (sequência de comandos gravada) é uma poderosa ferramenta de automação. No entanto, ela pode ser um vetor de segurança e requer proteção contra visualização e edição não autorizada em ambientes controlados.

Considerando o MS Word 2010 BR ou superior e a arquitetura VBA comum ao Excel, a medida de segurança mais adequada para evitar que um usuário não autorizado visualize ou altere o código fonte de uma Macro armazenada em um documento é:

- (A) Definir uma senha de proteção para o documento na opção "Proteger Documento" na guia Revisão.
- (B) Habilitar o recurso "Controlar Alterações" para que todas as modificações no código da Macro sejam registradas.
- (C) Configurar a "Proteção do Projeto VBA" com uma senha específica, acessando as propriedades do projeto VBA no ambiente de edição.
- (D) Assinar digitalmente a Macro, garantindo apenas que sua origem seja confiável, mas não restringindo a visualização do código.
- (E) Marcar o arquivo como "Final" (Somente Leitura) nas propriedades do documento.

29

Ao trabalhar com o Sistema Operacional Windows 10, um usuário precisa organizar os arquivos em seu computador, o que frequentemente envolve mover (recortar) ou copiar itens entre pastas. Para otimizar o tempo e evitar o uso do mouse ou menu de contexto, o uso de atalhos de teclado é essencial.

Assinale a sequência de teclas de atalho padrão do Windows que deve ser utilizada, respectivamente, para recortar (mover) um arquivo ou pasta selecionado e, em seguida, colá-lo no novo local desejado.

- (A) Ctrl + S para recortar e Ctrl + V para colar.
- (B) Ctrl + X para recortar e Ctrl + V para colar.
- (C) Ctrl + C para copiar e Ctrl + P para colar.
- (D) Alt + F4 para recortar e Ctrl + X para colar.
- (E) Shift + Del para recortar e Ctrl + V para colar.

30

No ambiente de Internet, a transferência de dados e arquivos entre o computador do usuário (cliente) e um servidor remoto é uma operação constante e fundamental, seja para acessar uma página, salvar um documento na nuvem ou baixar uma foto.

Considerando a transferência de arquivos e dados, os termos técnicos que definem as ações de enviar um arquivo do seu computador local para um servidor (ex: salvando na nuvem) e a ação de receber um arquivo de um servidor para o seu computador (ex: baixando um documento) são, respectivamente,

- (A) Download e Streaming.
- (B) Upload e Download.
- (C) Streaming e Upload.
- (D) Banda e Upload.
- (E) Upload e Banda.

Legislação do Estado do Amazonas

31

Avalie, com base na Constituição do Estado do Amazonas, se os objetivos prioritários do Estado, entre outros, incluem:

- I. A garantia de controle pelo cidadão e segmentos da coletividade estadual da legitimidade e legalidade dos atos dos Poderes Públicos e da eficácia dos serviços públicos.
- II. A garantia dos direitos subjetivos públicos do indivíduo e dos interesses da coletividade.
- III. A defesa da Floresta Amazônica e o seu aproveitamento racional, respeitada a sua função no ecossistema.
- IV. O equilíbrio no desenvolvimento da coletividade mediante a regionalização das ações administrativas, respeitada a autonomia municipal.

Estão corretas as afirmativas

- (A) I e II, apenas.
- (B) III e IV, apenas.
- (C) I, II e III, apenas.
- (D) II, III e IV, apenas.
- (E) I, II, III e IV.

32

Ana, Branca e Carla discutiam os direitos e garantias individuais e coletivos. A respeito do tema, Ana afirmou que todos têm direito de requerer e obter, no prazo de noventa dias, informações objetivas de seu interesse particular, coletivo ou geral, acerca dos atos e projetos do Estado e dos Municípios. Beatriz, por sua vez, disse que a força policial só poderá intervir para garantir o exercício do direito de reunião e demais liberdades constitucionais, bem como a defesa da ordem pública e do patrimônio público e privado e a segurança pessoal. Já Carla afirmou que é assegurado a todos o direito de petição e de representação aos Poderes Públicos para coibir ilegalidade ou abuso de poder.

À luz da Constituição do Estado do Amazonas, assinale a opção correta.

- (A) As afirmativas de Ana, Beatriz e Carla estão corretas.
- (B) Apenas as afirmativas de Beatriz e Carla estão corretas.
- (C) Apenas as afirmativas de Ana e Beatriz estão corretas.
- (D) Apenas as afirmativas de Ana e Carla estão corretas.
- (E) Apenas a afirmativa de Carla está correta.

33

Avalie, com base na Constituição do Estado do Amazonas, as seguintes afirmativas a respeito do Poder Legislativo e assinale (V) para a verdadeira e (F) para a falsa.

- () O Poder Legislativo é exercido pela Assembleia Legislativa, composta de representantes do povo, eleitos para mandato de quatro anos, pelo sistema proporcional, mediante sufrágio universal e voto direto e secreto, na forma da legislação federal.
- () O número de Deputados corresponderá ao triplo da representação do Estado na Câmara Federal e, atingido o número de vinte e quatro, será acrescido de tantos quanto forem os Deputados Federais acima de doze.
- () Os Deputados são invioláveis, civil e penalmente, por quaisquer de suas opiniões, palavras e votos.

As afirmativas são, respectivamente,

- (A) V – V – V.
 (B) V – V – F.
 (C) V – F – V.
 (D) F – V – V.
 (E) F – F – F.

34

De acordo com o Art. 28 da Constituição do Estado do Amazonas, avalie se são da competência exclusiva da Assembleia Legislativa os seguintes atos:

- I. Elaborar sua proposta orçamentária, dentro dos limites estabelecidos, conjuntamente com os demais Poderes, na forma da lei de diretrizes orçamentárias.
- II. Aprovar ou suspender a intervenção nos Municípios.
- III. Decretar intervenção federal no Estado para garantir livre exercício de suas funções.
- IV. Sustar os atos normativos do Poder Executivo que exorbitem do poder regulamentar ou dos limites de delegação legislativa e os atos contrários aos princípios de preservação do meio ambiente.

Estão corretos os itens

- (A) I e II, apenas.
 (B) III e IV, apenas.
 (C) I, II e IV, apenas.
 (D) II, III e IV, apenas.
 (E) I, II, III e IV.

35

De acordo com a Lei nº 1.762/86 – Estatuto dos Servidores Públicos do Estado do Amazonas, a investidura em cargo de atribuições e responsabilidades compatíveis com a limitação que tenha o funcionário sofrido em sua capacidade física ou mental, apurada por junta médica oficial, é denominada

- (A) aproveitamento.
 (B) reintegração.
 (C) readmissão.
 (D) readaptação.
 (E) transferência.

36

Art. 65 – Avalie, com base na Lei nº 1.762/86 – Estatuto dos Servidores Públicos do Estado do Amazonas, se, nos termos e condições de regulamento, a licença é concedida, entre outros motivos,

- I. Para tratamento de saúde.
- II. Por motivo de doença em pessoa da família.
- III. Para tratamento de interesse particular.
- IV. Para serviço militar obrigatório.

Estão corretos os itens

- (A) I e II, apenas.
 (B) III e IV, apenas.
 (C) I, II e IV, apenas.
 (D) II, III e IV, apenas.
 (E) I, II, III e IV.

37

Com base na Resolução Legislativa nº 469/2010 – Institui o Regimento Interno da Assembleia Legislativa do Estado do Amazonas, em seu Art. 14, as afirmativas a seguir a respeito do Bloco Parlamentar estão corretas, à exceção de uma.

Assinale-a.

- (A) Dois ou mais partidos podem constituir Bloco Parlamentar, sob liderança comum, sem prejuízo à autonomia da representação partidária para indicar seu líder.
- (B) É vedada a formação de Bloco Parlamentar para atuação em caso isolado, sendo exigido o tempo mínimo de três meses de atuação do Bloco para o reconhecimento da legitimidade dos atos praticados em seu nome.
- (C) Dissolvido o Bloco Parlamentar ou modificado o quantitativo da representação que o integrava, é revista a composição das Comissões, para o fim de redistribuir os lugares e cargos, consoante o princípio da proporcionalidade partidária, salvo se houver acordo de liderança em contrário.
- (D) A agremiação que integrava Bloco Parlamentar dissolvido ou a que dele se desvincular, poderá constituir ou integrar outro Bloco na mesma sessão legislativa.
- (E) Cada Partido somente pode integrar um Bloco Parlamentar.

38

Art. 23. Com base no Regimento Interno da Assembleia Legislativa do Estado do Amazonas, avalie se as afirmativas a seguir, a respeito da Comissão da Assembleia Legislativa, são verdadeiras (V) ou falsas (F).

- () É permanente.
- () É temporária, designada com prazo determinado para funcionar, extinguindo-se pelo cumprimento de sua finalidade ou pelo decurso de prazo.
- () A Assembleia Legislativa terá o máximo de 80 (oitenta) assentos em comissões temáticas permanentes, distribuídos entre 16 (dezesesseis) comissões.
- () O número de assentos em cada comissão específica será estipulado por Ato da Mesa Diretora no início de cada biênio da legislatura, atentando-se para o mínimo de 3 (três) assentos e o máximo de 7 (sete).

As afirmativas são, respectivamente,

- (A) V – V – V – V.
 (B) V – V – F – F.
 (C) V – V – F – V.
 (D) F – V – V – F.
 (E) F – F – F – V.

39

Em relação ao Parecer, avalie, de acordo com o Regimento Interno da Assembleia Legislativa do Estado do Amazonas, as afirmativas a seguir.

- I. Parecer é o opinativo escrito por um relator e submetido à deliberação de Comissão, devendo concluir pela aprovação ou rejeição de matéria a ela sujeita.
- II. A proposição resultante de Parecer não se sujeita às regras de votação atinentes a sua natureza.
- III. O Parecer não pode ser oral nem quando se referir a requerimento ou emenda à redação final.
- IV. O Parecer é indispensável à instrução dos processos, aplicando-se, em caráter extraordinário, a nomeação de Relator pelo Presidente da Assembleia, nos termos deste Regimento.

Estão corretas as afirmativas

- (A) I e II, apenas.
- (B) I e IV, apenas.
- (C) II, III e IV, apenas.
- (D) I, II e III, apenas.
- (E) I, II, III e IV.

40

De acordo com o Art. 41 do Regimento Interno da Assembleia Legislativa do Estado do Amazonas, a fase dos trabalhos nas Comissões reservada à discussão e à votação de parecer ou de proposição de sua iniciativa é denominada

- (A) Expediente.
- (B) Ordem do Dia.
- (C) Votação Plenária.
- (D) Pleno Legislativo.
- (E) Relatoria.

Conhecimentos Específicos

Médico - Clínico Geral

41

Um paciente hospitalizado na enfermaria de Clínica Médica apresenta tremores, fraqueza muscular, hipocalcemia e hipocalemia, apesar de reposição adequada de potássio. O magnésio sérico é de 1,1 mg/dL (*valor de referência: 1,7–2,4 mg/dL*).

Com base nos principais mecanismos e repercussões da hipomagnesemia, analise as afirmativas a seguir:

- I. A hipomagnesemia pode causar hipocalcemia por inibição da liberação de paratormônio e por redução da sensibilidade renal ao PTH, caracterizando um hipoparatiroidismo funcional reversível.
- II. Entre as causas mais comuns de perda renal de magnésio estão o uso de diuréticos de alça, tiazídicos, inibidores da calcineurina e quimioterápicos como a cisplatina.
- III. A hipomagnesemia frequentemente se associa à hipocalemia, e a correção isolada do potássio costuma ser suficiente para normalizar ambos os distúrbios.

Está correto o que se afirma em

- (A) I, apenas.
- (B) II, apenas.
- (C) I e II, apenas.
- (D) II e III, apenas.
- (E) I, II e III.

42

Uma mulher de 56 anos, natural do interior do Amazonas, apresenta astenia há 3 meses associada a episódios recorrentes de púrpura palpável em membros inferiores, artralgia simétrica em pequenas articulações das mãos e punhos e fenômeno de Raynaud. Relata transfusão de hemocomponentes aos 28 anos, após politrauma em acidente automobilístico. Nega febre, tosse persistente, sintomas de vias aéreas superiores ou uso de drogas.

O exame físico revela hipertensão arterial, edema em membros inferiores e ausência de sopros cardíacos.

Exames laboratoriais:

- Creatinina: 1,8 mg/dL
- Proteinúria: 2 g/24h
- Complemento C4: reduzido
- Fator reumatoide: positivo
- Anti-CCP: não reagente
- FAN: não reagente
- Sorologia: reagente para hepatite C; negativa para hepatite B, HIV e VDRL.
- EAS: presença de hematúria

Sobre essa condição, é correto afirmar que

- (A) trata-se de vasculite necrosante mediada por ANCA, e o tratamento inicial deve incluir corticoide e ciclofosfamida.
- (B) o quadro é compatível com vasculite mediada por imunocomplexos; o tratamento principal é antiviral com antivirais de ação direta (DAAs) e, em casos graves, pode-se associar rituximabe.
- (C) o diagnóstico de certeza depende de biópsia de pele mostrando granulomas necrosantes com células gigantes.
- (D) o uso de antivirais está contraindicado até normalização do complemento sérico.
- (E) a ausência de febre e de FAN positivo exclui a possibilidade de vasculite sistêmica.

43

A Síndrome Hemolítico-Urêmica (SHU) típica é uma das principais causas de insuficiência renal aguda em crianças e caracteriza-se por lesão endotelial microvascular induzida pela toxina Shiga. Com relação a essa condição, avalie as afirmativas a seguir e assinale (V) para a verdadeira e (F) para a falsa:

- () A SHU típica geralmente é precedida por episódio de diarreia, frequentemente sanguinolenta, causada por cepas de *Escherichia coli* produtoras de toxina Shiga (STEC).
- () A tríade clássica da SHU é composta por anemia hemolítica microangiopática, trombocitopenia e insuficiência renal aguda.
- () O tratamento da SHU típica é de suporte, com atenção à hidratação, controle da pressão arterial e terapia dialítica quando indicada.

As afirmativas são, respectivamente,

- (A) V – V – V.
- (B) V – F – F.
- (C) F – V – V.
- (D) V – F – V.
- (E) F – F – V.

44

Homem de 28 anos, previamente hígido, atleta amador, apresenta episódios de pré-síncope durante o esforço. Ao exame físico, sopro sistólico ejetivo audível na borda esternal esquerda média, que se intensifica com a manobra de Valsalva e diminui com o agachamento. Presença de B4 na ausculta cardíaca. Com relação à principal suspeita diagnóstica, assinale a afirmativa correta.

- (A) O achado ecocardiográfico esperado é de cardiomiopatia dilatada.
- (B) O tratamento inicial indicado é o uso de betabloqueador ou verapamil.
- (C) A manobra de Valsalva reduz o gradiente de obstrução.
- (D) A disfunção sistólica é a principal causa de dispneia nos pacientes com essa condição.
- (E) O ECG costuma ser normal nestes pacientes.

45

Homem de 40 anos com esquizofrenia foi trazido ao pronto-socorro por confusão mental. Fez ajuste recente na dosagem do haloperidol. Ao exame, encontra-se febril (39,8 °C), hipertenso (160×100 mmHg), taquicárdico (120 bpm) e com intensa rigidez.

A suspeita é de síndrome neuroléptica maligna.

Em relação a essa síndrome, é correto afirmar que

- (A) é um achado laboratorial frequente o aumento da creatina quinase (CK).
- (B) o quadro caracteriza uma reação alérgica medicamentosa grave.
- (C) o tratamento envolve o uso de benzodiazepínicos e antipsicóticos exclusivamente.
- (D) o diagnóstico se confirma apenas com biópsia muscular.
- (E) o risco de recorrência é nulo após reexposição ao antipsicótico.

46

A síndrome da secreção inapropriada de hormônio antidiurético (SIADH) é uma causa frequente de hiponatremia hipotônica euvolêmica.

A partir das informações clínicas e fisiopatológicas conhecidas sobre a SIADH, analise as afirmativas a seguir:

- I. O tratamento de escolha para SIADH sintomática grave é solução salina hipertônica (3%), podendo ser, neste caso, administrada em bolus de 100–150 mL.
- II. Deve-se considerar, no diagnóstico diferencial, a necessidade de excluir doenças como o hipotireoidismo e a insuficiência adrenal.
- III. A restrição hídrica faz parte do tratamento inicial para casos crônicos leves ou moderados.
- IV. Entre as causas secundárias, destacam-se neoplasias, uso de antidepressivos e doenças pulmonares ou do sistema nervoso central.

Está correto o que se afirma em

- (A) I e II, apenas.
- (B) II e III, apenas.
- (C) I, II e III, apenas.
- (D) II, III e IV, apenas.
- (E) I, II, III e IV

47

Um homem de 68 anos é encaminhado após a detecção incidental de um pico monoclonal na eletroforese de proteínas séricas. Ele está assintomático, sem dor óssea ou perda de peso. O hemograma é normal, cálcio sérico de 9,3 mg/dL, creatinina de 0,9 mg/dL e ausência de proteinúria na urina de 24 horas. A eletroforese mostra uma proteína M de 1,8 g/dL (IgG kappa). A medula óssea revela 6% de plasmócitos.

Com base nesses achados, assinale a afirmativa correta.

- (A) O paciente deve iniciar tratamento com bortezomibe e dexametasona imediatamente.
- (B) O achado caracteriza mieloma múltiplo assintomático (*smoldering myeloma*).
- (C) O diagnóstico provável é de MGUS, e o seguimento deve ser periódico com exames laboratoriais.
- (D) O paciente apresenta critérios para mieloma múltiplo sintomático.
- (E) O quadro é compatível com amiloidose AL associada.

48

Homem de 36 anos, previamente hígido, apresenta dor abdominal em hipocôndrio direito, aumento progressivo do volume abdominal e edema de membros inferiores há duas semanas. Nega febre, consumo de álcool ou uso de drogas ilícitas, mas refere uso recente de anabolizantes injetáveis. Nega dispneia ou dor torácica.

Ao exame físico, encontra-se em bom estado geral, sem alterações cardiopulmonares, porém com hepatomegalia dolorosa, ascite moderada e colaterais venosas abdominais proeminentes. A pressão arterial é de 125×80 mmHg, a frequência cardíaca é de 96 bpm e a temperatura é 36,8 °C.

Exames laboratoriais:

- ALT: 420 U/L (VR < 45)
- AST: 380 U/L (VR < 45)
- Bilirrubina total: 3,8 mg/dL (direta 2,4 mg/dL)
- Albumina: 3,0 g/dL
- INR: 1,5
- Plaquetas: 250.000/mm³
- Sorologias virais: HBsAg não reagente, Anti-HBs reagente, Anti-HBc total não reagente; Anti-HAV IgM e IgG não reagentes; Anti-HCV e Anti-HIV não reagentes.

A ultrassonografia com Doppler evidencia ausência de fluxo nas veias hepáticas direita e média, hipertrofia do lobo caudado e presença de colaterais intra-hepáticas serpiginosas. Não há dilatação das vias biliares, nódulos hepáticos nem trombose da veia porta e/ou esplênica. Vesícula Biliar sem alterações.

Com base nos achados clínicos e de imagem descritos, o diagnóstico mais provável é

- (A) hepatite viral aguda.
- (B) síndrome de Budd–Chiari.
- (C) carcinoma hepatocelular (CHC).
- (D) adenoma hepático.
- (E) insuficiência cardíaca direita.

49

Homem de 34 anos, portador de HIV há 8 anos, em uso irregular de terapia antirretroviral, procura o pronto-socorro por cefaleia progressiva, há três semanas, febre baixa e visão turva. Ao exame, apresenta rigidez de nuca discreta e papiledema bilateral.

A análise do líquido obtido por punção lombar revela:

- Pressão de abertura elevada;
- Aspecto claro;
- Pleocitose linfocitária discreta;
- Hiperproteínoorraquia;
- Glicose reduzida;
- Gram e cultura para germes comuns negativos;
- BAAR e GeneXpert negativos;
- Presença de leveduras encapsuladas na coloração pela tinta da China.

O diagnóstico mais provável é

- (A) neurotoxoplasmose.
- (B) meningite pneumocócica.
- (C) leucoencefalopatia multifocal progressiva (vírus JC).
- (D) meningite tuberculosa.
- (E) meningite por *Cryptococcus neoformans*.

50

Homem de 68 anos, portador de DPOC grave, procura o pronto atendimento por cansaço progressivo, aumento do volume abdominal e edema de membros inferiores. Ao exame físico, apresenta turgência jugular, hepatomegalia dolorosa, impulso sistólico de ventrículo direito perceptível à palpação, ritmo em três tempos (B3 em foco tricúspide) e sopro sistólico em foco tricúspide que aumenta de intensidade com a manobra de Rivero-Carvalho. O ecocardiograma evidencia dilatação e hipocinesia do ventrículo direito, com pressão sistólica pulmonar aumentada (65 mmHg).

Sobre a insuficiência ventricular direita, avalie as afirmativas a seguir e indique (V) para verdadeira e (F) para falsa:

- () A dilatação do ventrículo direito leva ao progressivo desvio do septo interventricular para a direita, melhorando o enchimento do ventrículo esquerdo.
- () A hipertrofia e a dilatação do ventrículo direito são mecanismos adaptativos iniciais que podem manter o débito cardíaco por tempo limitado.
- () O aumento da intensidade do sopro sistólico no foco tricúspide ocorre com a inspiração profunda, devido ao aumento do retorno venoso e consequente incremento do fluxo regurgitante pela válvula tricúspide.
- () Com o progredir da doença, surgem sinais e sintomas de baixo débito, como fadiga, hipotensão e extremidades frias.

As afirmativas são, respectivamente,

- (A) F – F – V – V.
- (B) V – V – F – F.
- (C) V – V – V – V.
- (D) F – V – V – V.
- (E) F – V – F – V.

51

A pneumonia adquirida na comunidade (PAC) é uma das causas mais comuns de hospitalização em adultos e seu manejo depende da correta avaliação de gravidade e de fatores de risco. Sobre esse tema, analise as afirmativas a seguir:

- I. A presença de infiltrado pulmonar novo em imagem associada a sintomas respiratórios é critério essencial para o diagnóstico de PAC.
- II. O escore CURB-65 avalia confusão mental, ureia, frequência respiratória, pressão arterial e idade ≥ 65 anos, sendo indicado para decisão do local de tratamento.
- III. A ausência de febre e de leucocitose exclui o diagnóstico de PAC em pacientes imunocomprometidos.

Está correto o que se afirma em

- (A) I, apenas.
- (B) I e II, apenas.
- (C) II e III, apenas.
- (D) II, apenas.
- (E) I, II e III.

52

Mulher de 29 anos, com IMC de 34 kg/m², refere cefaleia difusa há três meses, de predomínio matinal, associada a zumbido pulsátil e turvação visual transitória. Nega febre, sudorese noturna ou crises convulsivas. Encontra-se em bom estado geral, orientada e sem déficit focal ao exame neurológico. A tomografia de crânio contrastada é normal.

Com base nesse quadro clínico, podemos afirmar que:

- (A) O diagnóstico depende da presença de ventriculomegalia ao exame de imagem.
- (B) O uso de corticoides sistêmicos é a terapia de escolha inicial.
- (C) A punção lombar demonstra pressão de abertura elevada com líquido de composição normal.
- (D) A ausência de papiledema exclui o diagnóstico de forma definitiva.
- (E) A perda ponderal e o uso de acetazolamida não são medidas de primeira linha no tratamento.

53

Sobre a fisiopatologia e o manejo da osteoporose pós-menopausa, analise as proposições a seguir e assinale (V) para a verdadeira e (F) para a falsa

- () O exame de escolha para diagnóstico é a densitometria óssea por DXA, preferencialmente em coluna lombar e fêmur proximal.
- () O cálcio e a vitamina D isoladamente são suficientes para reverter o processo osteoporótico.
- () O uso de estrógenos é obrigatório após a menopausa, independentemente de sintomas.
- () A presença de fratura vertebral exclui o diagnóstico de osteoporose.

As afirmativas são, respectivamente,

- (A) V – F – F – F.
- (B) V – V – F – F.
- (C) F – V – F – V.
- (D) F – F – F – F.
- (E) V – F – V – F.

54

Homem de 49 anos, não tabagista, apresenta tosse produtiva crônica, escarro purulento, exacerbações infecciosas recorrentes e dispneia progressiva. Tomografia computadorizada de alta resolução: bronquiectasias cilíndricas e saculares nos lobos inferiores, com espessamento de paredes brônquicas e impactação mucoide.

Com base no quadro clínico e radiológico, assinale a alternativa mais correta em relação à condição descrita.

- (A) A colonização crônica por *Pseudomonas aeruginosa* está associada a maior frequência de exacerbações, declínio mais rápido da função pulmonar e pior prognóstico.
- (B) O acometimento predominante das bronquiectasias nos lobos inferiores exclui as sequelas infecciosas como principal etiologia das bronquiectasias e sugere apenas origem aspirativa ou imunológica.
- (C) A fibrose cística deve ser excluída apenas em pacientes com bronquiectasias localizadas e sintomas iniciados na infância.
- (D) A fisioterapia respiratória é ineficaz em pacientes com bronquiectasias crônicas e colonização bacteriana estabelecida.
- (E) O uso de corticosteroides sistêmicos prolongados reduz a frequência de exacerbações e deve ser considerado parte do tratamento de manutenção.

55

Uma mulher de 62 anos, tabagista, em investigação prévia de uma massa pulmonar de 6 cm em seu maior diâmetro, sem metástases à distância, foi diagnosticada com carcinoma escamoso primário de pulmão. Apresenta sonolência há 5 dias, associada a náuseas, constipação e poliúria. No momento da admissão, encontrava-se desidratada.

Os principais resultados laboratoriais foram:

- Cálcio sérico: 14,8 mg/dL (VR: 8,5–10,5)
- Albumina sérica: 3,8 g/dL (VR: 3,5–5,0)
- Fósforo sérico: 2,1 mg/dL (VR: 2,5–4,5)
- PTH: indetectável (VR: 10–65 pg/mL)

Eletrocardiograma: encurtamento do intervalo QT.

Com base nesses achados, é correto afirmar que

- (A) o achado de PTH indetectável descarta a possibilidade de origem neoplásica da hipercalcemia.
- (B) faz parte do tratamento inicial a reposição volêmica com solução salina isotônica e bisfosfonato intravenoso.
- (C) o mecanismo mais comum de hipercalcemia relacionada aos carcinomas escamosos é a produção excessiva de calcitriol (1,25(OH)₂D).
- (D) o uso de diuréticos tiazídicos está indicado precocemente para acelerar a normalização do cálcio.
- (E) a hipercalcemia maligna tende a evoluir lentamente, permitindo correção apenas com medidas dietéticas até o tratamento cirúrgico ou quimioterápico definitivo.

56

A cardiomiopatia periparto está entre as causas mais graves de insuficiência cardíaca associada à gravidez.

A respeito do tema, classifique as afirmações a seguir como verdadeiras (V) ou falsas (F).

- () A apresentação clínica usual inclui dispneia progressiva, ortopneia e edema periférico, podendo ser confundida com sintomas normais da gravidez.
- () A mortalidade materna é inferior a 1%, e a recuperação da fração de ejeção é universal em até 6 meses.
- () São fatores de risco conhecidos: idade materna avançada, multiparidade, gestação gemelar e hipertensão gestacional ou pré-eclâmpsia.
- () A recorrência em gestações subsequentes é rara, mesmo na presença de fração de ejeção persistentemente reduzida.

As afirmativas são, respectivamente,

- (A) V – F – V – V.
- (B) V – V – F – F.
- (C) F – V – F – V.
- (D) F – F – V – F.
- (E) V – F – V – F.

57

Homem de 58 anos, hipertenso, apresenta dor torácica súbita, lancinante, irradiando para dorso, acompanhada de sudorese e síncope.

Ao exame, PA de 190/110 mmHg no braço direito e 120/80 mmHg no esquerdo, sopro diastólico em foco aórtico e pulsos femorais assimétricos.

Eletrocardiograma com taquicardia sinusal e sinais de hipertrofia ventricular esquerda.

Uma suspeita diagnóstica imediata foi feita e, em relação a essa condição suspeita, é correto afirmar que

- (A) anticoagulação com heparina pode ser usada empiricamente até a definição diagnóstica.
- (B) o diagnóstico diferencial inclui infarto agudo do miocárdio, embolia pulmonar e úlcera aórtica penetrante, devendo ser confirmado por angio tomografia (angio-TC) da aorta e seus ramos.
- (C) o controle da frequência cardíaca e da pressão arterial não fazem parte das prioridades na terapia inicial.
- (D) a ausência de alargamento do mediastino na radiografia de tórax exclui o diagnóstico.
- (E) o ecocardiograma transesofágico não deve ser realizado em pacientes instáveis pela baixa probabilidade de identificação diagnóstica.

58

Uma mulher de 39 anos procura atendimento devido a fadiga progressiva há 5 meses, associada à diminuição da memória, apatia e intolerância ao frio. Relata ainda ganho de peso leve, constipação intestinal e redução da motivação para atividades rotineiras. Nega uso de medicamentos, viagens recentes ou outras comorbidades.

Refere hemorragia pós-parto volumosa há 3 anos, com necessidade de transfusão sanguínea. Desde então, apresenta irregularidade menstrual, evoluindo para amenorreia completa há cerca de um ano.

Ao exame físico: pressão arterial de 94/60 mmHg, pulso de 55 bpm, pele seca, rarefação dos pelos pubianos e axilares, afinamento da porção lateral das sobrancelhas e tireoide pequena e indolor. O exame neurológico revela bradicinesia leve e hiporreflexia difusa.

Exames laboratoriais: hemoglobina de 7,3 g/dL, sódio sérico de 131 mEq/L, TSH baixo e T4 livre reduzido.

A ressonância magnética de encéfalo evidencia sela túrcica vazia.

Dos mecanismos a seguir, assinale o que explica melhor o quadro clínico dessa paciente.

- (A) Autoanticorpos contra a tireoperoxidase (anti-TPO).
- (B) Necrose isquêmica da hipófise anterior após hemorragia puerperal.
- (C) Aumento da globulina ligadora de tiroxina (TBG) induzido por estrogênio.
- (D) Deficiência dietética de iodo.
- (E) Uso inadvertido de hormônio tireoidiano exógeno.

59

Uma mulher de 29 anos procura a clínica pois sente, há meses, fadiga e dificuldade de concentração. Relata sangramentos menstruais intensos e nega diarreia, dor abdominal ou perda de sangue nas fezes. Não possui doenças prévias conhecidas e não faz uso de medicamentos. Trabalha em escritório e não segue dietas restritivas.

No exame físico, apresenta conjuntivas pálidas e língua de aspecto liso.

Os exames laboratoriais confirmam anemia microcítica com anisocitose.

É iniciada suplementação oral de ferro.

Uma semana depois, novos exames laboratoriais são realizados para monitorar a resposta ao tratamento.

Dos valores laboratoriais relacionados a seguir, assinale o que se espera que aumente primeiro nessa paciente após o início da terapia com suplementação oral de ferro.

- (A) Hematócrito.
- (B) Hemoglobina.
- (C) Contagem de reticulócitos.
- (D) Volume corpuscular médio (VCM).
- (E) Ferritina.

60

Um homem de 60 anos procura atendimento com queixa de constipação e episódios de distensão abdominal há cerca de quatro meses. Apesar do aumento da ingestão de água, as fezes permanecem ressecadas e em pequenas quantidades. Nega sangramento retal ou perda de peso. Relata saciedade precoce, com episódios de náuseas após as refeições.

Refere diabetes mellitus de longa duração, com queixas de disfunção erétil, formigamento e parestesias nos pés. Faz uso de metformina e insulina basal-bolus, e nega o uso de opioides ou medicamentos anticolinérgicos.

Nega viagens recentes ou uso de antibióticos. Tentou suplementos de fibras, mas eles pioram a distensão abdominal sem melhorar a frequência das evacuações. Nega dor localizada no quadrante inferior direito ou epigástrica. Não há fezes oleosas nem resíduo gorduroso nas evacuações.

O exame físico revela mucosas secas e abdome levemente distendido e timpânico, com ruídos hidroaéreos diminuídos, sem dor à palpação. Observa-se hipotensão ortostática sem taquicardia compensatória e redução da sensibilidade dolorosa em padrão de "bota" nos dois pés. O exame da tireoide é normal, e o toque retal não mostra alterações.

A endoscopia digestiva alta evidencia resíduos alimentares sem identificação de lesões grosseiras em esôfago, estômago e duodeno. Colonoscopia de rastreamento realizada no ano anterior: normal.

HbA1C: 8,5%. Creatinina: 1,0 mg/dL. Glicemia de jejum: 195 mg/dL.

O mecanismo mais provavelmente responsável pelos sintomas gastrointestinais deste paciente é a(o)

- (A) neuropatia autonômica diabética.
- (B) insuficiência pancreática exócrina.
- (C) má absorção de ácidos biliares.
- (D) deficiência de lactase.
- (E) supercrescimento bacteriano no intestino delgado.

61

Uma mulher de 31 anos, G4P0, comparece ao ambulatório para sua primeira consulta pré-natal com 11 semanas de gestação. Ela tem diagnóstico prévio de lúpus eritematoso sistêmico (LES) há 6 anos, controlado com hidroxiquina, e relata três abortos espontâneos no primeiro trimestre. Nega uso de outros medicamentos e não apresenta sintomas no momento.

O exame físico é normal, e seus sinais vitais estão dentro da normalidade.

Os exames laboratoriais revelam hemoglobina de 12,4 g/dL, plaquetas 240.000/mm³, creatinina 0,7 mg/dL, tempo de protrombina normal e tempo de tromboplastina parcial ativado (aPTT) discretamente prolongado.

Novos testes são solicitados para investigar a causa dos abortos recorrentes.

Com base nesses achados clínicos e laboratoriais, assinale a opção que indica o anticorpo mais provavelmente responsável pelas complicações obstétricas dessa paciente.

- (A) Anticorpo antimitocôndria.
- (B) Anticorpo anticitoplasma neutrofílico (ANCA).
- (C) Anticoagulante lúpico.
- (D) Anticorpo anti-músculo liso.
- (E) Fator reumatoide.

62

Jovem de 18 anos, previamente hígido, é admitido com quadro de poliúria, vômitos e dor abdominal há 5 dias, evoluindo com sonolência.

Ao exame, apresenta taquicardia, taquipneia, desidratação e está afebril.

Os exames laboratoriais mostram:

- Glicose: 610 mg/dL
- pH: 7,03
- Bicarbonato: 6 mEq/L
- Potássio sérico: 4,8 mEq/L
- EAS: cetonúria positiva

Foi iniciada terapia com hidratação venosa com soro fisiológico e infusão de insulina em bomba infusora.

Culturas e radiografia torácica sem sinais de infecção.

Com relação ao diagnóstico mais provável, é correto afirmar que

- (A) a hiperglicemia observada na cetoacidose diabética decorre predominantemente do aumento da captação periférica de glicose induzida pela insulina.
- (B) a presença de febre é achado característico e praticamente constante na cetoacidose diabética, não sendo necessário o rastreamento infeccioso quando presente.
- (C) a desidratação na cetoacidose diabética é mínima, pois a glicose elevada reduz a diurese osmótica.
- (D) a reposição de potássio deve ser adiada porque a terapia inicial da cetoacidose promove uma elevação dos níveis séricos de potássio.
- (E) a acidose metabólica da cetoacidose diabética é acompanhada de anion gap elevado devido à presença de β-hidroxiacetato no soro.

63

Um paciente com linfoma de Burkitt é internado para início de quimioterapia. Antes do tratamento, apresenta creatinina de 1,6 mg/dL, fosfato sérico de 4,2 mg/dL e ácido úrico de 9,5 mg/dL. É iniciada hidratação vigorosa e alopurinol profilático. Três dias após a infusão quimioterápica, o paciente evolui com fraqueza, náuseas e oligúria. O eletrocardiograma mostra ondas T apiculadas.

Com base no quadro descrito, assinale a opção que apresenta o padrão laboratorial típico da Síndrome de Lise Tumoral

- (A) Hipercalcemia, hiperuricemia, hiperfosfatemia e hipocalemia.
- (B) Hipocalcemia, hiperuricemia, hiperfosfatemia e hipercalcemia.
- (C) Hipocalcemia, hipouricemia, hipofosfatemia e hipocalemia.
- (D) Hipercalcemia, hipouricemia, hipofosfatemia e hipocalemia.
- (E) Hipocalcemia, hiperuricemia, hipofosfatemia e hipocalemia.

64

Com base nos mecanismos fisiopatológicos e nos achados clínico-laboratoriais da anemia hemolítica autoimune (AHA), analise as assertivas a seguir:

- I. A AHA pode ser primária (idiopática) ou secundária a doenças autoimunes, infecções, neoplasias linfoproliferativas ou uso de fármacos.
- II. O teste de Coombs direto positivo, a presença de reticulocitose, a elevação da bilirrubina indireta e do LDH, associadas à redução da haptoglobina, são achados laboratoriais típicos da anemia hemolítica autoimune (AHA).
- III. A AHA mediada por anticorpos quentes decorre da ação de autoanticorpos da classe IgM, que se ligam à superfície das hemácias e promovem hemólise intravascular.
- IV. O tratamento inicial da AHA mediada por anticorpos quentes baseia-se principalmente em suporte transfusional nos pacientes sintomáticos.

As afirmativas são, respectivamente,

- (A) V – F – V – V.
- (B) F – V – F – F.
- (C) F – F – V – V.
- (D) V – V – F – F.
- (E) F – F – F – F.

65

Homem de 45 anos apresenta fadiga progressiva, perda ponderal, anorexia e hiperpigmentação difusa da pele. Ao exame, PA 90x60 mmHg, glicemia de jejum de 60 mg/dL, sódio sérico 129 mEq/L e potássio 5,9 mEq/L. O cortisol basal é de 3 µg/dL. (VR: 10 a 20 µg/dL)

A seguinte alteração laboratorial é mais compatível com o diagnóstico:

- (A) aumento de ACTH plasmático e resposta normal ao teste da cortrosina.
- (B) redução de ACTH plasmático e aumento de cortisol após estímulo.
- (C) aumento de ACTH plasmático e ausência de resposta ao teste da cortrosina.
- (D) redução de ACTH e hipernatremia.
- (E) ACTH normal e hipercalcemia.

66

Homem de 26 anos, previamente hígido, procura atendimento por edema em membros inferiores, oligúria e elevação da pressão arterial (150×95 mmHg) há 5 dias. Refere episódio concomitante de dor de garganta, febre baixa e mialgia, evoluindo com púrpura palpável dolorosa nas pernas e poliartralgia em joelhos e tornozelos.

Relata ainda que, em exames anteriores, havia sido detectada hematúria em EAS de rotina, sem diagnóstico definitivo.

Os exames laboratoriais atuais revelam: creatinina 2,0 mg/dL, ureia 65 mg/dL. EAS com hematúria e proteinúria. Complemento sérico (C3 e C4) normais.

Entre os achados laboratoriais abaixo, assinale o que indica o acometimento do compartimento glomerular no caso descrito.

- (A) Hematúria com hemácias isomórficas no sedimento urinário.
- (B) Proteinúria inferior a 500 mg/24h e ausência de cilindros.
- (C) Presença de cilindros hialinos sem distúrbio eritrocitário.
- (D) Sedimentoscopia com distúrbio eritrocitário.
- (E) Urinocultura negativa.

67

Homem de 22 anos, previamente hígido, relata episódios recorrentes de dispneia, tosse seca noturna e “chiado”, há cerca de 3 meses. Os sintomas ocorrem de forma episódica, com piora após infecções de vias aéreas superiores e melhora espontânea ou com uso de broncodilatadores.

Há 3 semanas procurou o pronto atendimento por crise semelhante, com melhora significativa após nebulização com beta-2 agonista de curta duração.

No exame atual, está assintomático e sem ruídos adventícios à ausculta pulmonar.

Com base nas informações clínicas descritas, o padrão espirométrico mais compatível com o diagnóstico de asma brônquica é:

- (A) VEF₁/CVF reduzida e prova broncodilatadora sem alterações significativas no VEF₁.
- (B) VEF₁/CVF reduzida e prova broncodilatadora com aumento de 40 mL no VEF₁.
- (C) VEF₁/CVF normal, sem necessidade de prova broncodilatadora.
- (D) VEF₁/CVF normal e VEF₁ pós-broncodilatador com aumento de 80 mL.
- (E) VEF₁/CVF reduzida e prova broncodilatadora com aumento de 200 mL no VEF₁.

68

Homem de 34 anos, previamente hígido, relata tosse seca e dispneia progressiva há cerca de dois meses, acompanhadas de febre vespertina e sudorese noturna. Ao exame físico, observa-se macicez à percussão e ausência de murmúrio vesicular nos terços médio e inferior do hemitórax direito.

Radiografia de tórax mostra derrame pleural à direita.

Na propedêutica inicial, o escarro induzido foi negativo para BAAR e *GeneXpert MTB/RIF*.

Ultrassonografia torácica confirmou o derrame, e a toracocentese revelou líquido pleural exsudativo, com predomínio mononuclear, citologia oncológica negativa e pesquisa etiológica inconclusiva.

A biópsia pleural e a cultura do material confirmaram o diagnóstico de tuberculose pleural.

Com base nesse diagnóstico, assinale a descrição a seguir que corresponde ao padrão histopatológico característico da tuberculose pleural.

- (A) Proliferação glandular de células cúbicas com formações papilíferas e presença de mucina intracitoplasmática.
- (B) Infiltrado difuso de linfócitos e células grandes com nucléolos proeminentes e áreas de necrose focal.
- (C) Acúmulo denso de neutrófilos com destruição tecidual extensa e depósito de fibrina.
- (D) Granulomas formados por agregados de células epitelioides e células gigantes multinucleadas tipo Langhans, com necrose caseosa central.
- (E) Proliferação de células mesoteliais atípicas em arranjos tubulopapilares com corpos psamomatosos.

69

Homem de 57 anos procura o ambulatório por mialgia iniciada há 10 dias. Relata dor contínua em ambas as coxas e ombros. Nega trauma, infecção recente ou mudanças em sua rotina de exercícios. Nega febre, perda ponderal, artralgia, disfgia ou alterações cutâneas. Nega etilismo ou uso de drogas ilícitas.

História patológica pregressa: hipertensão arterial, diabetes e dislipidemia. Faz uso de losartana, pioglitazona, ácido acetilsalicílico e, há 2 semanas, iniciou sinvastatina após revisão de seu lipidograma.

Ao exame físico, apresenta dor à palpação dos músculos proximais, sem edema, calor ou eritema.

O exame neurológico é normal. Exames laboratoriais mostram aumento da creatina quinase (CK), com função renal e eletrólitos normais.

O mecanismo de ação do fármaco responsável pelos sintomas descritos é a

- (A) ligação aos ácidos biliares no intestino.
- (B) ativação do receptor PPAR- γ , modulando a expressão de genes relacionados à sensibilidade à insulina.
- (C) ativação do receptor PPAR- α , aumentando a oxidação de ácidos graxos e reduzindo a síntese hepática de triglicerídeos.
- (D) inibição da HMG-CoA redutase.
- (E) redução da gliconeogênese hepática e aumento da captação periférica de glicose por ativação da AMPK.

70

Homem de 35 anos procura o pronto-socorro com piora progressiva da dispneia, tosse seca e febre baixa há 10 dias. Tem antecedente de uso de drogas injetáveis e infecção pelo HIV conhecida há 6 anos, com tratamento irregular. Sem alergias conhecidas.

Ao exame físico, encontra-se afebril, porém taquipneico (FR = 30 irpm) e com saturação de oxigênio de 93% em ar ambiente. À ausculta pulmonar, ouvem-se crepitações bilaterais discretas.

A radiografia de tórax mostra infiltrado intersticial difuso. A tomografia computadorizada de tórax evidencia opacidades em “vidro fosco” difusas e bilaterais, sem nódulos centrolobulares, focos de consolidação, derrame pleural ou adenomegalias.

O hemograma revela linfopenia, e o último CD4 registrado foi de 82/mm³. Escarro induzido foi insuficiente e hemoculturas encontram-se em andamento.

O diagnóstico mais provável e o tratamento de escolha são

- (A) tuberculose pulmonar; Rifampicina, Isoniazida, Pirazinamida e Etambutol.
- (B) histoplasmose disseminada; Anfotericina B.
- (C) pneumocistose; Sulfametoxazol-Trimetoprima
- (D) aspergilose broncopulmonar alérgica; Prednisona e Voriconazol.
- (E) pneumonia criptogênica em organização; Prednisona.

71

Um homem de 38 anos dá entrada na emergência com quadro súbito iniciado durante o almoço em um restaurante de frutos do mar.

Na admissão, encontrava-se sonolento, com pressão arterial de 70x40 mmHg, frequência cardíaca de 125 bpm, frequência respiratória de 36 irpm e SpO₂ de 86% em ar ambiente.

O exame físico mostrava rubor generalizado, edema periorbitário e sibilância difusa bilateral. Não havia sinais de trauma ou atividade convulsiva. As extremidades estavam frias, e o paciente não apresentou melhora com as medidas de suporte iniciais.

Diante da principal hipótese diagnóstica, assinale a medida mais importante.

- (A) Nebulização com salbutamol.
- (B) Terapia anti-histamínica.
- (C) Corticosteroides sistêmicos.
- (D) Administração intramuscular de epinefrina.
- (E) Triagem toxicológica.

72

Homem de 70 anos é internado com dispneia progressiva, ortopneia e edema de membros inferiores há 2 semanas. Antecedentes de hipertensão arterial, doença arterial coronariana e insuficiência cardíaca de fração de ejeção reduzida.

Ao exame: temperatura 36,6°C, pressão arterial 130/70 mmHg, frequência cardíaca 94 bpm e frequência respiratória 24 irpm. Presença de turgência jugular, ritmo de galope com terceira bulha (B3) e crepitações bilaterais nos campos pulmonares. Edema em membros inferiores (++)/4+).

Radiografia de tórax evidencia congestão pulmonar.

É iniciado tratamento com diurético intravenoso que inibe o cotransportador Na⁺-K⁺-2Cl⁻ no ramo ascendente espesso da alça de Henle.

O fármaco utilizado pode causar o seguinte efeito adverso

- (A) ginecomastia.
- (B) hipercalcemia.
- (C) acidose metabólica.
- (D) hipercalemia.
- (E) ototoxicidade.

73

Uma mulher de 35 anos procura o pronto-socorro devido a dispnéia súbita, iniciada horas antes, enquanto fazia compras no supermercado do seu bairro. Refere sensação de dor na região lateral do tórax direito quando inspira profundamente, tosse seca e ausência de dor à palpação direta do local. Nega febre ou doenças pulmonares prévias. Há 3 meses teve o diagnóstico de carcinoma de colo de útero, em acompanhamento com equipe de Oncologia. Tabagista com carga de 15 maços/ano.

Ao exame físico apresenta-se afebril, normotensa, FC 108bpm, FR: 30 irpm, SpO₂: 91% em ar ambiente, ansiosa, normocorada. Ausculta cardíaca sem sopros ou bulhas acessórias, campos pulmonares limpos. Dor à palpação de panturrilha direita, sem edemas.

Eletrocardiograma (ECG) com taquicardia sinusal e radiografia de tórax sem alterações.

Gasometria arterial: Alcalose respiratória e paO₂ 62mmHg.

Angiotomografia pulmonar: falha de enchimento em ramos da artéria pulmonar direita sugestivo de embolia pulmonar.

Com base nos achados descritos, assinale a opção abaixo que melhor descreve a anormalidade fisiológica presente na região pulmonar afetada.

- (A) Hipoventilação alveolar.
- (B) Diminuição do espaço morto.
- (C) Redução da relação ventilação/perfusão.
- (D) Aumento da relação ventilação/perfusão.
- (E) *Shunt* pulmonar direita-esquerda.

74

Mulher de 24 anos, previamente hígida, iniciou há dois meses investigação por febre baixa, perda ponderal, *rash* malar e úlceras orais recorrentes. Nas últimas três semanas, evoluiu com edema de membros inferiores, redução do débito urinário, elevação dos níveis pressóricos e dispneia aos esforços.

Ao exame físico: PA 150×90 mmHg, FC 90 bpm, FR 24 irpm, com estertores crepitantes bibasais. Radiografia de tórax evidenciou sinais de congestão pulmonar.

Exames laboratoriais revelaram: creatinina 2,6 mg/dL, ureia 80 mg/dL, VHS elevada, proteína C reativa normal, FAN reagente (1:640) com padrão nuclear homogêneo, consumo de C3 e C4, albumina sérica 3,0 g/dL, hematúria e proteinúria de 3,8 g/24h.

A biópsia renal demonstrou glomerulonefrite proliferativa difusa (classe IV) com imunofluorescência positiva em padrão granular difuso (“full house”) para IgG, IgA, IgM, C3 e C1q.

Assinale o autoanticorpo que, quando presente em altos títulos, está mais fortemente associado à atividade da doença no lúpus eritematoso sistêmico, especialmente à nefrite lúpica.

- (A) Anti-Sm.
- (B) Anti-DNAs.
- (C) Anti-histona.
- (D) Anti-RNP.
- (E) Anti-centrômero.

75

Mulher de 50 anos é trazida à clínica por sua filha devido à fadiga progressiva e perda de peso não intencional de 6 kg nos últimos 4 meses. Nesse período, passou a apresentar dispneia aos médios esforços, associada a tosse seca ocasional.

Nega febre, sudorese noturna ou hemoptise.

É hipertensa, nega tabagismo, viúva, aposentada (professora de inglês) e sem exposições ocupacionais ou contato com animais domésticos. Faz uso de losartana e clortalidona.

Ao exame físico, encontra-se emagrecida, levemente hipocorada, alerta e lúcida. Sinais vitais dentro da normalidade. À ausculta respiratória, murmúrio vesicular reduzido no terço inferior do hemitórax direito. Sem linfonodomegalias ou visceromegalias.

Exames complementares:

Radiografia de tórax: hipotransparência de 3,5 cm de diâmetro no lobo inferior direito.

Tomografia computadorizada de tórax: massa de densidade de partes moles, contornos irregulares, localizada no parênquima pulmonar adjacente à pleura direita, com retração pleural e sem derrame pleural ou linfonodomegalias. Achado compatível com neoplasia primária de pulmão.

Biópsia pulmonar guiada por TC: células malignas formadoras de glândulas com produção de mucina.

Esse quadro é sugestivo de

- (A) adenocarcinoma.
- (B) carcinoma de grandes células.
- (C) mesotelioma.
- (D) carcinoma de pequenas células.
- (E) carcinoma escamoso.

76

Homem de 60 anos, tabagista e etilista, procura atendimento por icterícia progressiva há cerca de dois meses, acompanhada de colúria, fezes acólicas, prurido e dor leve em região epigástrica. Refere perda ponderal de aproximadamente 8 kg nesse período.

Ao exame físico, observa-se icterícia 3+/4+ e, ao exame abdominal, vesícula biliar palpável e indolor, sem outras alterações relevantes.

Assinale a opção que apresenta o nome do sinal semiológico descrito e qual a principal hipótese diagnóstica associada.

- (A) Sinal de Murphy — colecistite aguda.
- (B) Sinal de Courvoisier — neoplasia da cabeça do pâncreas.
- (C) Sinal de Blumberg — colelitíase complicada.
- (D) Sinal de Cullen — pancreatite hemorrágica.
- (E) Sinal de Troisier — carcinoma gástrico metastático.

77

Homem de 28 anos, sem comorbidades, apresenta tosse seca há 10 dias, febre baixa, cefaleia e mialgia. Nega dispneia.

Exame físico com sinais vitais estáveis, exame cardiopulmonar sem alterações, restante dentro da normalidade.

Laboratório com contagem de leucócitos normais, discreta elevação da PCR.

Radiografia de tórax evidencia infiltrado intersticial difuso, sem consolidação.

O painel respiratório por PCR detecta *Mycoplasma pneumoniae*, e a sorologia IgM específica é positiva.

Com base nas características da infecção por *Mycoplasma pneumoniae*, analise as afirmativas a seguir:

- I. *Mycoplasma pneumoniae* é um microrganismo atípico, desprovido de parede celular, o que explica a inatividade dos antibióticos β -lactâmicos, cujo alvo terapêutico é a síntese da parede bacteriana.
- II. O *Mycoplasma pneumoniae* apresenta crescimento rápido em meios convencionais de cultura, permitindo diagnóstico bacteriológico de rotina em até 48 horas.
- III. Dentre as manifestações extrapulmonares possíveis da infecção por *Mycoplasma pneumoniae*, destacam-se a anemia hemolítica autoimune mediada por anticorpos frios e a síndrome de Stevens-Johnson.
- IV. O tratamento pode incluir macrolídeos (como azitromicina) ou fluoroquinolonas respiratórias (como levofloxacino), fármacos com boa penetração intracelular e atividade contra agentes atípicos.

Estão corretas as afirmativas

- (A) I, III e IV, apenas.
- (B) I e IV, apenas.
- (C) II e III, apenas.
- (D) I, II e III, apenas.
- (E) I, II, III e IV.

78

Mulher de 46 anos procura atendimento por fadiga há cerca de 2 a 3 meses. Relata olhos secos, com sensação de prurido e irritação ocular, além de dificuldade para engolir alimentos secos devido à secura bucal persistente. Nega regurgitação nasal de alimentos, disfagia de transferência ou de condução. Descreve episódios recorrentes de aumento de volume parotídeo bilateral, com dor leve e consistência elástica, sem sinais inflamatórios ou febre, que regredem espontaneamente após alguns dias.

Ao exame físico, encontra-se em bom estado geral, com pressão arterial de 118/72 mmHg, ausculta cardíaca e pulmonar normais, mucosas orais ressecadas e glândulas parótidas discretamente aumentadas, móveis e indolores. Abdome plano, sem visceromegalias nem linfonodomegalias palpáveis. Exame osteoarticular: sem alterações.

Radiografia de tórax: sem alargamento mediastinal ou alterações parenquimatosas.

Ultrassonografia de rins e vias urinárias: sem anormalidades.

Hemograma: hemoglobina 13 g/dL; VCM 85 fL; leucócitos $5.200/\text{mm}^3$ (diferencial normal); plaquetas $250.000/\text{mm}^3$.

Sorologias virais para hepatites B e C e HIV: negativas.

Autoanticorpos: FAN (padrão nuclear pontilhado fino, 1:320), anti-SSA/Ro positivo, fator reumatoide discretamente elevado (40 UI/mL; VR <20), anti-CCP negativo, anti-DNA de dupla hélice, anti-Sm e antifosfolípídeos negativos. Complemento sérico, IgG e subtipos: dentro da normalidade. Hepatograma e eletroforese de proteínas: normais.

Biópsia de glândula salivar labial: mostra sialadenite linfocítica focal, com infiltrado linfocitário periductal denso, contendo ao menos um foco (agrupamento de ≥ 50 linfócitos) por 4 mm^2 de tecido glandular, associado a destruição parcial dos ácinos e preservação de ductos maiores e vasos.

Exames laboratoriais recentes mostram acidose metabólica (pH sérico 7,29; bicarbonato 14 mEq/L), com ânion gap normal (10) e hipocalcemia (3,0 mEq/L).

A urina é alcalina, sem hematúria.

A proteinúria é de 400 mg/24h, com creatinina sérica de 1,0 mg/dL, cálcio e CPK normais.

Com base no quadro clínico e nos achados laboratoriais, assinale a opção que apresenta o diagnóstico mais provável e a manifestação associada.

- (A) Sarcoidose – Nefrolitíase.
- (B) Doença relacionada à IgG4 – Hidronefrose bilateral.
- (C) Artrite Reumatóide – Crioglobulinemia mista.
- (D) Lúpus eritematoso sistêmico – Nefrite lúpica classe IV.
- (E) Síndrome de Sjögren – Acidose tubular renal distal (Tipo I).

79

Homem de 48 anos, internado em unidade de terapia intensiva após cirurgia oncológica extensa, apresenta sinais inflamatórios no sítio do cateter venoso central em veia jugular interna direita, com hiperemia, calor e drenagem de secreção purulenta local. Evolui com febre e hemoculturas positivas para *Staphylococcus aureus*.

Sobre a infecção de corrente sanguínea por esse agente, analise as assertivas a seguir:

- I. A persistência de hemoculturas positivas após 48 a 96 horas do início da terapia antimicrobiana adequada e da remoção do foco suspeito é um dos principais critérios para definição de bacteremia complicada por *S. aureus*.
- II. A ausência de defervescência em até 72 horas após o início do antibiótico apropriado configura critério de complicação infecciosa e deve motivar investigação de focos metastáticos de infecção.
- III. Na suspeita de focos infecciosos secundários, como endocardite, espondilodiscite, abscesso esplênico, osteomielite, embolização séptica pulmonar ou infecção de próteses, dentre outros, deve-se proceder à investigação detalhada com os exames complementares apropriados, como ecocardiograma transesofágico, tomografia contrastada ou outros métodos de imagem direcionados conforme a suspeita clínica.
- IV. O tempo de tratamento é fixo, geralmente de duas semanas, independente da remoção do foco infeccioso ou da presença de critérios de infecção complicada.

Estão corretas as assertivas

- (A) I e II, apenas.
- (B) I e III, apenas.
- (C) I, II e III, apenas.
- (D) II, III e IV, apenas.
- (E) I, II, III e IV.

80

Mulher de 48 anos procura atendimento por cansaço progressivo aos esforços há cerca de 1 ano. Nega dor abdominal, diarreia crônica ou alterações dos hábitos intestinais. Comorbidade conhecida: vitiligo.

Ao exame físico, apresenta mucosas descoradas, sem outras alterações.

Exames laboratoriais:

- Hemoglobina: 9,5 g/dL
- VCM: 114 fL
- Leucócitos e plaquetas: normais
- Reticulócitos corrigidos: <1%
- Teste de Coombs direto: negativo
- Cinética do ferro: normal
- LDH: 360 U/L (VR até 240 U/L)
- Bilirrubina total: 1,8 mg/dL (Direta 0,6 / Indireta 1,2)
- Albumina: 4,3 g/dL (VR 3,5–5,0)
- Globulina: 2,9 g/dL (VR 2,5–3,5)
- Ácido fólico: normal
- Homocisteína: 22 µmol/L (VR até 15 µmol/L)
- Vitamina B12: 80 pg/mL (VR >200 pg/mL)
- 25-OH-Vitamina D: 40 ng/mL (VR >30 ng/mL)
- Sangue periférico: neutrófilos hipersegmentados
- Pesquisa de sangue oculto nas fezes: negativa
- EAF e EPF: sem alterações
- Colonoscopia (1 ano antes): normal
- Endoscopia digestiva alta:
 - Exame macroscópico: aspecto de gastrite atrófica de corpo e fundo gástrico. Antro gástrico e duodeno: sem alterações
 - Exame microscópico: Gastrite atrófica de corpo e fundo gástrico, sem displasia. Antro gástrico e duodeno sem alterações. Pesquisa de *Helicobacter pylori*: negativa.

A causa mais provável da deficiência vitamínica apresentada e o exame que deve ser solicitado para confirmação diagnóstica são, respectivamente,

- (A) Pancreatite crônica; teste da elastase pancreática fecal.
- (B) Síndrome carcinoide; dosagem urinária de ácido 5-hidroxi-indolacético (5-HIAA).
- (C) Anemia perniciosa; dosagem de anticorpos anti-células parietais e anti-fator intrínseco.
- (D) Doença celíaca; dosagem sérica de IgA anti-transglutaminase.
- (E) Enteropatia perdedora de proteínas; dosagem de alfa-1-antitripsina fecal.

Realização

