



PODER LEGISLATIVO  
ASSEMBLEIA LEGISLATIVA DO  
ESTADO DO AMAZONAS

# ASSEMBLEIA LEGISLATIVA DO ESTADO DO AMAZONAS

## EDITAL Nº 1/2025

### PROVA OBJETIVA – MANHÃ

### ANALISTA LEGISLATIVO - MÉDICO - UROLOGISTA

### NÍVEL SUPERIOR TIPO 1 – BRANCA



#### SUA PROVA

- Além deste caderno contendo **80 (oitenta)** questões objetivas, você receberá do fiscal de prova o cartão de respostas.
- As questões objetivas têm **5 (cinco)** opções de resposta (A, B, C, D e E) e somente uma delas está correta;



#### TEMPO

- Você dispõe de **4 (quatro) horas** para a realização da prova, já incluído o tempo para a marcação do cartão de respostas;
- **2 (duas) horas** após o início da prova, é possível retirar-se da sala, sem levar o caderno de questões;
- A partir dos **30 (trinta) minutos** anteriores ao término da prova é possível **retirar-se da sala levando o caderno de questões**.



#### NÃO SERÁ PERMITIDO

- Qualquer tipo de comunicação entre os candidatos durante a aplicação da prova;
- Anotar informações relativas às respostas em qualquer outro meio que não seja o caderno de questões;
- Levantar da cadeira sem autorização do fiscal de sala;
- Usar o sanitário ao término da prova, após deixar a sala.



#### INFORMAÇÕES GERAIS

- Verifique se seu caderno de questões está completo, sem repetição de questões ou falhas. Caso contrário, **notifique imediatamente o fiscal da sala**, para que sejam tomadas as devidas providências;
- Confira seus dados pessoais, especialmente nome, número de inscrição e documento de identidade e leia atentamente as instruções para preencher o cartão de respostas e a folha de textos definitivos;
- Para o preenchimento do cartão de respostas e da folha de textos definitivos, use somente caneta esferográfica, fabricada em material transparente, com tinta preta ou azul;
- Assine seu nome apenas no(s) espaço(s) reservado(s) no cartão de respostas e na folha de textos definitivos;
- Confira seu cargo, cor e tipo do caderno de questões. Caso tenha recebido caderno de cargo ou cor ou tipo **diferente** do impresso em seu cartão de respostas e em sua folha de textos definitivos, o fiscal deve ser **obrigatoriamente** informado para o devido registro na ata da sala;
- Reserve tempo suficiente para o preenchimento do seu cartão de respostas e da sua folha de textos definitivos. O preenchimento é de sua responsabilidade e **não será permitida a troca do cartão de respostas e da folha de textos definitivos em caso de erro cometido pelo candidato**;
- Para fins de avaliação, serão levadas em consideração apenas as marcações realizadas no cartão de respostas e na folha de textos definitivos;
- A FGV coletará as impressões digitais dos candidatos na lista de presença;
- Os candidatos serão submetidos ao sistema de detecção de metais quando do ingresso e da saída de sanitários durante a realização das provas.
- **Boa Prova!**

## Conhecimentos Básicos

### Língua Portuguesa

1

Uma marca estrutural de um texto é a presença do paralelismo sintático, ou seja, da repetição de uma mesma construção.

Assinale a opção que documenta essa estrutura.

- (A) Há flores em todas as estações, assim como loucuras em todas as idades. (Jouy)
- (B) Eu sou homem na natureza antes de ser da sociedade. (Marquês de Sade)
- (C) Considerai como crescem os lírios do campo; eles não trabalham nem fiam. (Mateus 6, 28)
- (D) Pois a arte pode errar, mas a natureza não falha. (John Dryden)
- (E) Não está provado que a pulga, que vive no camundongo, tema o gato. (Henri Michaux)

2

Um tipo de figura de retórica muito conhecido é a prosopopeia, na qual se atribuem qualidades e características humanas a seres irracionais ou inanimados.

Das seguintes frases retiradas de obras de Machado de Assis, identifique a que exemplifica uma prosopopeia.

- (A) “Tudo neve; chegava a gelar-nos um sol de neve.” (*Memórias Póstumas de Brás Cubas*)
- (B) “Foi uma cena de delírio; o cachorro pagava as carícias de Rubião, latindo, pulando, beijando-lhe as mãos”. (*Quincas Borba*)
- (C) “Ninguém o viu em todo esse tempo nos lugares onde ele era mais assíduo. Foram seis dias, não digo de reclusão, mas de completa solidão.” (*A Mão e a Luva*)
- (D) “Não estava magra; estava transparente.” (*Memórias Póstumas de Brás Cubas*)
- (E) “Eu não sou propriamente um autor defunto, mas um defunto autor.” (*Memórias Póstumas de Brás Cubas*)

3

Leia com atenção o texto a seguir, retirado do romance lusitano *O Barão de Lavos*.

“Naquela noite de março, desabrida e húmida, uma grande animação fervilhava alacrememente ao fundo da Rua do Salitre. Era em 1867. Frente a frente, as Variedades e o Circo Price alinhavam os seus bicos de gás festeiros, a que as vergastadas do noroeste impunham um tremelilhar inquieto. Quinta feira — noite de cabriolas com sobrescrito à fina sociedade. Enchente certa no Circo. De cada lado do portal da entrada, um semicírculo compacto de gente se agitava, tendo por centro cada um seu postigo de bilheteiro, e ambos por igual colados, premidos sofregamente contra a parede verdoenga do barracão, e arredondando pela rua fora, numa irregularidade gritada e confusa, a toda a largura do macadame.”

Sobre a sua tipologia textual, assinale a afirmativa correta.

- (A) Trata-se de um texto narrativo, que mostra as ações de uma noite de enchente num circo.
- (B) Mostra um texto de tipo informativo sobre uma sequência de acontecimentos ocorridos numa noite de março.
- (C) Exemplifica um texto publicitário, divulgando as atividades de uma empresa circense.
- (D) Apresenta um texto descritivo, tendo por foco o cenário de uma noite agitada em função da presença de um circo.
- (E) Compõe-se de frases que, indiretamente, recomendam ao leitor a ida ao circo, exemplificando um texto injuntivo.

4

Observe o texto a seguir.

“Hoje é fácil iludir-mos, crendo ver nas revoluções e lutas do ocidente da Península no decurso dos séculos VIII a XII a anarquia feudal, confundindo esta com a anarquia aristocrática. Não era a hierarquia constituindo uma espécie de famílias militares, de clãs ou tribos artificiais, cujos membros estavam ligados por mútuos direitos e deveres, determinados por um certo modo de fruição de domínio territorial, em que se achava incorporada a soberania com exclusão do poder público. Em vez disto, era o individualismo rebelando-se contra esse poder, contra a unidade, contra o direito. Quando as mãos que retinham o cetro eram frouxas ou inabilmente violentas, as perturbações tornavam-se não só possíveis, mas, até, fáceis. A febre da anarquia podia ser ardente: o que não havia era a anarquia crônica, a anarquia organizada.” (Alexandre Herculano, *O Bobo*)

Assinale a opção que mostra uma informação correta sobre aspectos da coesão nele realizada.

- (A) O pronome demonstrativo “esta” se refere a “anarquia aristocrática”, em exemplo de catáfora.
- (B) O pronome relativo “cujos” tem como referente de coesão o substantivo “membros”.
- (C) O adjetivo “determinados” tem como referente os substantivos “direitos e deveres”.
- (D) O demonstrativo “disto” se refere ao termo “individualismo”, citado a seguir.
- (E) O demonstrativo “esse” se refere a “soberania”.

5

Todas as opções a seguir enumeram, respectivamente, um tema textual e uma frase pertinente a ele; todas da autoria de Machado de Assis.

Assinale a opção em que a relação tema/frase está **inadequada**.

- (A) Religião – Jesus disse: não se colhem figos dos abrolhos”. (*Helena*)
- (B) Aparências – “As coisas boas são belas por si mesmas; por isso é comum vermos um rosto feio abrigando um elevado espírito.” (*Contos*)
- (C) Amizade – “Quem não tem dinheiro não tem amigos.” (*Crônicas*)
- (D) Ambientalismo – “Cumprir vencer o caminho a todo o custo; no fim há sempre uma tenda para descansar, e uma relva para dormir”. (*Crônicas*)
- (E) Catolicismo – “Quem esperará que a Igreja reconheça nenhum outro matrimônio, além do católico? (*A Semana*)

6

Observe o texto abaixo, retirado do livro “Composições Infantis”, da autoria de Millôr Fernandes.

“O leão é um animal que há muito tempo não vai ao barbeiro. Senão teria cortado o cabelo e ficaria muito igual à mulher dele. O leão tem a cabeça muito grande que é para não poder fugir da jaula. Agora na jaula quem põe ele lá é o guarda e aí está por que é o rei dos animais. O leão dizem que é feroz, mas deve ser quando a gente não está olhando porque quando a gente está olhando ele fica o tempo todo dormindo e não há jeito de enferocizá-lo e quem fica furioso com isso é o guarda. O leão também papai gosta muito de jogar nele, mas isso só quando sonha com elefante. E aí é que dá cobra.”

A observação correta sobre esse segmento textual

- (A) a linguagem empregada no texto mostra um desprezo geral pela gramática da língua, causando incompreensão.
- (B) a descrição do leão é prejudicada pela limitação de conhecimento do observador.
- (C) a descrição feita do leão concentra seu interesse no aspecto físico do animal.
- (D) o final do texto marca traços de infantilidade em função da falta de coerência.
- (E) o texto traz, indiretamente, um protesto contra o jogo do bicho, por sua ilegalidade.

7

Assinale a opção que apresenta uma oração reduzida de infinitivo, com valor concessivo

- (A) Nos outros times, sem sairmos do futebol brasileiro, os técnicos são mais disc retos.
- (B) Por desconhecerem os endereços, não enviam correspondência.
- (C) Agradava-me conversar com o cronista no almoço.
- (D) Vou sair já daqui para fazer as compras.
- (E) O deputado queria a chefia sem ser especialista em Economia.

8

No trecho “daí os pedidos com que nos vemos assaltados os médicos” há uma particularidade de concordância, que é

- (A) a silepse de número.
- (B) a silepse de pessoa.
- (C) a silepse de número e pessoa.
- (D) a concordância por atração.
- (E) a silepse de gênero.

9

Marque a opção em que se errou no emprego de palavras homônimas ou parônimas, sublinhadas nas frases, retiradas do romance *O Mulato*, de Aluísio Azevedo.

- (A) “Raimundo aproximou-se do cadáver e, por mera curiosidade descobriu-lhe o rosto — estava lívido, com os raros dentes à mostra, os olhos mal fechados, mostrando um branco baço, cor de sebo; / “...com uma dorzinha de vergonha assistiam-lhe considerações mais favoráveis ao primo; chegava até a doer-se de haver feito um juízo tão mau do pobre rapaz.”
- (B) “Pois olha: se tivesse de assistir ao teu casamento com um cabra, juro-te, por esta luz que está nos alumando, que te preferia uma boa morte, minha neta! porque serias a primeira que na família sujava o sangue! “ / “Ele quer saber o porquê, e eu dou-lhe a razão com franqueza! Pois bem! Vejam! este homem deixa de fazer uma viagem, que, para me iludir, fingiu que ia fazer, e, depois de andar por aí a esconder-se de todos, falta à sua palavra de honra, e...”
- (C) “Falou do Cais da Sagração, “também não estava concluído”, dos Quartéis, “iam entrar em concerto”, na igreja de Santo Antônio, “nunca chegaram a terminá-la, mas se o conseguissem, seria um belo templo!” / “Os anuns passavam de uma para outra árvore, cortando o silêncio da tarde, com os seus gemidos prolongados e agudíssimos; do fundo tenebroso da floresta vinham de espaço a espaço o gargalhar das raposas e os gritos sensuais dos macacos e saguis. Era já o concerto da noite.”
- (D) “— Qual! apressou-se o fazendeiro a responder. Não estão acostumadas com pessoas de fora...” / “Tratava uma enorme unha no dedo mínimo, com a qual costumava pentear o bigode, feito de longos fios, tingidos e lisos, que lhe velavam a boca.”
- (E) “A um canto da varanda resmungava a criada, cozendo trapos.” / “A criadagem de Manuel e Maria Bárbara, contava, além de Brígida e Benedito, de uma cafuza já idosa, chamada Mônica, que amamentara Ana Rosa e lavava a roupa da casa, e mais de uma preta só para engomar, e outra só para coser quitutes.”

10

Tendo em vista que as palavras a seguir aparecem, propositalmente, sem acento gráfico, assinale o conjunto desses vocábulos que apresenta a mesma classificação quanto à sílaba tônica.

- (A) interim / decada / rubrica / alcoolatra
- (B) gratuito / decano / prototipo / crisantemo
- (C) exodo / alcool / epiteto / maquinaria
- (D) novel / sutil / ruim / refem
- (E) alibi / aziago / avaro / climax.

11

Numa redação de concurso público, um candidato escreveu o seguinte fragmento textual:

“De fato, a televisão é um passatempo prejudicial, pois, além de propiciar distração às pessoas, reduz-lhes o tempo que poderia ser dedicado à família.”

Nesse caso, o erro detectado é

- (A) a ausência de paralelismo sintático.
- (B) a ambiguidade de termos.
- (C) a incoerência no emprego do conectivo.
- (D) o erro de regência verbal.
- (E) a falta de concisão.

**12**

Entre as seguintes frases, retiradas de obras de Machado de Assis, assinale aquela que não representa um exemplo de pleonasmismo semântico.

- (A) “Marcela juntava as joias todas dentro de uma caixinha de ferro, cuja chave ninguém nunca jamais soube onde ficava;” (*Memórias Póstumas de Brás Cubas*)
- (B) “Os homens, esses ou não sentem ou abafam o que sentem.” (*Ressurreição*)
- (C) “Então resolvia embarcar imediatamente para cortar a minha vida em duas metades.” (*Memórias Póstumas de Brás Cubas*)
- (D) “Casos de estudo, incidentes de nada, um livro, um mote, toda a velha papelada saiu cá fora, e rimos juntos.” (*Dom Casmurro*)
- (E) “Se alguma vez o reconheceste, não foi ontem; ontem cedeste a um mau preconceito contra as madrastas. (*Iaiá Garcia*)

**13**

Entre as frases abaixo, retiradas do livro *O Mulato*, de Aluísio Azevedo, aquela que mostra a expressão “é que” com valor sintático, ou seja, não tendo valor de ênfase, é a seguinte:

- (A) “— Ah!... volveu terrível o Freitas, é que ela hoje é outra coisa!... Hoje não se compara! — há muito mais luxo, mas muito!”
- (B) “— O que lhe posso afiançar, doutor, é que não há criança que, nessa tarde, não tenha a sua pratinha amarrada na ponta do lenço.”
- (C) “Só depois de cinquenta e seis anos, é que o governador Joaquim de Melo e Póvoas mandou abrir uma boa estrada, a qual vem a ser hoje a nossa pitoresca Rua dos Remédios.”
- (D) “— Meu caro senhor Mundico, hoj’em dia já não se acredita em coisa alguma!... por isso é que os tempos estão como estão — cheios de febres, de bexigas, de tísicas e de paralisias, que nem mesmo os doutores de carta sabem o que aquilo é!”
- (E) “— Credo, minha Nossa Senhora! que inferno não irá por esse mundão de esconjurados! Por isso é que agora está se vendo o que se vê, benza-me Deus!”

**14**

“Não, não direi que assisti às alvoradas do romantismo, que também eu fui fazer poesia efetiva no regaço da Itália; não direi coisa nenhuma.” (*Memórias Póstumas de Brás Cubas*)

Nessa frase há um aspecto diferente na estruturação, que é

- (A) a falta de coerência, pois o narrador acaba dizendo o que afirma não dizer.
- (B) a repetição desnecessária de termos, o que ocorre com a expressão “não direi”.
- (C) o descaso com a norma gramatical, com erros de pontuação e concordância.
- (D) a ausência de elementos de coesão, tornando as frases desconexas.
- (E) A utilização excessiva de palavras, causando redundâncias.

**15**

Em todas as frases a seguir ocorre uma estratégia de evitar-se a repetição de termos idênticos.

Assinale a frase em que a estratégia utilizada é a nominalização do termo anterior.

- (A) Diego Souza foi eleito, em 2018, o melhor jogador do campeonato brasileiro; no ano seguinte, Diego se aposentou.
- (B) Trabalhar é considerado um castigo por muitos, mas o trabalho também tem aspectos positivos.
- (C) A Polícia Federal está encarregada de várias investigações, mas certamente outras chegarão à PF.
- (D) A família acabou de comprar uma casa em Mato Grosso, mas a nova casa ainda demora a ficar reformada.
- (E) Todos os candidatos devem apresentar declarações de renda, mas elas demoram a ficar prontas.

## Raciocínio Lógico e Matemático

16

A Figura 1 abaixo mostra uma tira retangular ABCD de papel com uma linha tracejada EF onde ela será dobrada. A linha EF faz  $63^\circ$  com o lado AB. A Figura 2 mostra que, após a dobra, o vértice C caiu sobre o segmento AB.

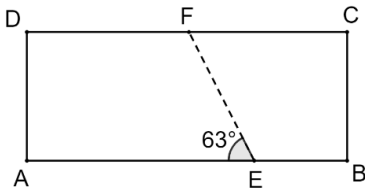


Figura 1

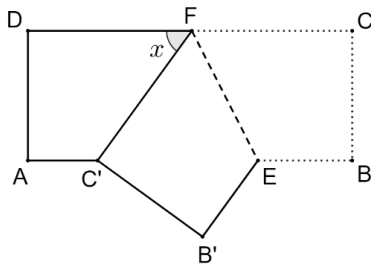


Figura 2

O ângulo  $x$  assinalado na Figura 2 mede

- (A)  $54^\circ$ .
- (B)  $56^\circ$ .
- (C)  $58^\circ$ .
- (D)  $60^\circ$ .
- (E)  $63^\circ$ .

17

4 galinhas e 5 patos comem 1300 g de ração por dia. 5 galinhas e 4 patos comem 1220 g de ração por dia.

A quantidade de ração que 2 galinhas e 1 pato comerão, por dia, equivale a

- (A) 350 g.
- (B) 360 g.
- (C) 370 g.
- (D) 380 g.
- (E) 390 g.

18

Um grupo é formado por seis pessoas, todas com idades diferentes. Dessas pessoas, três serão sorteadas aleatoriamente.

A probabilidade, de que as duas pessoas mais jovens estejam entre as sorteadas, é igual a

- (A)  $1/4$ .
- (B)  $1/5$ .
- (C)  $1/6$ .
- (D)  $1/8$ .
- (E)  $1/9$ .

19

A negação de "Nenhum advogado é ingênuo" é:

- (A) Há, pelo menos, um advogado ingênuo.
- (B) Alguns ingênuos são advogados.
- (C) Todos os advogados são ingênuos.
- (D) Todos os ingênuos são advogados.
- (E) Todos os advogados não são ingênuos.

20

A soma de três números naturais diferentes é 2025. Sabe-se que a diferença entre o maior e o menor desses números é menor que 10.

O menor valor possível para o menor dos três números é igual a

- (A) 666.
- (B) 667.
- (C) 668.
- (D) 669.
- (E) 670.

21

Joana gasta 40% do seu salário em moradia. Do que sobra, ela gasta 40% em alimentação. O restante do seu salário ela usa para "outras despesas".

A porcentagem do salário de Joana que ela usa para "outras despesas" é:

- (A) 20%.
- (B) 24%.
- (C) 30%.
- (D) 36%.
- (E) 40%.

22

Arquimedes gosta de brincar com a representação de pontos no plano cartesiano. Desta vez, a brincadeira é: começando de um ponto genérico P do plano cartesiano, ele executa repetidamente o seguinte comando: a partir do ponto atual de coordenadas  $(x, y)$  deslocar-se para o ponto  $(2y, x - 1)$ .

Arquimedes começou a brincadeira no ponto  $P(0, 1)$ .

Após executar o comando 5 vezes em sequência, o ponto em que Arquimedes chegou é:

- (A)  $(2, -7)$ .
- (B)  $(2, -6)$ .
- (C)  $(-6, 1)$ .
- (D)  $(-7, 2)$ .
- (E)  $(-6, 2)$ .

23

Três grandezas positivas X, Y e Z são tais que Y é diretamente proporcional ao quadrado de X e Z é inversamente proporcional a Y.

Quando  $X = 4$ , tem-se  $Y = 48$  e  $Z = 2$ .

Quando  $Z = 8$ , o valor de  $X + Y$  é:

- (A) 10.
- (B) 12.
- (C) 14.
- (D) 16.
- (E) 18.

**24**

Uma sequência de números racionais é tal que cada termo de ordem  $k$ , a partir do terceiro termo, é a razão entre o termo de ordem  $k - 1$  e o termo de ordem  $k - 2$ . Por exemplo, o terceiro termo é a razão entre o segundo e o primeiro termos.

Sabe-se que o quinto e o sétimo termos dessa sequência são respectivamente, 3 e  $2/3$ .

O terceiro termo dessa sequência é:

- (A)  $1/2$ .
- (B)  $1/3$ .
- (C)  $2/3$ .
- (D) 2.
- (E) 3.

**25**

Considere as 5 letras da sigla ALEAM.

O número de maneiras de escrever essas 5 letras em sequência de modo que as letras L e M não fiquem juntas é:

- (A) 15.
- (B) 20.
- (C) 24.
- (D) 32.
- (E) 36.

## Noções de Informática

**26**

Um técnico precisa classificar e organizar uma grande coleção de mídias em um computador que utiliza o Sistema Operacional Windows 10. Para garantir a correta identificação dos arquivos de áudio, vídeo, imagem e planilhas, ele deve conhecer os principais padrões e suas extensões.

Considerando os padrões de arquivos digitais, assinale a extensão que é universalmente reconhecida como um formato de arquivo de vídeo, que combina áudio e vídeo e é amplamente utilizado em *streaming* e dispositivos móveis.

- (A) .ZIP
- (B) .MP4
- (C) .DOCX
- (D) .PDF
- (E) .PNG

**27**

Ao finalizar a redação de um extenso relatório técnico no MS Word 2010 BR ou superior, um analista precisa garantir que o Anexo do documento inicie sempre em uma nova página e tenha uma formatação de rodapé diferente (por exemplo, numeração em algarismos romanos) em relação ao corpo principal do texto (que usa numeração em algarismos arábicos).

Assinale o recurso de formatação de página que o analista deve utilizar para atingir o objetivo de iniciar o Anexo em uma nova página e permitir a alteração independente da formatação dos rodapés/cabeçalhos.

- (A) Quebra de linha (Shift + Enter).
- (B) Quebra de Página (Ctrl + Enter).
- (C) Quebra de Coluna.
- (D) Quebra de Seção – Próxima Página.
- (E) Quebra de Seção – Contínua.

**28**

Uma Macro (sequência de comandos gravada) é uma poderosa ferramenta de automação. No entanto, ela pode ser um vetor de segurança e requer proteção contra visualização e edição não autorizada em ambientes controlados.

Considerando o MS Word 2010 BR ou superior e a arquitetura VBA comum ao Excel, a medida de segurança mais adequada para evitar que um usuário não autorizado visualize ou altere o código fonte de uma Macro armazenada em um documento é:

- (A) Definir uma senha de proteção para o documento na opção "Proteger Documento" na guia Revisão.
- (B) Habilitar o recurso "Controlar Alterações" para que todas as modificações no código da Macro sejam registradas.
- (C) Configurar a "Proteção do Projeto VBA" com uma senha específica, acessando as propriedades do projeto VBA no ambiente de edição.
- (D) Assinar digitalmente a Macro, garantindo apenas que sua origem seja confiável, mas não restringindo a visualização do código.
- (E) Marcar o arquivo como "Final" (Somente Leitura) nas propriedades do documento.

**29**

Ao trabalhar com o Sistema Operacional Windows 10, um usuário precisa organizar os arquivos em seu computador, o que frequentemente envolve mover (recortar) ou copiar itens entre pastas. Para otimizar o tempo e evitar o uso do mouse ou menu de contexto, o uso de atalhos de teclado é essencial.

Assinale a sequência de teclas de atalho padrão do Windows que deve ser utilizada, respectivamente, para recortar (mover) um arquivo ou pasta selecionado e, em seguida, colá-lo no novo local desejado.

- (A) Ctrl + S para recortar e Ctrl + V para colar.
- (B) Ctrl + X para recortar e Ctrl + V para colar.
- (C) Ctrl + C para copiar e Ctrl + P para colar.
- (D) Alt + F4 para recortar e Ctrl + X para colar.
- (E) Shift + Del para recortar e Ctrl + V para colar.

**30**

No ambiente de Internet, a transferência de dados e arquivos entre o computador do usuário (cliente) e um servidor remoto é uma operação constante e fundamental, seja para acessar uma página, salvar um documento na nuvem ou baixar uma foto.

Considerando a transferência de arquivos e dados, os termos técnicos que definem as ações de enviar um arquivo do seu computador local para um servidor (ex: salvando na nuvem) e a ação de receber um arquivo de um servidor para o seu computador (ex: baixando um documento) são, respectivamente,

- (A) Download e Streaming.
- (B) Upload e Download.
- (C) Streaming e Upload.
- (D) Banda e Upload.
- (E) Upload e Banda.

## Legislação do Estado do Amazonas

**31**

Avalie, com base na Constituição do Estado do Amazonas, se os objetivos prioritários do Estado, entre outros, incluem:

- I. A garantia de controle pelo cidadão e segmentos da coletividade estadual da legitimidade e legalidade dos atos dos Poderes Públicos e da eficácia dos serviços públicos.
- II. A garantia dos direitos subjetivos públicos do indivíduo e dos interesses da coletividade.
- III. A defesa da Floresta Amazônica e o seu aproveitamento racional, respeitada a sua função no ecossistema.
- IV. O equilíbrio no desenvolvimento da coletividade mediante a regionalização das ações administrativas, respeitada a autonomia municipal.

Estão corretas as afirmativas

- (A) I e II, apenas.
- (B) III e IV, apenas.
- (C) I, II e III, apenas.
- (D) II, III e IV, apenas.
- (E) I, II, III e IV.

**32**

Ana, Branca e Carla discutiam os direitos e garantias individuais e coletivos. A respeito do tema, Ana afirmou que todos têm direito de requerer e obter, no prazo de noventa dias, informações objetivas de seu interesse particular, coletivo ou geral, acerca dos atos e projetos do Estado e dos Municípios. Beatriz, por sua vez, disse que a força policial só poderá intervir para garantir o exercício do direito de reunião e demais liberdades constitucionais, bem como a defesa da ordem pública e do patrimônio público e privado e a segurança pessoal. Já Carla afirmou que é assegurado a todos o direito de petição e de representação aos Poderes Públicos para coibir ilegalidade ou abuso de poder.

À luz da Constituição do Estado do Amazonas, assinale a opção correta.

- (A) As afirmativas de Ana, Beatriz e Carla estão corretas.
- (B) Apenas as afirmativas de Beatriz e Carla estão corretas.
- (C) Apenas as afirmativas de Ana e Beatriz estão corretas.
- (D) Apenas as afirmativas de Ana e Carla estão corretas.
- (E) Apenas a afirmativa de Carla está correta.

**33**

Avalie, com base na Constituição do Estado do Amazonas, as seguintes afirmativas a respeito do Poder Legislativo e assinale (V) para a verdadeira e (F) para a falsa.

- ( ) O Poder Legislativo é exercido pela Assembleia Legislativa, composta de representantes do povo, eleitos para mandato de quatro anos, pelo sistema proporcional, mediante sufrágio universal e voto direto e secreto, na forma da legislação federal.
- ( ) O número de Deputados corresponderá ao triplo da representação do Estado na Câmara Federal e, atingido o número de vinte e quatro, será acrescido de tantos quanto forem os Deputados Federais acima de doze.
- ( ) Os Deputados são invioláveis, civil e penalmente, por quaisquer de suas opiniões, palavras e votos.

As afirmativas são, respectivamente,

- (A) V – V – V.  
 (B) V – V – F.  
 (C) V – F – V.  
 (D) F – V – V.  
 (E) F – F – F.

**34**

De acordo com o Art. 28 da Constituição do Estado do Amazonas, avalie se são da competência exclusiva da Assembleia Legislativa os seguintes atos:

- I. Elaborar sua proposta orçamentária, dentro dos limites estabelecidos, conjuntamente com os demais Poderes, na forma da lei de diretrizes orçamentárias.
- II. Aprovar ou suspender a intervenção nos Municípios.
- III. Decretar intervenção federal no Estado para garantir livre exercício de suas funções.
- IV. Sustar os atos normativos do Poder Executivo que exorbitem do poder regulamentar ou dos limites de delegação legislativa e os atos contrários aos princípios de preservação do meio ambiente.

Estão corretos os itens

- (A) I e II, apenas.  
 (B) III e IV, apenas.  
 (C) I, II e IV, apenas.  
 (D) II, III e IV, apenas.  
 (E) I, II, III e IV.

**35**

De acordo com a Lei nº 1.762/86 – Estatuto dos Servidores Públicos do Estado do Amazonas, a investidura em cargo de atribuições e responsabilidades compatíveis com a limitação que tenha o funcionário sofrido em sua capacidade física ou mental, apurada por junta médica oficial, é denominada

- (A) aproveitamento.  
 (B) reintegração.  
 (C) readmissão.  
 (D) readaptação.  
 (E) transferência.

**36**

Art. 65 – Avalie, com base na Lei nº 1.762/86 – Estatuto dos Servidores Públicos do Estado do Amazonas, se, nos termos e condições de regulamento, a licença é concedida, entre outros motivos,

- I. Para tratamento de saúde.
- II. Por motivo de doença em pessoa da família.
- III. Para tratamento de interesse particular.
- IV. Para serviço militar obrigatório.

Estão corretos os itens

- (A) I e II, apenas.  
 (B) III e IV, apenas.  
 (C) I, II e IV, apenas.  
 (D) II, III e IV, apenas.  
 (E) I, II, III e IV.

**37**

Com base na Resolução Legislativa nº 469/2010 – Institui o Regimento Interno da Assembleia Legislativa do Estado do Amazonas, em seu Art. 14, as afirmativas a seguir a respeito do Bloco Parlamentar estão corretas, à exceção de uma.

Assinale-a.

- (A) Dois ou mais partidos podem constituir Bloco Parlamentar, sob liderança comum, sem prejuízo à autonomia da representação partidária para indicar seu líder.
- (B) É vedada a formação de Bloco Parlamentar para atuação em caso isolado, sendo exigido o tempo mínimo de três meses de atuação do Bloco para o reconhecimento da legitimidade dos atos praticados em seu nome.
- (C) Dissolvido o Bloco Parlamentar ou modificado o quantitativo da representação que o integrava, é revista a composição das Comissões, para o fim de redistribuir os lugares e cargos, consoante o princípio da proporcionalidade partidária, salvo se houver acordo de liderança em contrário.
- (D) A agremiação que integrava Bloco Parlamentar dissolvido ou a que dele se desvincular, poderá constituir ou integrar outro Bloco na mesma sessão legislativa.
- (E) Cada Partido somente pode integrar um Bloco Parlamentar.

**38**

Art. 23. Com base no Regimento Interno da Assembleia Legislativa do Estado do Amazonas, avalie se as afirmativas a seguir, a respeito da Comissão da Assembleia Legislativa, são verdadeiras (V) ou falsas (F).

- ( ) É permanente.
- ( ) É temporária, designada com prazo determinado para funcionar, extinguindo-se pelo cumprimento de sua finalidade ou pelo decurso de prazo.
- ( ) A Assembleia Legislativa terá o máximo de 80 (oitenta) assentos em comissões temáticas permanentes, distribuídos entre 16 (dezesesseis) comissões.
- ( ) O número de assentos em cada comissão específica será estipulado por Ato da Mesa Diretora no início de cada biênio da legislatura, atentando-se para o mínimo de 3 (três) assentos e o máximo de 7 (sete).

As afirmativas são, respectivamente,

- (A) V – V – V – V.  
 (B) V – V – F – F.  
 (C) V – V – F – V.  
 (D) F – V – V – F.  
 (E) F – F – F – V.

39

Em relação ao Parecer, avalie, de acordo com o Regimento Interno da Assembleia Legislativa do Estado do Amazonas, as afirmativas a seguir.

- I. Parecer é o opinativo escrito por um relator e submetido à deliberação de Comissão, devendo concluir pela aprovação ou rejeição de matéria a ela sujeita.
- II. A proposição resultante de Parecer não se sujeita às regras de votação atinentes a sua natureza.
- III. O Parecer não pode ser oral nem quando se referir a requerimento ou emenda à redação final.
- IV. O Parecer é indispensável à instrução dos processos, aplicando-se, em caráter extraordinário, a nomeação de Relator pelo Presidente da Assembleia, nos termos deste Regimento.

Estão corretas as afirmativas

- (A) I e II, apenas.
- (B) I e IV, apenas.
- (C) II, III e IV, apenas.
- (D) I, II e III, apenas.
- (E) I, II, III e IV.

40

De acordo com o Art. 41 do Regimento Interno da Assembleia Legislativa do Estado do Amazonas, a fase dos trabalhos nas Comissões reservada à discussão e à votação de parecer ou de proposição de sua iniciativa é denominada

- (A) Expediente.
- (B) Ordem do Dia.
- (C) Votação Plenária.
- (D) Pleno Legislativo.
- (E) Relatoria.

## Conhecimentos Específicos

### Médico - Urologista

41

Paciente do sexo masculino, 65 anos, procura atendimento com queixa de jato urinário fraco, hesitação e noctúria (acordar 3 vezes à noite para urinar) há cerca de 6 meses. O escore IPSS (International Prostate Symptom Score) é de 18 (moderado). O toque retal revela próstata aumentada, de consistência fibroelástica, sem nódulos suspeitos. O PSA total é de 2,5, ng/mL. A conduta inicial mais apropriada para esse paciente, de acordo com as diretrizes baseadas no Campbell-Walsh é

- (A) iniciar tratamento com um inibidor da 5-alfa-redutase (ex: finasterida).
- (B) indicar imediatamente a ressecção transuretral da próstata (RTUP).
- (C) iniciar tratamento com um bloqueador alfa-1 (ex: tansulosina).
- (D) realizar cistoscopia para avaliar o grau de obstrução.
- (E) recomendar apenas a vigilância ativa (watchful waiting).

42

Um homem assintomático de 52 anos, negro, com histórico familiar de câncer de próstata (pai diagnosticado aos 60 anos), procura o urologista para iniciar o rastreamento.

As diretrizes atualmente vigentes, indicam que isso seja feito aos

- (A) 40 anos.
- (B) 45 anos.
- (C) 50 anos.
- (D) 55 anos.
- (E) 60 anos

43

Paciente do sexo feminino, 35 anos, apresenta dor lombar súbita e intensa, em cólica, que irradia para a região inguinal. Relata náuseas e vômitos. A urinálise mostra hematúria microscópica. A suspeita clínica é de cólica renal por litíase.

O exame de imagem de escolha para confirmar o diagnóstico de litíase urinária e avaliar a presença de obstrução em um paciente com cólica renal aguda é a

- (A) ultrassonografia das vias urinárias.
- (B) radiografia simples de abdômen (KUB).
- (C) urografia excretora.
- (D) tomografia Computadorizada de abdômen e pelve sem contraste (TC helicoidal sem contraste).
- (E) ressonância Magnética (RM) de abdômen.

44

Paciente do sexo feminino, 24 anos, previamente hígida, apresenta disúria (dor ao urinar), polaciúria (aumento da frequência urinária) e urgência miccional há 2 dias. Nega febre, dor lombar ou náuseas. A urinálise mostra piúria e nitrito positivo.

O tratamento antibiótico empírico de primeira linha mais recomendado para esta cistite não complicada é

- (A) ciprofloxacino por 7 dias.
- (B) amoxicilina por 10 dias.
- (C) fosfomicina trometamol em dose única.
- (D) gentamicina intravenosa por 3 dias.
- (E) ceftriaxona intramuscular em dose única.

**45**

Paciente do sexo masculino, 30 anos, vítima de acidente automobilístico (trauma contuso). Está hemodinamicamente estável. Apresenta dor no flanco esquerdo e hematúria macroscópica. O exame físico revela equimose no flanco.

O exame de imagem inicial mais indicado para estadiar a lesão renal neste paciente hemodinamicamente estável com suspeita de trauma renal é a

- (A) Ultrassonografia abdominal com Doppler.
- (B) radiografia simples de abdômen.
- (C) Tomografia Computadorizada de abdômen e pelve com contraste intravenoso (fases arterial, portal e tardia).
- (D) urografia excretora.
- (E) Ressonância Magnética.

**46**

Paciente do sexo masculino, 55 anos, diabético e hipertenso, queixa-se de dificuldade em obter e manter ereções satisfatórias para a relação sexual há 1 ano. Nega alterações de libido. O exame físico e laboratorial (incluindo testosterona) são normais, exceto pelos achados relacionados às comorbidades.

A terapia farmacológica de primeira linha mais indicada para o tratamento da disfunção erétil neste paciente é

- (A) a injeção intracavernosa de prostaglandina E1 (alprostadil).
- (B) a terapia de reposição de testosterona.
- (C) o uso de inibidores da fosfodiesterase tipo 5 (iPDE5), como o sildenafil.
- (D) o implante de prótese peniana.
- (E) a terapia de ondas de choque de baixa intensidade.

**47**

Adolescente de 14 anos é trazido à emergência com dor escrotal súbita e intensa há 4 horas, acompanhada de náuseas e vômitos. Ao exame físico, o testículo esquerdo está edemaciado, horizontalizado e muito doloroso à palpação. O reflexo cremastérico está ausente no lado afetado.

A conduta imediata mais crucial para este paciente, considerando a alta suspeita de torção testicular é

- (A) solicitar ultrassonografia com Doppler de urgência para confirmar o diagnóstico.
- (B) administrar analgésicos potentes e aguardar a melhora da dor.
- (C) realizar exploração cirúrgica escrotal imediata.
- (D) tentar a destorção manual externa.
- (E) iniciar antibioticoterapia empírica para orquiepididimite.

**48**

Homem de 28 anos, casado, procura avaliação por infertilidade primária (casal tentando engravidar há 2 anos). Ao exame físico, é detectada uma massa de veias dilatadas no cordão espermático esquerdo, palpável em repouso (grau III), descrita como "saco de vermes". O espermograma revela oligoastenozoospermia.

A principal indicação para o tratamento cirúrgico (correção) da varicocele neste paciente é

- (A) presença de dor escrotal crônica de qualquer intensidade.
- (B) varicocele de grau III, independentemente dos achados do espermograma.
- (C) infertilidade conjugal com espermograma alterado e varicocele clinicamente detectável.
- (D) varicocele bilateral.
- (E) atrofia testicular progressiva, mesmo sem infertilidade.

**49**

Paciente do sexo masculino, 72 anos, tabagista de longa data, procura o urologista devido a um episódio de hematúria macroscópica indolor e isolada. Nega disúria ou sintomas irritativos.

O exame diagnóstico de maior prioridade para investigar a causa da hematúria neste paciente de alto risco para câncer de bexiga é a

- (A) ultrassonografia das vias urinárias.
- (B) cistoscopia.
- (C) urocultura e antibiograma.
- (D) tomografia Computadorizada de abdômen e pelve sem contraste.
- (E) ressonância Magnética.

**50**

Paciente do sexo feminino, 42 anos, com história de esclerose múltipla, apresenta queixas de urgência miccional, incontinência urinária de urgência e sensação de esvaziamento incompleto da bexiga. O estudo urodinâmico revela hiperatividade do detrusor e baixa complacência vesical.

O principal objetivo do tratamento inicial da bexiga neurogênica neste caso de hiperatividade do detrusor é

- (A) aumentar a contratilidade do detrusor para melhorar o esvaziamento.
- (B) reduzir a pressão intravesical para proteger o trato urinário superior.
- (C) indicar o cateterismo intermitente limpo (CIL) como primeira linha.
- (D) realizar esfincterotomia para reduzir a resistência uretral.
- (E) iniciar terapia com agonistas beta-3 adrenérgicos.

**51**

Homem de 25 anos, previamente hígido, nota um aumento indolor e progressivo do volume do testículo direito há 3 meses. Ao exame físico, palpa-se uma massa firme, não dolorosa, que não translumina. O ultrassom escrotal confirma a presença de uma massa sólida intratesticular. Os marcadores tumorais (alfa-fetoproteína, beta-HCG e DHL) estão elevados.

A conduta cirúrgica inicial e padrão-ouro para o diagnóstico e tratamento primário desta massa testicular sólida é a(o)

- (A) biópsia percutânea da massa para confirmação histológica.
- (B) orquiectomia simples (remoção do testículo através da bolsa escrotal).
- (C) orquiectomia radical por via inguinal.
- (D) linfadenectomia retroperitoneal (LRP) primária.
- (E) quimioterapia neoadjuvante seguida de cirurgia.

**52**

Paciente do sexo feminino, 30 anos, apresenta febre alta (39,5 °C), calafrios, dor lombar à direita e náuseas há 24 horas. Ao exame físico, há dor à punho-percussão lombar direita (sinal de Giordano positivo). A urinálise mostra piúria e bacteriúria.

A conduta terapêutica inicial mais apropriada para esta paciente com pielonefrite aguda não complicada é

- (A) iniciar tratamento com nitrofurantoína por 7 dias.
- (B) internação hospitalar para antibioticoterapia intravenosa.
- (C) iniciar tratamento ambulatorial com ciprofloxacino por 7 a 14 dias.
- (D) solicitar urografia excretora de urgência.
- (E) iniciar tratamento com amoxicilina/clavulanato por 10 dias.

53

Mulher de 50 anos, múltipara (3 partos vaginais), queixa-se de perda involuntária de urina ao tossir, espirrar ou levantar peso. Nega urgência miccional ou noctúria. O exame físico revela hipermobilidade uretral é a(o)

Qual é o tratamento cirúrgico padrão-ouro e minimamente invasivo mais recomendado para a incontinência urinária de esforço (IUE) com hipermobilidade uretral?

- (A) colporrafia anterior.
- (B) colposuspensão de Burch.
- (C) *sling* de uretra média (*Mid-urethral sling* - MUS).
- (D) injeção de agentes de volume periuretral.
- (E) esfíncter artificial.

54

Menino de 1 ano de idade apresenta aumento de volume indolor na bolsa escrotal direita, que é mais evidente ao final do dia e diminui após o sono. O exame físico revela uma massa que translumina e que não é redutível.

Assinale a opção que apresenta a etiologia mais provável para este tipo de hidrocele em um paciente pediátrico e a conduta inicial mais recomendada.

- (A) Hidrocele não comunicante; indicação de cirurgia imediata.
- (B) Hidrocele comunicante; indicação de cirurgia eletiva após ano de idade.
- (C) Hidrocele comunicante; indicação de cirurgia eletiva após anos de idade.
- (D) Hérnia inguinal encarcerada; indicação de redução manual.
- (E) Hidrocele não comunicante; indicação de punção aspirativa.

55

Paciente do sexo masculino, anos, assintomático, realiza ultrassonografia abdominal de rotina que detecta incidentalmente uma massa sólida de 3,5 cm no polo superior do rim direito. A Tomografia Computadorizada confirma a lesão, sugestiva de Carcinoma de Células Renais (CCR) T1a.

A opção de tratamento com intenção curativa mais recomendada para este tumor renal pequeno (T1a) em um paciente com boa expectativa de vida e função renal contralateral normal é a

- (A) nefrectomia radical (remoção total do rim).
- (B) ablação por radiofrequência ou crioablação.
- (C) vigilância ativa (observação).
- (D) nefrectomia parcial (cirurgia preservadora de néfrons).
- (E) quimioterapia sistêmica.

56

Criança de 5 anos, assintomática, é diagnosticada com hidronefrose unilateral moderada em exame de ultrassom de rotina. O estudo com cintilografia renal com diurético (DTPA ou MAG3) revela uma curva obstrutiva com função renal relativa de 45% no rim afetado.

O procedimento cirúrgico padrão-ouro para a correção da obstrução da junção uretero-pélvica (JUP) em crianças é a

- (A) Ureteroscopia com dilatação do segmento estenótico.
- (B) nefrectomia do rim afetado.
- (C) pieloplastia de Anderson-Hynes.
- (D) colocação de duplo J por tempo indeterminado.
- (E) pielostomia cutânea.

57

O paciente é usuário de sildenafil, mas nega uso recente. A gasometria do sangue cavernoso revela pH baixo, pO<sub>2</sub> baixa e pCO<sub>2</sub> alta.

Assinale a opção que apresenta o tipo de priapismo mais provável nesse caso e a conduta de primeira linha imediata.

- (A) Priapismo de alto fluxo; injeção intracavernosa de fenilefrina.
- (B) Priapismo de baixo fluxo; injeção intracavernosa de fenilefrina.
- (C) Priapismo de alto fluxo; embolização arterial.
- (D) Priapismo de baixo fluxo; shunt cirúrgico imediato.
- (E) Priapismo intermitente; observação e analgesia.

58

Paciente do sexo masculino, 68 anos, com câncer de próstata localizado de risco intermediário (PSA 8ng/mL, Gleason 3+4=, T2a). O paciente tem boa expectativa de vida e deseja tratamento curativo.

As duas principais opções de tratamento com intenção curativa para o câncer de próstata localizado de risco intermediário são:

- (A) terapia hormonal isolada e quimioterapia.
- (B) vigilância ativa e braquiterapia.
- (C) prostatectomia radical e radioterapia externa.
- (D) HIFU (Ultrassom Focado de Alta Intensidade) e crioterapia.
- (E) terapia hormonal e prostatectomia radical.

59

Homem de 28 anos, sexualmente ativo, procura atendimento com dor e inchaço progressivo no testículo direito há 3 dias. Apresenta febre baixa (37,8 °C) e disúria. Ao exame físico, o testículo e o epidídimo estão aumentados, endurecidos e dolorosos. O reflexo cremastérico está presente.

Assinale a opção que apresenta o agente etiológico mais provável e o tratamento antibiótico empírico de primeira linha para esse caso de orquiepididimite em um homem sexualmente ativo.

- (A) *Escherichia coli*; tratamento com amoxicilina.
- (B) *Chlamydia trachomatis* ou *Neisseria gonorrhoeae*; tratamento com ceftriaxona e doxiciclina.
- (C) Vírus da caxumba; tratamento com repouso e anti-inflamatórios.
- (D) *Mycobacterium tuberculosis*; tratamento com esquema RIPE.
- (E) *Pseudomonas aeruginosa*; tratamento com aminoglicosídeo.

60

Paciente do sexo feminino, 45 anos, assintomática, realiza exame de rotina que detecta hematúria microscópica persistente (mais de eritrócitos por campo em 2 de 3 amostras). A função renal e a proteinúria são normais.

A primeira etapa na investigação da hematúria microscópica assintomática, após a exclusão de causas transitórias (exercício, menstruação, ITU), é a

- (A) biópsia renal.
- (B) cistoscopia.
- (C) uro-Tomografia Computadorizada (UroTC).
- (D) avaliação por nefrologista para causas parenquimatosas.
- (E) repetição da urinálise em 6 meses.

**61**

Paciente do sexo masculino, 70 anos, com diagnóstico recente de adenocarcinoma de próstata. O PSA é de 15 ng/mL, o escore de Gleason é 4+3=7, e o estadiamento clínico é T2c (tumor palpável em ambos os lobos). O paciente apresenta comorbidades que o classificam como alto risco cirúrgico (ASA III).

De acordo com as diretrizes para câncer de próstata de alto risco cirúrgico, a opção de tratamento primário mais recomendada para esse paciente é

- (A) vigilância ativa (Active Surveillance).
- (B) prostatectomia radical robótica.
- (C) radioterapia externa de intensidade modulada (IMRT) associada à terapia de privação androgênica (ADT).
- (D) braquiterapia de alta dose isolada.
- (E) quimioterapia neoadjuvante seguida de prostatectomia radical.

**62**

Paciente do sexo feminino, 62 anos, com diagnóstico de Carcinoma Urotelial de Bexiga, T2 (invasão da camada muscular). A avaliação de estadiamento não revela doença metastática. A paciente apresenta boa função renal e é candidata a cirurgia de grande porte.

O tratamento padrão-ouro para o Carcinoma Urotelial de Bexiga com invasão da camada muscular (T2) em paciente apto para cirurgia é a

- (A) ressecção transuretral do tumor de bexiga (RTU-B) seguida de BCG intravesical.
- (B) cistectomia radical com derivação urinária (ileal conduit ou neobexiga).
- (C) quimioterapia sistêmica isolada.
- (D) radioterapia externa isolada.
- (E) cistectomia parcial.

**63**

Homem de 32 anos com infertilidade primária. O espermograma revela azoospermia (ausência de espermatozoides no ejaculado). Os exames hormonais (FSH, LH, Testosterona) e o volume testicular são normais. A biópsia testicular revela espermatogênese normal.

Assinale a opção que indica a causa mais provável da azoospermia e o tratamento cirúrgico de escolha para este paciente.

- (A) Falência testicular primária; tratamento com TESE (Extração Testicular de Espermatozoides).
- (B) Síndrome de Klinefelter; tratamento com reposição de testosterona.
- (C) Azoospermia obstrutiva; tratamento com vasoepididimostomia ou vasovasostomia.
- (D) Azoospermia não obstrutiva; tratamento com micro-TESE.
- (E) Hipogonadismo hipogonadotrófico; tratamento com gonadotrofinas.

**64**

Paciente do sexo masculino, 45 anos, com cólica renal refratária à analgesia. A Tomografia Computadorizada revela um cálculo de 8 mm no ureter médio, sem sinais de infecção. A função renal está preservada.

O tratamento de primeira linha mais apropriado para este cálculo ureteral de 8 mm é a

- (A) Litotripsia Extracorpórea por Ondas de Choque (LECO).
- (B) ureteroscopia flexível com litotripsia a laser.
- (C) nefrolitotomia percutânea (NLPC).
- (D) observação com terapia expulsiva medicamentosa (MET).
- (E) cirurgia aberta.

**65**

Paciente do sexo feminino, 60 anos, queixa-se de urgência miccional intensa, com perda involuntária de urina antes de conseguir chegar ao banheiro. O diário miccional revela 12 micções diurnas e 4 noturnas. O estudo urodinâmico confirma hiperatividade do detrusor.

A classe de medicamentos de primeira linha mais indicada para o tratamento farmacológico da Incontinência Urinária de Urgência (IUU) causada por Bexiga Hiperativa é a de

- (A) bloqueadores alfa-1 (ex: tansulosina).
- (B) inibidores da 5-alfa-redutase (ex: finasterida).
- (C) anticolinérgicos/Antimuscarínicos (ex: oxibutinina, solifenacina).
- (D) antagonistas beta-3 adrenérgicos (ex: mirabegrom).
- (E) terapia de reposição estrogênica.

**66**

Paciente do sexo masculino, 25 anos, vítima de trauma pélvico fechado (fratura de bacia). Apresenta sangramento no meato uretral e incapacidade de urinar. A bexiga está palpável e dolorosa. O procedimento diagnóstico e terapêutico que deve ser realizado imediatamente para confirmar a lesão e garantir a drenagem urinária, evitando a passagem de sonda uretral é a de

- (A) passagem de sonda vesical de Foley com auxílio de fio-guia.
- (B) cistoscopia de urgência.
- (C) uretrografia retrógrada (URG) seguida de cistostomia suprapúbica.
- (D) ultrassonografia pélvica.
- (E) uretroscopia flexível.

**67**

Paciente do sexo masculino, 55 anos, com Carcinoma de Células Renais (CCR) de células claras metastático (mCCR) para o pulmão. O paciente apresenta bom performance status (ECOG 0) e fatores de risco favoráveis (IMDC favorable risk).

A classe de medicamentos de primeira linha mais utilizada no tratamento sistêmico do mCCR de risco favorável, de acordo com as diretrizes atuais, é a

- (A) quimioterapia citotóxica (ex: gencitabina).
- (B) terapia alvo com inibidores de mTOR (ex: everolimus).
- (C) imunoterapia combinada (ex: inibidor de PD-1 + inibidor de CTLA-4) ou Terapia alvo (ex: inibidor de VEGF).
- (D) terapia hormonal (ex: progesterona).
- (E) radioterapia de corpo inteiro.

**68**

Menino de 18 meses de idade, com testículo esquerdo não palpável na bolsa escrotal. O testículo direito está tópico e de tamanho normal. A avaliação hormonal é normal.

A conduta mais apropriada para esse paciente com criptorquidia unilateral aos 18 meses de idade é

- (A) observação até a puberdade, pois o testículo pode descer espontaneamente.
- (B) iniciar terapia hormonal com hCG para estimular a descida testicular.
- (C) realizar orquidopexia (cirurgia para fixação do testículo) imediata de urgência.
- (D) realizar orquidopexia eletiva entre 6 a 18 meses de idade.
- (E) realizar orquiectomia (remoção do testículo) devido ao risco de malignidade.

**69**

Homem de 50 anos, queixa-se de dor e curvatura peniana progressiva, que impede a penetração sexual. Ao exame físico, palpa-se uma placa fibrótica dorsal no corpo cavernoso. O paciente está na fase crônica da doença (dor resolvida, curvatura estável).

A opção de tratamento cirúrgico mais indicada para a Doença de Peyronie na fase crônica, com curvatura que impede a relação sexual, é a

- (A) injeção intralesional de colagenase de *Clostridium histolyticum*.
- (B) terapia de ondas de choque de baixa intensidade.
- (C) plicatura da túnica albugínea (ex: técnica de Nesbit ou corporoplastia).
- (D) implante de prótese peniana.
- (E) terapia de reposição de testosterona.

**70**

Paciente do sexo masculino, 60 anos, não circuncidado, apresenta uma lesão ulcerada e vegetante na glândula, com cerca de 2 cm de diâmetro, indolor, há 6 meses. O exame físico revela linfonodos inguinais palpáveis, móveis e não dolorosos bilateralmente.

A conduta inicial mais importante para o estadiamento e tratamento da lesão primária neste caso de suspeita de câncer de pênis é a

- (A) linfadenectomia inguinal bilateral imediata.
- (B) biópsia simples da lesão
- (C) amputação total do pênis.
- (D) biópsia excisional da lesão primária (penectomia parcial).
- (E) radioterapia neoadjuvante.

**71**

Paciente do sexo feminino, 55 anos, com Bexiga Hiperativa refratária ao tratamento com anticolinérgicos e agonistas beta-3. O diário miccional e o estudo urodinâmico confirmam a persistência da urgência e da incontinência.

A opção de tratamento de segunda linha, minimamente invasiva, mais recomendada para a Bexiga Hiperativa refratária é a(o)

- (A) cistectomia radical.
- (B) neuromodulação sacral (NMS) ou Injeção intravesical de Toxina Botulínica A (Botox).
- (C) ampliação vesical (enterocistoplastia).
- (D) cateterismo intermitente limpo (CIL).
- (E) terapia de reposição hormonal.

**72**

Paciente do sexo masculino, 40 anos, submetido a transplante renal há 6 meses. Apresenta elevação progressiva da creatinina e ultrassonografia revela hidronefrose moderada no rim transplantado. A biópsia renal exclui rejeição.

A causa urológica mais comum de hidronefrose e disfunção do enxerto renal após o transplante e o tratamento inicial de escolha são respectivamente,

- (A) a obstrução vascular (estenose da artéria renal) e o tratamento com angioplastia.
- (B) a estenose da anastomose ureterovesical e o tratamento com colocação de cateter duplo J.
- (C) o refluxo vesicoureteral e o tratamento com cirurgia antirrefluxo.
- (D) a litíase renal e o tratamento com ureterosopia.
- (E) a necrose tubular aguda e o tratamento com diálise.

**73**

Paciente do sexo feminino, 45 anos, com histórico de infecções do trato urinário (ITU) de repetição, procura o pronto-socorro com febre (38,9°C), calafrios, dor lombar direita intensa e náuseas. A urocultura prévia indicou *Proteus mirabilis*. A tomografia computadorizada (TC) de abdômen e pelve revela um cálculo coraliforme completo no rim direito, com densidade compatível com estruvita, associado a sinais de pielonefrite obstrutiva. A função renal está preservada.

A conduta inicial e definitiva mais adequada, conforme as diretrizes para o manejo de cálculo coraliforme infectado, é

- (A) iniciar antibioticoterapia endovenosa e agendar nefrolitotripsia percutânea (NLPC) em 48-72 horas, após estabilização clínica.
- (B) realizar drenagem urinária de emergência (nefrostomia percutânea ou cateter duplo J) e iniciar antibioticoterapia endovenosa, seguida de NLPC definitiva em um segundo tempo.
- (C) iniciar antibioticoterapia endovenosa e realizar litotripsia extracorpórea (LECO) de emergência para fragmentação do cálculo e alívio da obstrução.
- (D) realizar nefrectomia total de emergência, devido ao risco iminente de sepse e à natureza do cálculo coraliforme.
- (E) iniciar antibioticoterapia oral e realizar acompanhamento ambulatorial com controle da urocultura, agendando a NLPC eletivamente.

**74**

Homem de 68 anos, assintomático, com PSA de 18 ng/mL e toque retal (TR) revelando nódulo endurecido em lobo direito (T2b). A biópsia de próstata confirmou adenocarcinoma acinar, Gleason 4+5=9, com 8 de 12 fragmentos positivos. O estadiamento por TC e cintilografia óssea é negativo para metástases (NOM0). O paciente apresenta comorbidades controladas (ASA II) e expectativa de vida superior a 10 anos.

Considerando o grupo de risco (Alto Risco) e as opções terapêuticas primárias, a estratégia de tratamento com maior evidência de benefício oncológico a longo prazo para esse paciente é a

- (A) Vigilância Ativa, com repetição de PSA e biópsia em 6 meses.
- (B) Prostatectomia Radical (PR) isolada.
- (C) Radioterapia Externa (RT) isolada.
- (D) Prostatectomia Radical (PR) com Linfadenectomia Pélvica Estendida (LPE), seguida de Radioterapia Adjuvante (RT) e Terapia de Privação Androgênica (TPA) de curta duração (6 meses).
- (E) Radioterapia Externa (RT) de dose alta combinada com Terapia de Privação Androgênica (TPA) de longa duração (24 a 36 meses).

**75**

Homem de 62 anos, submetido à Prostatectomia Radical há 5 anos por câncer de próstata (pT2c N0 M0, Gleason 3+4=7, margens negativas). Seu PSA pós-operatório foi indetectável (< 0,1 ng/mL). Nos últimos 6 meses, o PSA começou a subir, atingindo 0,4 ng/mL. O paciente está assintomático e o toque retal é negativo. O PSMA-PET/CT é solicitado e revela um foco de captação isolado na loja prostática, sem evidência de doença à distância.

A conduta terapêutica mais apropriada para esse cenário de recidiva bioquímica localizada é

- (A) iniciar Terapia de Privação Androgênica (TPA) imediata (bloqueio hormonal).
- (B) realizar Radioterapia de Salvamento (RT) na loja prostática.
- (C) realizar linfadenectomia pélvica de salvamento.
- (D) manter Vigilância Ativa, pois o PSA ainda é baixo.
- (E) iniciar quimioterapia com Docetaxel.

**76**

Paciente do sexo masculino, 55 anos, com histórico de nefrectomia prévia à esquerda por trauma. Apresenta, em rim único direito, um nódulo sólido de 3,5 cm, incidentalmente descoberto em ultrassonografia de rotina. A TC confirma um Carcinoma de Células Renais (CCR) em estágio T1a (tumor ≤ 4 cm, limitado ao rim). A função renal basal é limítrofe (Cr 1,8 mg/dL).

A abordagem terapêutica primária mais recomendada para esse paciente, visando o melhor equilíbrio entre controle oncológico e preservação da função renal, é a

- (A) Nefrectomia Radical Laparoscópica.
- (B) Ablação por Radiofrequência (ARF) ou Crioablação.
- (C) Vigilância Ativa, com acompanhamento por imagem a cada 3 meses.
- (D) Nefrectomia Parcial (NP) por via aberta ou minimamente invasiva.
- (E) embolização arterial seletiva do tumor.

**77**

Homem de 72 anos, com massa renal direita de 8 cm. A TC revela tumor com invasão da veia renal, mas sem extensão para a veia cava inferior (VCI). O estadiamento é T3a N0 M0. O paciente apresenta bom estado geral (ECOG 0).

Assinale a opção correta em relação à principal indicação cirúrgica e ao prognóstico esperado para este subtipo de Câncer de Células Renais (CCR).

- (A) Nefrectomia Parcial, com prognóstico excelente devido à ausência de metástases.
- (B) Nefrectomia Radical, com trombectomia da veia renal, e prognóstico intermediário, pois a invasão venosa é um fator de mau prognóstico.
- (C) Terapia sistêmica neoadjuvante com inibidores de tirosina quinase (TKI), seguida de Nefrectomia Radical, com prognóstico reservado.
- (D) Nefrectomia Radical, com prognóstico similar ao T2, pois a invasão da veia renal não altera significativamente o estadiamento.
- (E) Ablação por Radiofrequência, com prognóstico favorável.

**78**

Caso Clínico: Homem de 65 anos, tabagista de longa data, apresenta hematuria macroscópica indolor. A cistoscopia revela uma lesão tumoral única, séssil, de 4 cm, na parede lateral da bexiga. A ressecção transuretral (RTU) do tumor de bexiga confirma Carcinoma Urotelial de Alto Grau, com invasão da camada muscular (pT2). O estadiamento por TC é negativo para metástases (NOM0). O paciente tem bom estado geral (ASA II).

O tratamento padrão-ouro com intenção curativa para esse paciente é a

- (A) Ressecção Transuretral (RTU) do tumor de bexiga seguida de quimioterapia intravesical com BCG.
- (B) Cistectomia Radical com Linfadenectomia Pélvica Estendida (LPE) e derivação urinária.
- (C) Radioterapia Externa isolada na bexiga.
- (D) Quimioterapia sistêmica neoadjuvante seguida de Cistectomia Radical com LPE e derivação urinária.
- (E) Cistectomia parcial preservando trígono e parede lateral

**79**

Homem de 30 anos, submetido à orquiectomia inguinal por massa testicular direita. O anatomopatológico confirma Seminoma Puro, limitado ao testículo (pT1), sem invasão da rede testicular ou invasão vascular/linfática. Os marcadores tumorais (AFP, β-hCG e LDH) estão normais após a cirurgia. O estadiamento por TC de tórax, abdômen e pelve é negativo para metástases (NOM0). O paciente é classificado como Seminoma Estágio I.

A conduta de acompanhamento primária mais recomendada, que oferece o melhor equilíbrio entre controle oncológico e minimização da toxicidade a longo prazo é a

- (A) Quimioterapia adjuvante com Carboplatina (1-2 ciclos).
- (B) Radioterapia adjuvante para o retroperitônio.
- (C) Vigilância Ativa (VA) com acompanhamento rigoroso por exames de imagem e marcadores tumorais.
- (D) Quimioterapia de combinação (BEP) por 3 ciclos.
- (E) Linfadenectomia retroperitoneal primária.

**80**

Paciente do sexo masculino, 58 anos, diabético e hipertenso, procura o pronto-socorro com quadro de febre alta (39,5°C), calafrios, dor lombar esquerda e disúria há 48 horas. O exame de urina revela piúria e nitrato positivo. A ultrassonografia de vias urinárias mostra hidronefrose moderada à esquerda, sugerindo obstrução. O paciente apresenta hipotensão (PA 90/60 mmHg) e taquicardia (FC 115 bpm).

Considerando o quadro de pielonefrite aguda obstrutiva e sinais de sepse, a prioridade imediata no manejo deste paciente é

- (A) iniciar antibioticoterapia oral com Ciprofloxacino e aguardar a melhora clínica.
- (B) realizar tomografia computadorizada de abdômen e pelve para identificar a causa da obstrução.
- (C) realizar drenagem urinária de emergência (cateter duplo J ou nefrostomia percutânea) e iniciar antibioticoterapia endovenosa de amplo espectro.
- (D) coletar urocultura e hemocultura e iniciar hidratação venosa, sem intervenção urológica imediata.
- (E) realizar cistoscopia diagnóstica e terapêutica.

Realização

