

## S28 | Odontólogo Bucomaxilofacial

### Instruções



Confira o número que você obteve no ato da inscrição com o que está indicado no cartão-resposta.

\* A duração da prova inclui o tempo para o preenchimento do cartão-resposta.

Para fazer a prova você usará:

- este **caderno de prova**.
- um **cartão-resposta** que contém o seu nome, número de inscrição e espaço para assinatura.

Verifique, no caderno de prova, se:

- faltam folhas e a sequência de questões está correta.
- há imperfeições gráficas que possam causar dúvidas.

**Comunique imediatamente ao fiscal qualquer irregularidade!**

### Atenção!

- Não é permitido qualquer tipo de consulta durante a realização da prova.
- Para cada questão são apresentadas 5 alternativas diferentes de respostas (a, b, c, d, e). Apenas uma delas constitui a resposta correta em relação ao enunciado da questão.
- A interpretação das questões é parte integrante da prova, não sendo permitidas perguntas aos fiscais.
- Não destaque folhas da prova.

Ao terminar a prova, entregue ao fiscal o caderno de prova completo e o cartão-resposta devidamente preenchidos e assinados.



17 de maio



60 questões



15 às 19h30



4h30 de duração\*

Preencha abaixo o seu nome completo de forma legível (não abrevie o primeiro e o último nomes)

nº de ordem

<input type="text"/>	<input type="text"/>
<input type="text"/>	<input type="text"/>

## Observações

Para prestar a Prova Escrita com questões objetivas, o candidato receberá um **caderno de questões** e um **cartão-resposta**, sendo responsável pela conferência dos dados impressos no seu cartão-resposta, pela verificação da correspondência do seu caderno de prova com o cartão-resposta e pela transcrição correta das letras correspondentes às respostas que julgar corretas.

A existência de qualquer irregularidade no caderno de questões e/ou no cartão-resposta deve ser comunicada imediatamente ao Fiscal de Sala. A Coordenação do certame envidará todos os esforços para a rápida substituição dos materiais com defeito. Na impossibilidade da substituição do caderno de provas, o fiscal de sala fará a leitura correta do item impresso com incorreção ou o copiará para que todos anotem. O tempo gasto para a substituição ou correção dos materiais será acrescido ao tempo de duração da prova.

O candidato deverá marcar suas respostas no cartão-resposta utilizando caneta esferográfica feita de material transparente, de tinta azul ou preta, seguindo as instruções nele contidas.

As provas serão corrigidas exclusivamente com base nas marcações do cartão-resposta, sendo desconsideradas quaisquer anotações realizadas no caderno de questões.

O caderno de provas não será disponibilizado ao candidato e será descartado após o término do período recursal.

O preenchimento do cartão-resposta é de inteira responsabilidade do candidato, que deverá proceder em conformidade com as instruções específicas contidas no Edital e no cartão que não será substituído por erro do candidato.

Ao terminar a prova ou no horário determinado para o seu encerramento, o candidato entregará o cartão-resposta devidamente assinado e o caderno de questões. Os três últimos candidatos que restarem na sala de prova só poderão entregar as provas simultaneamente.

## Língua Portuguesa

10 questões

### Poema

Leia o poema abaixo de Fernando Pessoa.

*Para ser grande, sê inteiro: nada  
Teu exagera ou exclui.*

*Sê todo em cada coisa. Põe quanto és  
No mínimo que fazes.*

*Assim em cada lago a lua toda  
Brilha, porque alta vive.*

1. Assinale a alternativa que apresenta **corretamente** a temática do poema.

- a.  A tendência humana da fragmentação e compartimento, deixando de viver em harmonia.
- b.  A exaltação da natureza, simbolizada pela lua que brilha refletida no lago.
- c.  O ser humano, quando vive com inteireza, reflete sua totalidade em cada gesto.
- d.  A possibilidade de se reconstruir em conexão com a natureza.
- e.  A propensão do homem ao exagero e à discricção em consonância com suas atitudes.

2. Assinale a alternativa **correta** no que diz respeito à flexão verbal do poema.

- a.  O verbo “*ser*” é empregado na segunda pessoa do singular.
- b.  O verbo “*fazer*” é empregado na terceira pessoa do plural.
- c.  O verbo “*exagerar*” não apresenta flexão, está no infinitivo impessoal.
- d.  O verbo “*brilhar*” está conjugado na primeira pessoa do singular.
- e.  Se o leitor fosse tratado apenas por você, o verbo “*por*” seria assim conjugado: “*ponde*”.

3. Assinale a alternativa **correta** sobre encontros vocálicos e encontros consonantais do poema.

- a.  As palavras “*lua*” e “*põe*” apresentam igualmente um hiato.
- b.  As palavras “*inteiro*” e “*exclui*” se assemelham quanto ao encontro vocálico que possuem.
- c.  O poema apresenta oito palavras com encontro consonantal.
- d.  A palavra “*assim*” apresenta um encontro vocálico perfeito.
- e.  As palavras “*que*” e “*porque*” apresentam igualmente um ditongo crescente.

4. Analise as frases abaixo com relação à função sintática dos substantivos, adjetivos e pronomes.

1. Tenho necessidade de carinho.
2. Florianópolis, ilha das bruxas, tem belezas naturais indescritíveis.
3. A água do lago estava clara.
4. Os aprovados foram eles.
5. Os candidatos que se prepararam estão aqui.

Assinale a alternativa **correta**.

- a.  A frase 1 apresenta um pronome na função de complemento verbal.
- b.  Em 2, temos um substantivo próprio na função de vocativo.
- c.  A frase 3 apresenta um adjetivo na função de predicativo do sujeito.
- d.  Em 4, um pronome do caso reto está na função de objeto indireto.
- e.  Em 5, o pronome relativo exerce a função de complemento verbal.

5. Assinale a alternativa **correta** quanto ao uso da crase.

- a.  O poeta estava à cantar ao luar.
- b.  Parabéns à você, nesta data querida...
- c.  Coloque sal à gosto nessa sua receita.
- d.  À noite ao pé do morro urrava um leopardo.
- e.  Enviei à Vossa Senhoria o documento solicitado.

6. Identifique abaixo as afirmativas verdadeiras (V) e falsas (F).

- ( ) O uso da vírgula está incorreto em “A lua brilhava, e o poeta ficou extasiado”.
- ( ) A vírgula está corretamente usada em “Ele gosta, às vezes de correr sem rumo”.
- ( ) Na frase “O poeta tem um coração de ouro” há uso de linguagem conotativa.
- ( ) Na frase “Morro de amores por aquela cidade” há a presença de hipérbole.

Assinale a alternativa que indica a sequência **correta**, de cima para baixo.

- a.  V • V • F • V
- b.  V • V • F • F
- c.  V • F • F • V
- d.  F • F • V • V
- e.  F • F • F • V

7. Assinale a alternativa em que o núcleo do sujeito da frase está **corretamente** indicado entre parênteses.

- a.  Choveu a cântaros. (cântaros)
- b.  Roubaram a mercearia. (mercearia)
- c.  Fui ao mercado comprar café. (mercado)
- d.  Houve muita confusão na festa. (confusão)
- e.  Os equipamentos aquele médico os comprou. (médico)

8. Assinale a alternativa **correta** quanto à regência verbal.

- a.  Prefiro antes chá do que café.
- b.  Custa a certas pessoas fechar a boca.
- c.  A população desobedeceu as orientações dadas e adoeceu.
- d.  Informe-me o profissional seu direito, ele que o busque.
- e.  Ele namorou por anos com aquela moça, depois sumiu no mundo.

9. Assinale a alternativa em que **todas** as palavras são formadas por parassíntese.

- a.  amanhecer • esburacar • acorrentar
- b.  biografia • macróbio • bibliografia
- c.  deslealdade • couve-flor • ilegal
- d.  locutório • planalto • pontapé
- e.  girassol • alcoômetro • deslocamento

10. Analise as frases abaixo quanto à concordância verbal.

1. Discutiu-se ontem os planos a médio prazo, apenas.
2. Duas horas soou o relógio da sala.
3. Vossa Excelência enganou-se em sua decisão.
4. Ele foi um dos que mais falou.
5. Houveram mais falas que ações naquele dia.

Assinale a alternativa que indica todas as frases **corretas** quanto a concordância.

- a.  São corretas apenas as frases 2 e 5.
- b.  São corretas apenas as frases 1, 2 e 3.
- c.  São corretas apenas as frases 1, 2 e 4.
- d.  São corretas apenas as frases 2, 3 e 4.
- e.  São corretas apenas as frases 3, 4 e 5.

## Noções de Informática

5 questões

11. Assinale a alternativa **correta** em relação à arquitetura do sistema operacional Microsoft Windows, em sua configuração padrão, e à maneira como este gerencia a execução de processos e o acesso ao *hardware*.

- a.  Adota um modelo de proteção que distingue o Modo *Kernel*, com acesso direto ao *hardware*, do Modo Usuário, onde as aplicações operam de forma isolada para assegurar a estabilidade.
- b.  Possui um núcleo estritamente monolítico, no qual todos os serviços e *drivers* funcionam fora do *kernel*, evitando que falhas de *software* resultem na interrupção total do sistema operacional.
- c.  Adota o sistema FAT32 como padrão em instalações modernas, destacando-se pela sua robustez em implementar listas de controle de acesso e suporte nativo à criptografia de dados em disco rígido.
- d.  Gerencia a memória virtual de maneira independente do sistema operacional, dependendo exclusivamente da arquitetura física do processador para realizar a tradução de endereços lógicos.
- e.  Utiliza o Registro do Windows como um banco de dados secundário para armazenar apenas preferências estéticas, enquanto as configurações críticas de *hardware* permanecem em arquivos .INI.

**12.** Assinale a alternativa **correta** em relação aos formatos de arquivos utilizados no ambiente corporativo e suas aplicações técnicas na administração pública.

- a.  Arquivos com as extensões DOCX e XLSX utilizam uma estrutura de texto simples e não estruturado, o que possibilita a sua abertura e edição no Bloco de Notas sem qualquer comprometimento da formatação complexa, fórmulas ou metadados de segurança.
- b.  O formato PNG surge como a opção técnica preferida para fotografias com alta complexidade cromática em substituição ao JPG, visto que emprega um algoritmo de compressão que, apesar de resultar em perdas de dados, gera arquivos menores sem sacrificar o nível de detalhamento visual.
- c.  Arquivos do tipo CSV são formatos que, por serem proprietários e fechados, requerem o licenciamento do Microsoft Excel para sua visualização, sendo o padrão de segurança para o transporte de dados criptografados entre sistemas governamentais.
- d.  O padrão PDF/A é uma especificação focada exclusivamente para a transmissão de arquivos de áudio e vídeo em sessões legislativas, visando minimizar o consumo de largura de banda através da remoção automática de metadados de texto e imagens estáticas.
- e.  O formato PDF é amplamente utilizado para assegurar a integridade visual de documentos e permitir a aplicação de assinaturas digitais; já o JPG adota uma compressão do tipo *lossy* (com perda), sendo ideal para fotografias por oferecer uma redução significativa no tamanho do arquivo.

**13.** No Microsoft Word 365, ao utilizar a funcionalidade nativa para exportar ou salvar um documento no formato PDF, o usuário encontra opções que impactam a estrutura e a preservação digital do arquivo.

Assinale a alternativa que descreve **corretamente** uma funcionalidade técnica desse procedimento.

- a.  Realiza a compressão obrigatória de todas as imagens para 72 dpi, sem possibilidade de ajuste manual, visando assegurar que o arquivo final ocupe o menor espaço de armazenamento possível.
- b.  Exige a instalação prévia de um *driver* de impressora virtual de terceiros para que a conversão seja realizada, uma vez que o *software* não possui um motor de exportação de arquivos nativo.
- c.  Converte obrigatoriamente todos os hiperlinks e referências cruzadas em texto simples não clicável, como uma medida de segurança padrão para evitar que o destinatário acesse *links* externos.
- d.  Permite a seleção do padrão PDF/A para arquivamento a longo prazo e a inserção de marcas de acessibilidade para leitores de tela, assegurando que o documento siga normas técnicas internacionais.
- e.  Limita a exportação de documentos a um máximo de vinte páginas, caso existam elementos gráficos complexos, exigindo que arquivos extensos sejam particionados para garantir a conversão.

14. No Microsoft Excel 365, assegurar a integridade das informações em planilhas colaborativas é possível graças a ferramentas de controle de entrada e visualização.

Assinale a alternativa **correta** considerando a entrada direta de dados via teclado, em relação às funcionalidades de Validação de Dados e Filtros.

- a.  Permite que o Filtro Automático reorganize de forma instantânea as linhas da planilha sempre que um novo dado for inserido pelo usuário, assegurando uma classificação em tempo real.
- b.  Estabelece que o Filtro Avançado seja aplicado obrigatoriamente em uma nova aba de trabalho, impossibilitando a exibição dos resultados filtrados no mesmo intervalo dos dados originais.
- c.  Permite a utilização de fórmulas personalizadas para restringir a entrada de dados, como a aplicação da função CONT.SE para evitar que valores duplicados sejam inseridos em uma coluna específica.
- d.  Assegura que as Listas Suspensas de validação atualizem automaticamente a tabela de origem dos dados sempre que um novo termo for inserido manualmente pelo usuário na célula.
- e.  Limita o recurso de Filtro por Cor exclusivamente para as células que possuam regras de Formatação Condicional ativas, não reconhecendo cores que foram aplicadas manualmente no preenchimento.

15. Assinale a alternativa **correta** em relação aos conceitos de segurança, ferramentas de proteção e tipos de ameaças em ambientes de rede.

- a.  O *Firewall* Pessoal é uma ferramenta projetada detectar e eliminar automaticamente *malwares* que residem na memória RAM, eliminando a necessidade de um *software* antivírus dedicado no sistema.
- b.  Vírus e *Worms* possuem exatamente o mesmo mecanismo de infecção, uma vez que ambos dependem obrigatoriamente da execução de um arquivo hospedeiro para se autorreplicarem e se propagarem pela rede.
- c.  As atualizações automáticas do sistema operacional são recomendadas apenas para corrigir falhas estéticas na interface, não estando diretamente relacionadas ao fechamento de vulnerabilidades críticas.
- d.  O *Phishing* é uma técnica de engenharia social que se baseia exclusivamente na instalação física de dispositivos para captura de dados, como *keyloggers* de *hardware*, em terminais de autoatendimento bancário.
- e.  A Autenticação de Múltiplos Fatores (MFA) eleva a segurança ao exigir duas ou mais credenciais distintas para o acesso, mitigando os riscos associados a ataques de *phishing* que buscam a captura de senhas.

## Raciocínio Lógico

5 questões

16. Em um órgão, o número de servidores lotados na Unidade A e na Unidade B está, inicialmente, na razão 7:9. Em seguida, são lotados exatamente 8 servidores adicionais na Unidade A, sem qualquer alteração no quadro da Unidade B, e a razão A:B passa a ser exatamente 5:6.

Considerando que as quantidades de servidores são inteiras, o número inicial de servidores na Unidades A era:

- a.  Maior que 115
- b.  Maior que 110 e menor que 115
- c.  Maior que 105 e menor que 110
- d.  Maior que 100 e menor que 105
- e.  Menor que 100

17. Um contrato de prestação de serviço, no valor inicial de R\$ 100.000,00, sofreu três alterações sucessivas em seu valor, aplicadas nesta ordem, sempre sobre o valor já reajustado:

- Um acréscimo de 8% (reajuste anual).
- Um decréscimo de 5% (devido a uma renegociação por volume).
- Um acréscimo de 3% (taxa de urgência).

O valor final do contrato, em reais, é:

- a.  Maior que R\$ 105.699,00
- b.  Maior que R\$ 105.669,00 e menor que R\$ 105.679,00
- c.  Maior que R\$ 105.679,00 e menor que R\$ 105.689,00
- d.  Maior que R\$ 105.689,00 e menor que R\$ 105.699,00
- e.  Menor que R\$ 105.669,00

18. Em um fluxo de pagamento, considere as afirmações:

- I: "Há inconsistência no cadastro."
- V: "A solicitação é devolvida para correção."
- P: "O pagamento é liberado."
- D: "O documento está incompleto."

Admita como premissas, simultaneamente verdadeiras:

1. Se há inconsistência no cadastro, então a solicitação é devolvida para correção.
2. Se a solicitação é devolvida para correção, então o pagamento não é liberado.
3. Pelo menos um dos dois problemas ocorreu: houve inconsistência no cadastro ou o documento está incompleto.
4. O pagamento foi liberado.

Com base exclusivamente nas premissas, assinale a conclusão logicamente necessária.

- a.  O documento está completo.
- b.  Há inconsistência no cadastro.
- c.  A solicitação foi devolvida para correção.
- d.  O pagamento não foi liberado.
- e.  O documento está incompleto.

19. Quatro servidores (Ana, Bruno, Carla e Diego) farão apresentações, em uma única sessão, exatamente nesta ordem: 1º, 2º, 3º e 4º (sem empates).

Sabe-se que:

1. Diego apresenta imediatamente depois de Ana.
2. Ana apresenta antes de Carla.
3. Bruno não é o 1º.
4. Bruno apresenta antes de Carla.

Assinale a ordem necessariamente **correta** (do 1º ao 4º).

- a.  Ana • Diego • Bruno • Carla
- b.  Ana • Diego • Carla • Bruno
- c.  Carla • Bruno • Ana • Diego
- d.  Diego • Ana • Bruno • Carla
- e.  Diego • Bruno • Ana • Carla

20. Considere as afirmações, no contexto de um hospital público:

- A: "O paciente foi triado."
- B: "O prontuário foi aberto."
- C: "O médico foi acionado."

A direção estabelece a regra: "Se o paciente foi triado, então o prontuário foi aberto ou o médico foi acionado".

Assinale a alternativa que expressa, de forma logicamente equivalente, a negação dessa regra.

- a.  O paciente não foi triado, e o prontuário não foi aberto e o médico não foi acionado.
- b.  O paciente foi triado, e o prontuário foi aberto e o médico não foi acionado.
- c.  O paciente foi triado, e o prontuário não foi aberto e o médico não foi acionado.
- d.  Se o paciente foi triado, então o prontuário não foi aberto ou o médico não foi acionado.
- e.  Se o paciente não foi triado, então o prontuário foi aberto ou o médico foi acionado.

## Conhecimentos Específicos

40 questões

**21.** Nos termos da Lei Complementar nº 63/2003, que dispõe sobre o Estatuto dos Servidores Públicos do Município de Florianópolis, a reintegração é a investidura do servidor estável no cargo anteriormente ocupado, quando invalidada a sua demissão por decisão administrativa ou judicial.

Assinale a alternativa **correta** considerando a hipótese de o cargo anteriormente ocupado ter sido extinto.

- a.  O servidor será exonerado de ofício, sem direito a qualquer tipo de indenização ou aproveitamento em outro cargo.
- b.  O servidor ficará em disponibilidade, observado o regramento sobre a remuneração proporcional ao tempo de serviço.
- c.  O servidor deverá ser colocado em disponibilidade com remuneração integral, independentemente do tempo de serviço apurado.
- d.  O Município deverá criar um novo cargo idêntico no prazo de 30 dias para garantir o retorno imediato do servidor.
- e.  O servidor deverá ser aposentado compulsoriamente, com proventos calculados com base na última remuneração.

**22.** Assinale a alternativa **correta** nos termos da Lei Complementar nº 63/2003 – Estatuto dos Servidores Públicos do Município de Florianópolis, acerca das penalidades disciplinares aplicáveis ao servidor público municipal.

- a.  Constituem penalidades disciplinares apenas a advertência, a suspensão e a demissão, não sendo prevista cassação de aposentadoria.
- b.  Constituem penalidades disciplinares a advertência, a suspensão, a demissão e a exoneração, previstas para todos os servidores.
- c.  Constituem penalidades disciplinares a advertência e a suspensão, sendo a demissão aplicada somente por decisão judicial.
- d.  Constituem penalidades disciplinares a advertência, a suspensão e a destituição de função, não sendo prevista cassação de disponibilidade.
- e.  Constituem penalidades disciplinares a advertência, a suspensão, a demissão, a cassação de aposentadoria ou disponibilidade e a destituição de cargo em comissão.

**23.** Durante abordagem cirúrgica da região submandibular, a estrutura anatômica que deve ser preservada para evitar paresia do lábio inferior é o:

- a.  Nervo lingual
- b.  Nervo hipoglosso
- c.  Nervo alveolar inferior
- d.  Nervo auriculotemporal
- e.  Nervo marginal mandibular do facial

**24.** De acordo com as normas vigentes que regulamentam as técnicas de sedação em serviços de saúde, a sedação mínima (ansiólise) corresponde a um estado farmacologicamente induzido, no qual o paciente apresenta características específicas.

Diante desse contexto, assinale a alternativa que define **corretamente** a sedação mínima.

- a.  Condição caracterizada por redução do nível de consciência, com prejuízo da capacidade de resposta a estímulos verbais simples.
- b.  Situação clínica que exige intervenção ativa para manutenção das vias aéreas e suporte ventilatório.
- c.  Estado de ansiólise, com manutenção da consciência, preservação dos reflexos protetores das vias aéreas e resposta adequada a comandos verbais.
- d.  Estado sedativo associado à amnésia profunda e depressão significativa do sistema nervoso central.
- e.  Técnica que pressupõe o uso exclusivo de fármacos por via intravenosa, independentemente do grau de sedação.

**25.** Um paciente apresenta uma lesão intraoral indolor, de crescimento lento, localizada na mucosa jugal. Exames radiográficos mostram uma área radiolúcida bem delimitada. A biópsia revela feixes entrelaçados de células fusiformes com núcleos ondulados, associadas a delicados feixes colágenos e matriz mixoide, além de numerosos mastócitos. A imunohistoquímica demonstra positividade dispersa para proteína S-100.

Com base nesses achados clínicos, radiográficos e histopatológicos, qual é o diagnóstico mais provável?

- a.  Lipoma
- b.  Neurofibroma
- c.  Schwannoma
- d.  Tumor de células granulares
- e.  Fibroma ossificante periférico

**26.** No que se refere aos procedimentos diagnósticos em Patologia Bucal, a biópsia incisional é indicada em situações específicas, considerando-se a extensão da lesão, a suspeita clínica e o impacto terapêutico do procedimento.

Diante desse contexto, assinale a alternativa que **corretamente** indica a principal situação clínica para a realização de biópsia incisional.

- a.  Lesão de natureza inflamatória aguda, sem necessidade de elucidação histopatológica.
- b.  Situação em que o diagnóstico clínico é definitivo, dispensando confirmação histopatológica.
- c.  Presença de lesão extensa e/ou com suspeita clínica de malignidade, na qual a remoção total não é recomendada como procedimento inicial.
- d.  Lesão pequena, bem delimitada e encapsulada, passível de excisão completa em único tempo cirúrgico.
- e.  Indicação baseada exclusivamente na faixa etária do paciente, independentemente das características da lesão.

**27.** No âmbito da organização dos serviços de saúde no Sistema Único de Saúde (SUS), o apoio matricial constitui uma estratégia de gestão do cuidado que visa ampliar a resolutividade da Atenção Primária à Saúde.

Considerando seus pressupostos teórico-operacionais, assinale a alternativa que define **corretamente** o apoio matricial.

- a.  Substituição das atribuições da Atenção Primária à Saúde por equipes especializadas.
- b.  Encaminhamento com transferência integral da responsabilidade assistencial do usuário para serviços especializados.
- c.  Modelo de atenção baseado no atendimento isolado e exclusivo do especialista, sem articulação com a equipe de referência.
- d.  Processo de compartilhamento sistemático de saberes e práticas entre equipes de referência e equipes matriciais, com corresponsabilização pelo cuidado e qualificação das ações assistenciais.
- e.  Estratégia organizacional que promove a fragmentação da assistência por meio da atuação, independentemente dos diferentes níveis de atenção.

**28.** No contexto das alterações patológicas das glândulas salivares, um paciente apresenta episódios recorrentes de aumento de volume doloroso em região submandibular, especialmente durante as refeições, com regressão espontânea após estímulo salivar.

Considerando o mecanismo fisiopatológico envolvido, assinale a alternativa que indica **corretamente** a condição mais diretamente relacionada à obstrução mecânica do ducto excretor por estrutura mineralizada.

- a.  Sialolitíase
- b.  Síndrome de Sjögren
- c.  Mucocele de retenção
- d.  Parotidite viral epidêmica
- e.  Xerostomia induzida por fármacos anticolinérgicos

**29.** Durante um atendimento odontológico em clínica de cirurgia e traumatologia bucomaxilofacial, um paciente diabético passa a apresentar sinais compatíveis com hipoglicemia aguda.

Assinale a alternativa **correta** considerando o manejo correto dessa emergência médica no consultório odontológico.

- a.  A interrupção do tratamento odontológico só é necessária em casos de hipoglicemia grave.
- b.  Em casos de hipoglicemia moderada, deve-se administrar glicose por via oral; caso não haja melhora rápida dos sintomas, administrar 50 mL de glicose a 50% ou 1 mg de glucagon por via intravenosa ou intramuscular, monitorar sinais vitais e consultar o médico antes de prosseguir com o atendimento odontológico.
- c.  Em casos de hipoglicemia leve, deve-se administrar glicose por via intravenosa imediatamente e encaminhar o paciente ao hospital, independentemente da resposta clínica.
- d.  O tratamento odontológico deve continuar normalmente enquanto se administra oxigênio, pois a hipoglicemia não representa risco imediato ao paciente.
- e.  Em casos de hipoglicemia grave, deve-se apenas oferecer alimentos açucarados por via oral e aguardar melhora espontânea antes de qualquer outra conduta.

**30.** Os músculos infra-hioideos são um grupo de músculos do pescoço que participam principalmente da deglutição e da estabilização do osso hioide.

Assinale a alternativa **correta** sobre esses músculos.

- a.  Todos os músculos infra-hioideos são inervados diretamente pelo nervo facial (VII par craniano).
- b.  O omohioideo é inervado pelo nervo hipoglosso (XII par craniano) e sua principal função é elevar o osso hioide durante a deglutição.
- c.  O tireohioideo se origina no osso hioide e se insere no esterno, participando exclusivamente da movimentação lateral do pescoço.
- d.  O esternocleido-hioideo apresenta inserção superior no manúbrio esternal e inferior na lâmina da cartilagem tireoide, promovendo elevação da laringe.
- e.  O esternotireoideo se insere na face posterior da cartilagem tireoide da laringe e tem como ação principal a depressão do osso hioide e da laringe.

**31.** Durante um procedimento cirúrgico bucomaxilofacial sob anestesia geral, o paciente apresenta bradicardia importante associada a aumento de secreções salivares, compatível com hiperatividade parassimpática. Diante desse quadro, o anestesista opta pela administração de atropina.

Assinale a alternativa que justifica **corretamente** o uso da atropina nessa situação.

- a.  Bloqueia os receptores muscarínicos da acetilcolina, antagonizando a ação do nervo vago.
- b.  Atua como agonista muscarínico, reduzindo a frequência cardíaca e a salivação.
- c.  Inibe a liberação de acetilcolina na junção neuromuscular, causando relaxamento muscular.
- d.  Estimula o sistema nervoso parassimpático, promovendo broncoconstrição e bradicardia.
- e.  Estimula receptores nicotínicos, promovendo aumento do tônus vagal e redução das secreções.

**32.** Um paciente saudável apresenta uma ferida cirúrgica após exérese de lesão mandibular. No pós-operatório, observa-se presença de sutura com as margens da ferida separadas, presença de pequenos coágulos e restos de material de sutura, área de tecido com aspecto pálido e pouco sangrante, inflamação leve, mas prolongada, e exsudato seroso limitado.

Analise as afirmativas abaixo considerando os fatores que prejudicam a cicatrização de feridas em indivíduos saudáveis.

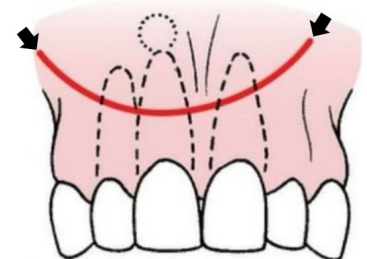
1. A presença de restos de sutura e coágulos pode servir como nicho para proliferação bacteriana, prolongando a fase inflamatória e retardando a fibroplasia.
2. A separação das margens sugere tensão local que pode causar isquemia, reduzindo o fornecimento de oxigênio e nutrientes necessários à cicatrização.
3. A área de tecido pálido indica possível necrose ou isquemia, ambos prejudicando a cicatrização, mesmo em paciente sem comorbidades.
4. Em um paciente saudável, esses fatores não impactam significativamente o tempo de cicatrização, pois a resposta imune e a fibroplasia compensam qualquer dano local.

Assinale a alternativa que indica todas as afirmativas **corretas**.

- a.  São corretas apenas as afirmativas 1 e 4.
- b.  São corretas apenas as afirmativas 2 e 3.
- c.  São corretas apenas as afirmativas 1, 2 e 3.
- d.  São corretas apenas as afirmativas 2, 3 e 4.
- e.  São corretas as afirmativas 1, 2, 3 e 4.

**33.** Assinale a alternativa que indica **corretamente** o tipo de incisão apontada pelas setas na imagem ao lado.

- a.  em "Y"
- b.  radicular
- c.  semilunar
- d.  triangular
- e.  quadrangular



**34.** Um paciente sofre um trauma facial após um acidente automobilístico, apresentando parestesia na região inervada pelo nervo alveolar inferior. Após exames clínicos e eletroneuromiográficos, observou-se que o nervo sofreu uma compressão temporária, sem interrupção anatômica do axônio ou da bainha de mielina, e que a função motora e sensitiva deve se recuperar espontaneamente em dias ou semanas.

Considerando a descrição acima, assinale a alternativa **correta** sobre o tipo de lesão apresentada e suas características.

- a.  Axonotmese: lesão temporária do nervo, causada por compressão ou isquemia, com preservação da estrutura axonal e recuperação completa sem intervenção cirúrgica.
- b.  Axonotmese parcial: lesão onde apenas a mielina é danificada, sem interrupção axonal, exigindo fisioterapia intensiva para recuperação completa.
- c.  Neurotme: interrupção completa do nervo, incluindo axônio e bainha, com regeneração espontânea possível em semanas.
- d.  Neuropraxia: lesão temporária do nervo, causada por compressão ou isquemia, com preservação da estrutura axonal e recuperação completa sem intervenção cirúrgica.
- e.  Neuroma: processo regenerativo benigno do nervo que sempre ocorre após neuropraxia e não causa sintomas dolorosos.

**35.** O ducto de Stensen é responsável por drenar a glândula parótida na cavidade oral.

Assinale a alternativa **correta** sobre seu trajeto anatômico.

- a.  Passa sobre o músculo masseter e perfura o músculo bucinador.
- b.  Passa sob o músculo masseter e perfura o músculo bucinador.
- c.  Passa sobre o músculo bucinador e perfura o masseter.
- d.  Passa sob o músculo bucinador e perfura o masseter.
- e.  Passa entre o masseter e o bucinador, sem perfurar nenhum músculo.

**36.** Durante a exodontia de dentes permanentes, a luxação iatrogênica de dentes adjacentes representa uma complicação relacionada tanto à técnica cirúrgica quanto à seleção inadequada de instrumentais.

Assinale a alternativa **correta** em relação ao tema.

- a.  Em situações de luxação parcial de dentes adjacentes, a contenção rígida com fios metálicos e barras de arco está indicada como primeira escolha, pois promove imobilização absoluta, condição essencial para a reparação do ligamento periodontal e prevenção de reabsorções inflamatórias.
- b.  A presença de mobilidade após o reposicionamento do dente luxado contraindica sua estabilização, uma vez que o repouso funcional sem contenção favorece a reorganização das fibras periodontais e reduz o risco de anquilose dentoalveolar.
- c.  A utilização de fórceps com pontas amplas e serrilhadas é recomendada em dentes anteriores mandibulares com sobreposição coronária, pois distribui melhor as forças de preensão e diminui a possibilidade de deslocamento iatrogênico de dentes adjacentes.
- d.  A verificação da oclusão após o reposicionamento de um dente luxado é dispensável, visto que a interferência oclusal não exerce influência significativa sobre o prognóstico periodontal e pulpar desses dentes.
- e.  Quando ocorre luxação significativa ou avulsão parcial, a conduta prioritária consiste no reposicionamento imediato do dente em sua posição original, avaliação da oclusão para exclusão de hiperoclusão traumática e estabilização semirrígida apenas nos casos em que persista mobilidade.

**37.** A angina de Ludwig é uma infecção de evolução rápida que pode obstruir as vias aéreas.

Diante disso, quais espaços perimandibulares acometidos bilateralmente descritos abaixo caracterizam uma angina de Ludwig?

- a.  Bucal, pré-traqueal e sublingual.
- b.  Bucal, pré-traqueal e submentoniano.
- c.  Bucal, sublingual e pterigomangibular.
- d.  Submandibular, sublingual e submentoniano.
- e.  Submassetérico, pré-traqueal e sublingual.

**38.** Um paciente do sexo masculino, 22 anos, ASA I, é levado ao pronto-socorro hospitalar 60 minutos após sofrer agressão física, apresentando trauma em região orofacial.

Ao exame clínico e radiográfico, observa-se:

1. Avulsão completa do dente 11, com ápice fechado, armazenado desde o momento do trauma em leite integral refrigerado.
2. Fratura coronorradicular do dente 21, com exposição pulpar e extensão subgingival palatina.
3. Dor intensa, edema progressivo em região submandibular direita, trismo moderado e febre de 38,9°C.
4. TC evidencia coleção purulenta em espaço submandibular, sem sinais de comprometimento mediastinal.
5. Paciente relata alergia imediata (urticária e broncoespasmo) à penicilina.

Considerando os princípios atuais de urgências e emergências em odontologia, o manejo inicial mais adequado, incluindo trauma dentário, controle da infecção aguda, analgesia e antibioticoterapia, é:

- a.  Reimplante imediato do dente 11 com contenção flexível por 2 semanas; adiamento do tratamento endodôntico; estabilização provisória do 21; internação hospitalar, drenagem cirúrgica da infecção; antibioticoterapia endovenosa com clindamicina; analgesia multimodal; avaliação diária.
- b.  Reimplante imediato do dente 11 seguido de contenção rígida por 4 semanas; pulpectomia imediata do 11; exodontia do 21; antibioticoterapia com amoxicilina + clavulanato; analgesia com AINE isolado; alta hospitalar com acompanhamento ambulatorial.
- c.  Não reimplantar o dente 11 devido ao risco de reabsorção inflamatória; contenção semirrígida do 21; drenagem intraoral da infecção; prescrição de clindamicina via oral; analgesia com opioide fraco; observação ambulatorial.
- d.  Reimplante do dente 11 após tratamento endodôntico extraoral; contenção rígida por 6 semanas; pulpotomia do 21; antibioticoterapia com ceftriaxona; analgesia com dipirona isolada; alta após observação de 12 horas.
- e.  Extração do dente 11; tratamento endodôntico imediato do 21; drenagem da infecção sob anestesia local; antibioticoterapia com azitromicina; analgesia com AINE associado a corticosteroide; manejo ambulatorial.

**39.** Um paciente edêntulo total apresenta altura mandibular anterior adequada (17 mm) e profundidade vestibular anterior insuficiente devido à inserção baixa muscular. O cirurgião decide realizar uma vestibuloplastia para melhorar a retenção e estabilidade da prótese inferior. Entre as técnicas disponíveis, a opção de retalho transposicional (*Lip Switch*) é escolhida.

Assinale a alternativa **correta** em relação ao tema.

- a.  A principal limitação da vestibuloplastia por retalho transposicional é a necessidade de hospitalização prolongada e a morbidade significativa da área doadora.
- b.  Esse procedimento está indicado apenas quando a altura mandibular anterior é inferior a 10 mm, pois grandes alturas dificultam a transposição do retalho.
- c.  O retalho transposicional combina um retalho mucoso de base lingual com um retalho periosteal de base labial, aumentando a área vestibular anterior e melhorando a retenção da prótese, com cicatrização secundária da porção interna do lábio.
- d.  O retalho transposicional utiliza exclusivamente um retalho mucoso pediculado lingualmente, sendo suturado no fundo do véstibulo, sem necessidade de envolvimento do periósteo.
- e.  A recidiva da profundidade do véstibulo é raramente observada, tornando o resultado altamente previsível em todos os pacientes.

**40.** Dentre as glândulas salivares maiores, a glândula parótida é:

- a.  A menos acometida por tumores, mas com predomínio de malignidade.
- b.  A mais acometida por tumores, sendo a maioria deles benignos.
- c.  Igual à glândula sublingual em frequência de tumores, mas com predomínio de tumores benignos.
- d.  A segunda mais acometida por tumores, com predominância de malignidade sobre benignidade.
- e.  A terceira mais acometida por tumores.

**41.** Um paciente com infecção odontogênica de terceiro molar inferior apresenta edema submandibular bilateral, elevação do assoalho bucal, disfagia, voz abafada e ausência de flutuação evidente. A tomografia evidencia comprometimento do espaço sublingual com possível comunicação com o espaço submandibular.

Assinale a alternativa **correta** sobre os limites anatômicos do espaço sublingual.

- a.  Limite superior: língua; Limite inferior: músculo genio-hióideo; Limite medial: septo lingual; Limite lateral: glândula submandibular.
- b.  Limite superior: língua; Limite inferior: músculo milo-hióideo; Limite medial: músculo hioglosso; Limite lateral: ramo da mandíbula.
- c.  Limite superior: Ventre anterior do músculo digástrico; Limite inferior: músculo milo-hióideo; Limite medial: músculo genioglosso; Limite lateral: músculo milo-hióideo.
- d.  Limite superior: mucosa oral; Limite inferior: músculo genio-hióideo; Limite medial: músculo hioglosso; Limite lateral: corpo da mandíbula.
- e.  Limite superior: mucosa oral; Limite inferior: músculo milo-hióideo; Limite medial: músculos da língua; Limite lateral: superfície lingual da mandíbula.


**42.** Um paciente apresenta uma lesão radiolúcida em região de maxila, assintomática, com crescimento lento anteroposterior e não associada a dentes. Durante a biópsia excisional de caráter diagnóstico, observou-se que a lesão apresentava aspecto cístico, mas sua cápsula se despedaçava facilmente, dificultando a remoção íntegra.

Considerando os achados clínicos, radiográficos e cirúrgicos, qual é a hipótese diagnóstica mais provável?

- a.  Cisto radicular.
- b.  Ameloblastoma.
- c.  Ceratocisto odontogênico.
- d.  Cisto glandular odontogênico.
- e.  Fibroma odontogênico central.

**43.** Após sofrer um acidente automobilístico com graves traumas faciais, o paciente foi direcionado ao cirurgião bucomaxilofacial.

Após anamnese, foi identificada visivelmente uma pupila maior que a outra, como na imagem abaixo:



Alterações na pupila podem indicar lesões neurológicas.

De acordo com a imagem e a descrição acima, assinale a alternativa que corresponde **corretamente** ao quadro.

- a.  Pupilas mióticas
- b.  Pupilas isocorias
- c.  Pupilas misocorias
- d.  Pupilas anisocorias
- e.  Pupilas midriáticas

**44.** Durante a esterilização de instrumentos cirúrgicos, a equipe deve assegurar a rastreabilidade e a identificação adequada dos pacotes.

Assinale a alternativa **correta** considerando as normas da Anvisa sobre esterilização.

- a.  Não é necessário colocar data e lote na embalagem antes de esterilizar.
- b.  A marcação direta na embalagem é proibida; apenas etiquetas adesivas podem ser utilizadas.
- c.  É obrigatório colocar no pacote a data da esterilização, o lote e o responsável pelo preparo, utilizando qualquer caneta que esteja disponível no consultório.
- d.  É obrigatório colocar no pacote somente a data da esterilização, que pode ser feita por meio de carimbo, etiqueta ou caneta com tinta adequada para esterilização.
- e.  A identificação do pacote pode ser feita por etiqueta ou marcação direta na embalagem, desde que contenha a data da esterilização, lote e responsável pelo preparo; e a tinta utilizada seja adequada para esterilização.

**45.** O cisto ósseo que se forma logo abaixo da cartilagem da articulação temporomandibular, geralmente associado à degeneração da cartilagem condilar, é denominado:

- a.  Cisto articular.
- b.  Cisto subcondral.
- c.  Cisto ósseo simples.
- d.  Cisto degenerativo.
- e.  Cisto condrocaudal.

**46.** A física básica da radiologia odontológica descreve as interações dos raios X com os tecidos biológicos.

Em radiografias intraorais de baixa energia (50-70 kVp), qual é o mecanismo predominante responsável pela absorção de fótons em estruturas densas, como o osso cortical, que gera contraste radiográfico entre osso e tecidos moles?

- a.  Efeito fotoelétrico
- b.  Espalhamento Rayleigh
- c.  Espalhamento de Bragg
- d.  Emissão de fluorescência
- e.  Absorção por espalhamento inelástico nuclear

**47.** Nos procedimentos de artroscopia da articulação temporomandibular (ATM), o posicionamento adequado do paciente constitui fator determinante para a minimização de complicações.

Assinale a alternativa que corresponde **corretamente** à posição recomendada.

- a.  Sentado completamente ereto sem qualquer apoio para a cabeça.
- b.  Decúbito lateral, mandíbula paralela ao plano do leito, dificultando o acesso posterior-lateral e aumentando risco de luxação condilar.
- c.  Decúbito dorsal com leve inclinação cefálica e cabeça firmemente estabilizada, permitindo acesso seguro à fossa articular posterior-lateral, sem risco de compressão do nervo facial.
- d.  Decúbito dorsal com cabeça completamente flexionada sobre o peito, facilitando a visualização da fossa articular.
- e.  Decúbito ventral com rotação cervical, proporcionando acesso direto à cabeça condilar.

**48.** A classificação proposta por Pell e Gregory é amplamente utilizada para planejamento cirúrgico de terceiros molares inferiores inclusos.

No que se refere às posições verticais descritas nesse sistema, a posição "B" corresponde à situação em que:

- a.  A superfície oclusal do terceiro molar localiza-se ao nível do plano oclusal do segundo molar.
- b.  A superfície oclusal do terceiro molar encontra-se inferior à linha cervical do segundo molar.
- c.  A coroa do terceiro molar posiciona-se superiormente ao plano oclusal, caracterizando estágio inicial de erupção.
- d.  A superfície oclusal do terceiro molar encontra-se entre o plano oclusal e a linha cervical do segundo molar.
- e.  A coroa do terceiro molar encontra-se completamente incluída em tecido ósseo abaixo da junção cimento-esmalte do segundo molar.

**49.** Dentre os acessos cirúrgicos utilizados em cirurgia bucomaxilofacial para abordagem da mandíbula, assinale a alternativa que corresponde **corretamente** ao acesso extraoral indicado para proporcionar boa exposição do corpo e do ângulo mandibular, sendo realizado por meio de uma incisão na região submandibular.

- a.  Risdon.
- b.  Al-Kayat.
- c.  Subciliar.
- d.  Intrabucal.
- e.  Pré-auricular.

**50.** Durante a investigação de dor cervicofacial crônica, um paciente apresenta exame de imagem revelando processo estiloide com comprimento superior a 30 mm.

Com base nas características da Síndrome de Eagle, assinale a alternativa que explica **corretamente** o mecanismo responsável pelos sintomas apresentados.

- a.  Infecção crônica das glândulas salivares.
- b.  Alteração congênita da cartilagem nasal.
- c.  Degeneração progressiva do nervo facial.
- d.  Compressão de estruturas vasculares e nervosas adjacentes pelo processo estiloide alongado.
- e.  Inflamação primária da articulação temporomandibular.

**51.** Durante um atendimento odontológico, um paciente apresenta dificuldade significativa para abrir a boca devido à inflamação nos músculos mastigatórios.

Considerando as técnicas anestésicas indicadas para bloqueio dos ramos do nervo mandibular em situações de limitação de abertura bucal, assinale a alternativa **correta** sobre a técnica realizada com a boca fechada.

- a.  A técnica de Gow-Gates utiliza a linha mucogengival mandibular como referência e bloqueia apenas o nervo lingual, sem atingir o nervo alveolar inferior.
- b.  A técnica de Vazirani-Akinosi consiste na inserção da agulha paralelamente ao plano oclusal da mandíbula, na região do espaço pterigo-mandibular, promovendo anestesia do nervo alveolar inferior, nervo lingual e, ocasionalmente, do nervo milo-hióideo.
- c.  O bloqueio convencional do nervo alveolar inferior é mais previsível em pacientes com abertura bucal limitada, pois exige pouca movimentação da mandíbula.
- d.  A técnica de Vazirani-Akinosi baseia-se na palpação direta do forame mandibular para guiar a inserção da agulha.
- e.  A técnica de Gow-Gates é realizada com a mandíbula em posição de oclusão e a agulha é inserida perpendicularmente ao plano oclusal inferior, sendo indicada em casos de trismo.

**52.** Na exposição cirúrgica de canino superior incluso por palatino para remoção ou tracionamento ortodôntico, o desenho do retalho deve proporcionar adequado acesso ao osso palatino, boa visualização do campo operatório e preservação da vascularização.

A configuração de retalho mais indicada é:

- a.  Incisão linear sobre a rafe palatina mediana com descolamento mínimo da mucosa.
- b.  Incisão circular diretamente sobre a projeção coronária do canino incluso, sem comunicação com o sulco gengival.
- c.  Retalho vestibular triangular com base apical, descolado até a linha média palatina para acesso ao canino incluso.
- d.  Retalho mucoperiosteal palatino de espessura total com incisão sulcular envolvendo dentes adjacentes, podendo associar incisão relaxante para ampliar o acesso cirúrgico.
- e.  Retalho palatino de espessura parcial com preservação do periósteo, limitando o acesso apenas ao tecido mucoso.

**53.** Após sofrer um trauma na região orbitária, o paciente pode apresentar alterações no posicionamento anteroposterior do globo ocular.

Nesse contexto, a exoftalmia significa:

- a.  Hematoma da pálpebra superior.
- b.  Protrusão do globo ocular para fora da órbita.
- c.  Retração do globo ocular para dentro da órbita.
- d.  Dificuldade de movimentação lateral do olho.
- e.  Aumento do tamanho da pupila.

**54.** Analise as afirmativas abaixo sobre manejo de dentes permanentes avulsionados.

1. O dente deve ser reimplantado o mais rápido possível, idealmente em até 30 minutos, para aumentar a chance de sobrevivência periodontal.
2. O armazenamento do dente em soluções isotônicas, como leite ou solução salina, é indicado quando o reimplante imediato não é possível.
3. O tratamento endodôntico deve ser iniciado precocemente em dentes com rizogênese completa para reduzir risco de reabsorção radicular.
4. A anestesia local nunca deve ser usada durante o reimplante, pois prejudica a revascularização do dente.

Assinale a alternativa que indica todas as afirmativas **corretas**.

- a.  São corretas apenas as afirmativas 1 e 2.
- b.  São corretas apenas as afirmativas 2 e 3.
- c.  São corretas apenas as afirmativas 1, 2 e 3.
- d.  São corretas apenas as afirmativas 2, 3 e 4.
- e.  São corretas as afirmativas 1, 2, 3 e 4.

**55.** No serviço público, as decisões administrativas devem ser imparciais, sem favorecimento a interesses pessoais ou pressões externas. Um gestor, entretanto, escolhe implementar políticas que beneficiam apenas um pequeno grupo de amigos, mesmo existindo alternativas que atendem a toda a população.

Qual princípio ético-administrativo está sendo desrespeitado nesse caso?

- a.  Legalidade.
- b.  Moralidade.
- c.  Continuidade.
- d.  Razoabilidade.
- e.  Impessoalidade.

**56.** O osteossarcoma é uma neoplasia maligna primária do tecido ósseo que apresenta características epidemiológicas e biológicas bem estabelecidas na literatura de patologia oral e maxilofacial.

Assinale a alternativa **correta** considerando esses aspectos.

- a.  O osteossarcoma apresenta maior incidência nos ossos da face quando comparado aos ossos longos do esqueleto apendicular.
- b.  O osteossarcoma corresponde à neoplasia maligna primária do osso mais frequente, representando aproximadamente 20% dos sarcomas, com predileção por ossos longos e ocorrência menos comum nos ossos maxilares.
- c.  O osteossarcoma constitui neoplasia maligna derivada de células cartilaginosas, caracterizada pela produção predominante de matriz condroide.
- d.  A maioria dos osteossarcomas apresenta origem metastática a partir de tumores epiteliais primários.
- e.  A ocorrência de osteossarcoma nos maxilares apresenta prevalência semelhante à observada em fêmur e tibia.

**57.** Em radiologia odontológica, a otimização da proteção radiológica do paciente segue o princípio ALARA (*As Low As Reasonably Achievable*).

Considerando a relação entre dose absorvida e qualidade da imagem, qual das seguintes estratégias proporciona redução significativa da dose sem comprometer a fidelidade diagnóstica?

- a.  Emprego de colimador retangular associado a detectores digitais de alta sensibilidade.
- b.  Aumento do tempo de exposição mantendo a tensão do tubo constante.
- c.  Uso de miliampere (mA) elevado com redução mínima do tempo de exposição.
- d.  Redução da distância entre a fonte de radiação e a região anatômica de interesse.
- e.  Aumento da corrente do tubo (mA) sem reduzir o tempo de exposição.

**58.** A regionalização da assistência em saúde no SUS organiza a oferta de serviços especializados conforme critérios populacionais e de complexidade tecnológica.

Assinale a alternativa **correta** em relação à inserção da cirurgia e traumatologia bucomaxilofacial na rede regionalizada de atenção.

- a.  Os serviços ambulatoriais especializados não participam da lógica regionalizada de atenção à saúde.
- b.  A regionalização limita-se à organização da atenção hospitalar, não abrangendo serviços ambulatoriais especializados em odontologia.
- c.  Os procedimentos cirúrgicos bucomaxilofaciais são centralizados em unidades nacionais de referência, devido à elevada complexidade tecnológica.
- d.  A regionalização da atenção em saúde bucal estabelece que a assistência cirúrgica bucomaxilofacial seja organizada em circuitos assistenciais independentes das demais linhas de cuidado da Rede de Atenção à Saúde.
- e.  A oferta de serviços de cirurgia e traumatologia bucomaxilofacial deve integrar a rede regionalizada de atenção à saúde, articulando unidades ambulatoriais especializadas e serviços hospitalares capazes de atender demandas de média e alta complexidade.

**59.** Para determinar se o terceiro molar inferior está mais próximo da face vestibular ou lingual, realiza-se uma radiografia periapical com incidência oclusal do ramo ascendente da mandíbula. Nessa técnica, o feixe central é direcionado de forma oblíqua, permitindo observar o deslocamento relativo da imagem do dente em relação à radiografia padrão.

Essa técnica, que utiliza o princípio da paralaxe para identificar a posição vestibulo-lingual do dente, é chamada de:

- a.  Donovan.
- b.  De Parma.
- c.  Le Máster.
- d.  Técnica de Clark.
- e.  Técnica de verticalização mandibular.

60. Durante a avaliação tomográfica de um paciente politraumatizado, observou-se fratura envolvendo os ossos nasais, processo frontal da maxila, parede medial da órbita, assoalho da órbita, rebordo infraorbitário e extensão posterior até os processos pterigoides do esfenóide, configurando um trajeto em formato piramidal no terço médio da face.

Com base na Classificação de Le Fort, é **correto** afirmar que:

- a.  O padrão descrito corresponde à fratura Le Fort II, também denominada fratura piramidal, caracterizada por trajeto que envolve ossos nasais, órbita e processos pterigoides.
- b.  Trata-se de uma fratura Le Fort I, caracterizada por separação horizontal do palato duro e processo alveolar da maxila.
- c.  O padrão descrito corresponde a uma fratura isolada do complexo zigomático-orbitário.
- d.  Trata-se de uma fratura Le Fort III, caracterizada por disjunção craniofacial completa com envolvimento do arco zigomático.
- e.  Não é possível classificar segundo Le Fort, pois fraturas com envolvimento orbitário não fazem parte dessa classificação.

Coluna  
em Branco.  
(rascunho)

**Página  
em Branco.  
(rascunho)**

Utilize a grade ao lado para anotar as suas respostas.

**Não destaque esta folha.** Ao entregar sua prova, o fiscal irá destacar e entregar esta grade de respostas que você poderá levar para posterior conferência.



# GRADE DE RESPOSTAS

1		31	
2		32	
3		33	
4		34	
5		35	
6		36	
7		37	
8		38	
9		39	
10		40	
11		41	
12		42	
13		43	
14		44	
15		45	
16		46	
17		47	
18		48	
19		49	
20		50	
21		51	
22		52	
23		53	
24		54	
25		55	
26		56	
27		57	
28		58	
29		59	
30		60	

SZ8 Odontólogo Bucomaxiofacial



