CONCURSO PÚBLICO

009. PROVA ESCRITA

2.º TENENTE MÉDICO PM ESTAGIÁRIO
(ENDOSCOPIA)

- Você recebeu sua folha de respostas e este caderno contendo 60 questões objetivas.
- Confira seu nome e número de inscrição impressos na capa deste caderno.
- Quando for permitido abrir o caderno, verifique se está completo ou se apresenta imperfeições. Caso haja algum problema, informe ao fiscal da sala.
- Leia cuidadosamente todas as questões e escolha a resposta que você considera correta.
- Marque, na folha de respostas, com caneta de tinta azul ou preta, a letra correspondente à alternativa que você escolheu.
- A duração da prova é de 4 horas, já incluído o tempo para o preenchimento da folha de respostas.
- Só será permitida a saída definitiva da sala e do prédio após transcorridos 75% do tempo de duração da prova.
- Ao sair, você entregará ao fiscal a folha de respostas e este caderno, podendo levar apenas o rascunho de gabarito, localizado em sua carteira, para futura conferência.
- Até que você saia do prédio, todas as proibições e orientações continuam válidas.

AGUARDE A ORDEM DO FISCAL PARA ABRIR ESTE CADERNO DE QUESTÕES.

FUNDAÇÃO vunesp
16.12.2012

CONHECIMENTOS ESPECÍFICOS

01. Em relação à hemorragia digestiva baixa, é correto afirmar:

(A) a aplicação tópica de solução de formaldeído, realizada sob anestesia tópica, é tratamento de escolha para a proctopatia actínica.

(B) a exploração do intestino delgado através da cápsula e da enteroscopia de balões permitiu criar o termo "hemorragia digestiva média".

(C) o preparo de cólon por via retrógrada facilita a identificação da topografia da hemorragia de origem colônica.

(D) o exame arteriográfico é especialmente útil para os pacientes em investigação de sangramento digestivo de origem obscura.

(E) o tratamento de lesão hemorrágica de Dieulafoy, identificada em cólon sigmoide à colonoscopia, é preferencialmente realizado através da escleroterapia com oleato de etanolamina a 5%.

02. Paciente masculino de 53 anos realiza exame colonoscópico de rastreamento de câncer colorretal. É identificado pólipo pediculado de 7 mm em cólon descendente. O anatomopatológico do produto de polipectomia revela tratar-se de adenoma tubular sem atipia. O próximo exame colonoscópico está indicado

(A) em 6 meses.

(B) em 1 ano.

(C) em 2 anos.

(D) em 3 anos.

(E) em 5 anos.

03. Em relação à lesão de crescimento lateral (denominada na literatura inglesa "laterally spreading tumor – LST") do cólon, pode-se afirmar:

(A) é aquela que cobre, no mínimo, superfície mucosa numa extensão superior a 5 mm.

(B) quando maior do que 5 cm, sai dos critérios de indicação de tratamento endoscópico.

(C) as lesões de superfície granular mista (LST-G-M) e aquelas de superfície lisa com pseudodepressão (LST-NG-FD) são mais relacionadas a neoplasias com invasão de submucosa.

(D) para LST de dimensões maiores do que 30 mm, fica indicada a dissecção endoscópica submucosa (ESD) como forma de tratamento.

(E) a técnica empregada para a ressecção endoscópica dessas lesões é a mesma daquela empregada à ressecção de pólipos pediculados.

04. Paciente do sexo feminino, de 67 anos, queixa-se de aumento do número de evacuações (3 a 4x ao dia), aquosas, sem sangue, sem dor abdominal, há cerca de 2 meses, refratária ao uso de loperamida, sem perda de peso. O exame colonoscópico e do íleo terminal se revela normal. Você realiza biópsias preferencialmente de certo segmento colorretal e avisa o patologista da principal possibilidade diagnóstica:

(A) reto – espiroquetose.

(B) sigmoide – colite isquêmica.

(C) flexura esplênica – colite por citomegalovírus.

(D) cólon transverso – colite colágena.

(E) ceco – colite parasitária.

05. A dilatação forçada da cárdia para tratamento da disfagia no paciente, com megaesôfago chagásico na forma não avançada,

(A) é realizada, na primeira sessão, com balão pneumático de 30 mm, sob pressão de 10psi.

(B) apresenta, a longo prazo, os mesmos resultados da injeção de 200 UI de toxina botulínica.

(C) apresenta, a longo prazo, os mesmos resultados da miotomia cirúrgica.

(D) apresenta risco de perfuração esofágica em < 0,1% dos casos.

(E) é tratamento que deve ser substituído pela miotomia endoscópica ("POEM – per-oral endoscopic miotomy").

06. Paciente masculino, de 46 anos, sem antecedentes prévios, com quadro de intoxicação alimentar, chega ao Pronto-Atendimento com dor torácica aguda, intensa, sudorese fria. Os exames descartam infarto agudo do miocárdio. A radiografia de tórax revela pneumomediastino e discutível pneumoperitôneo. Feita a suspeita de rotura espontânea de esôfago, a conduta mais adequada é

(A) solicitar estudo tomográfico com contraste hidrossolúvel por via oral a fim de avaliar a possibilidade de passar prótese autoexpansível recoberta para tratamento da condição.

(B) realizar exame endoscópico a fim de confirmar a suspeita e para a colocação de selante de fibrina para selar a perfuração.

(C) contraindicar o exame endoscópico, dado o risco de disseminação do conteúdo esofágico para o mediastino, com a insuflação endoscópica.

(D) introduzir sonda de Dubbhoff de 12Fr para alimentação do paciente.

(E) sugerir exame endoscópico intraoperatório para facilitar a rafia do esôfago pela equipe cirúrgica.

07. Em relação ao preparo de cólon, sabe-se que

(A) o preparo com solução de manitol a 10% praticamente não provoca distúrbios hidroeletrolíticos.

(B) o preparo com fosfosoda é a opção de eleição para o preparo em pacientes com antecedentes de doença inflamatória intestinal.

(C) o preparo retrógrado com solução glicerinada apresenta a vantagem de poder ser utilizado em pacientes com quadro de diverticulite aguda.

(D) o preparo com polietilenoglicol em dose única tem melhores resultados e melhor tolerância em relação ao mesmo preparo realizado em dose dividida.

(E) quando se pensa em indicadores de qualidade, espera-se que, no mínimo, 90% dos pacientes se apresentem com preparo de cólon adequado.

08. Durante exame endoscópico em paciente feminina de 30 anos, identifica-se lesão levemente deprimida de 20 mm, localizada na parede anterior do corpo proximal, de limites irregulares e pequenas nodulações no centro da lesão.

É correto afirmar:

(A) o local de maior rendimento da biópsia é nas nodulações localizadas no centro da lesão.

(B) a ressecção endoscópica pela técnica de "ESD" está indicada.

(C) o aspecto macroscópico supracitado sugere linfoma tipo MALT.

(D) o diagnóstico histopatológico esperado é de adenocarcinoma indiferenciado.

(E) a tatuagem da lesão através da injeção endoscópica de "tinta da China" está indicada.

09. Em relação ao GIST ("Gastrointestinal Stromal Tumor"), é correto afirmar que

(A) as lesões localizadas em jejuno têm pior prognóstico do que aquelas gástricas, ainda que do mesmo tamanho.

(B) expressa a actina em até 20% dos casos e desmina em mais de 50% dos casos.

(C) expressa o C-Kit (CD117) em 100% dos casos.

(D) se considerando apenas o estômago, a cárdia é a localização mais frequente.

(E) a ressecção endoscópica está indicada para o GIST gástrico de até 4 cm de diâmetro.

10. Em relação à gastroparesia diabética, é correto afirmar que

(A) o tratamento endoscópico com injeção de toxina botulínica tipo A no corpo gástrico tem apresentado resultados promissores.

(B) o tratamento padrão é a dilatação hidrostática do piloro com balão de 30 mm.

(C) a piloromiotomia endoscópica está indicada nos casos de apresentação mais grave.

(D) a implantação endoscópica de eletrodos gástricos para estimulação elétrica é alternativa promissora para os casos mais graves.

(E) a hiperglicemia não tem influência na apresentação clínica da gastroparesia diabética.

11. Durante exame endoscópico de paciente masculino de 39 anos, em investigação de dispepsia, identificam-se duas digitações de mucosa avermelhada e aveludada, medindo 4 e 6 mm, projetadas a partir da linha denteada. Não há erosões.

É correto afirmar:

(A) a forma mais correta de redigir a conclusão sobre esse achado é: "Esôfago de Barrett curto".

(B) a aplicação de ácido acético auxilia na identificação de possíveis focos de displasia.

(C) segundo a classificação de Praga, trata-se de alteração C4M6.

(D) a ressecção endoscópica das digitações está indicada.

(E) a ablação com bisturi de plasma de argônio está indicada.

12. Em relação à doença do refluxo gastroesofágico, é correto afirmar que

(A) o achado de anel de Schatzki não implica no diagnóstico de hérnia hiatal axial.

(B) o anel de Schatzki costuma provocar sintomas quando seu diâmetro é inferior a 16 mm.

(C) o achado de eosinófilos nas biópsias do esôfago distal é frequente na doença do refluxo gastroesofágico.

(D) o exame endoscópico apresenta a melhor sensibilidade para a confirmação do diagnóstico da doença do refluxo gastroesofágico.

(E) dentre os tratamentos endoscópicos propostos para a doença do refluxo, aquele que apresenta os melhores resultados é a técnica de plicaturas endoscópicas com Endocinch.

13. Em relação à gastrostomia endoscópica, pode-se dizer que

(A) há forte evidência na literatura confirmando que a técnica de punção apresenta menor índice de infecção do que a técnica de tração.

(B) o implante tumoral no estoma é complicação frequente quando se realiza a gastrostomia endoscópica por tração em pacientes com câncer da orofaringe.

(C) a antibioticoprofilaxia é facultativa quando se realiza a gastrostomia endoscópica pela técnica de tração.

(D) a fim de se reduzir o índice de infecção, sugere-se a realização de curativo oclusivo por 30 dias.

(E) a utilização de dispositivo de baixo perfil, tipo "button", é particularmente útil em pacientes acamados.

14. Ainda em relação ao posicionamento endoscópico de sondas, é correto afirmar que

(A) a realização de gastropexia endoscópica aumenta o risco de hemorragia e está contraindicada na gastrostomia por punção.

(B) as sondas de gastrostomia de menor diâmetro (15Fr por exemplo) são mais fáceis de manipular e menos propensas à disfunção do que aquelas mais calibrosas (20Fr por exemplo).

(C) a gastrostomia endoscópica é indicada para tratamento de pacientes com volvo gástrico de repetição.

(D) a gastrojejunostomia é excelente opção para se evitar o refluxo gastroesofágico, especialmente quando se prevê a necessidade de acesso enteral por mais de 3 m.

(E) a jejunostomia direta é tecnicamente mais simples em pacientes com estômago intacto, do que em pacientes gastrectomizados com reconstrução a Billroth II.

15. É correto afirmar que

(A) as úlceras gástricas localizadas na transição das mucosas trófica/atrófica não necessitam de caracterização histológica, pois seu caráter é benigno.

(B) o ciclo de Murakami nos ensina que o câncer gástrico precoce ulcerado (tipo 0-III) pode cicatrizar.

(C) a gastrite atrófica autoimune associada à anemia perniciosa é fator de proteção para úlcera gástrica péptica.

(D) frente à suspeita de Síndrome de Zollinger-Ellison, deve-se, durante o exame endoscópico, biopsiar os eventuais pólipos de corpo gástrico em busca de gastrinomas.

(E) o local da biópsia de melhor rendimento diagnóstico na úlcera gástrica é o leito ulcerado.

16. Assinale, correta e respectivamente, o corante de relevo (contraste) e o corante de absorção.

(A) Vermelho-congo e violeta cresil.

(B) Índigo-carmim e vermelho-congo.

(C) Azul de toluidina e índigo-carmim.

(D) Violeta cresil e azul de metileno.

(E) Índigo-carmim e azul de metileno.

17. O achado de ectasia vascular, de hiperplasia fibromuscular da lâmina própria e de trombos são os achados histopatológicos de biópsias endoscópicas realizadas em área de

(A) Gastrite por *H.pylori*.

(B) GAVE – *gastric vascular ectasia*.

(C) Gastrite linfocítica.

(D) Gastrite isquêmica.

(E) Sarcoma de Kaposi.

18. Paciente com síndrome de imunodeficiência humana queixa-se de odinofagia e disfagia. Ao exame endoscópico do esôfago, identificam-se focos de exsudato esbraquiçado firmemente aderidos à mucosa e algumas úlceras de limites bem definidos, fundo limpo.

Assinale a alternativa correta.

(A) Os diagnósticos mais prováveis são monilíase e úlcera esofágica provocada pelo retrovírus.

(B) A melhor maneira de se confirmar monilíase é realizar lavado da mucosa esofágica.

(C) É prudente tomar biópsias das úlceras a fim de surpreender infecção por outro agente oportunista além daquela fúngica.

(D) O exame endoscópico deve ser repetido após 30dd do uso de inibidor de bomba de prótons.

(E) Ainda que não se identifiquem lesões na orofaringe, é prudente tomar biópsias desta localização, a fim de surpreender monilíase também nessa região.

19. Paciente masculino de 28 anos dá entrada no Pronto-Atendimento com história de dois episódios de hematêmese pouco volumosa (cerca de 02 copos). Está com mucosas hipocoradas, pulso de 98 bpm, PA = 100 x 60 mmHg em posição sentada. Efetuado o exame endoscópico, o lago mucoso apresenta cerca de 200 mL de sangue vivo. Identifica-se, a 21cm da arcada dentárea superior, espinha de peixe encravada na parede esofágica. Não há outra alteração endoscópica.

A conduta mais adequada é:

(A) trocar o equipamento para endoscópio rígido a fim de retirar o corpo estranho.

(B) retirar o corpo estranho com auxílio de pinça tipo "jacaré" ou alça de polipectomia, trazendo-se o corpo estranho para dentro de "cap", a fim de evitar lesão para a parede esofágica.

(C) injetar solução decimal de adrenalina ao redor do local da espinha de peixe, antes da retirada endoscópica.

(D) retirada do corpo estranho com endoscópio flexível e antibioticoterapia.

(E) solicitar exame tomográfico do tórax.

20. Em paciente masculino de 68 anos, com massa sólida de cabeça pancreática, realiza-se a passagem de endoprótese biliar plástica, com sucesso. No dia seguinte, o paciente se apresenta com dor epigástrica sem irradiação, discretamente toxemiado e desidratado, com abdome distendido, ruídos diminuídos, sem peritonismo, com dor à palpação profunda de epigástrio. Os exames revelam 13 400 leucócitos com 80% neutrófilos, PCR de 77 mg% e melhora dos níveis de bilirrubina direta (12 → 7 mg%). Amilasemia está 2 x o valor normal.

A hipótese clínica mais provável é

(A) colecistite aguda.

(B) pancreatite aguda.

(C) colangite aguda.

(D) migração da prótese.

(E) hemorragia pós-passagem de endoprótese biliar.

21. Em paciente, com quadro de colangite, é indicação de drenagem biliar de emergência:

(A) febre > 39 ºC.

(B) pêntade de Reynolds.

(C) PCR > 20 mg%.

(D) colangite por obstrução neoplásica.

(E) colangite esclerosante.

22. Quanto ao tratamento endoscópico da colangite, em paciente em choque séptico, coagulopatia, em uso de droga vasoativa e com achado de coledocolitíase provocando a obstrução biliar, é correto afirmar que

(A) a melhor opção é a dilatação balonada da papila para remoção dos cálculos.

(B) a correção da coagulopatia com plasma fresco está indicada para permitir a papilotomia endoscópica e remoção dos cálculos.

(C) a colocação de dreno nasobiliar ou de prótese plástica biliar tem a mesma eficácia na resolução desse quadro.

(D) a drenagem endoscópica tem baixa eficácia na situação relatada, ficando indicado o tratamento percutâneo.

(E) o tratamento cirúrgico com colocação de dreno de Kehr na via biliar principal está indicado na situação relatada.

23. Paciente feminina, de 53 anos, apresenta desconforto abdominal pós-prandial, sem outros antecedentes. Ao exame tomográfico, identifica-se, como único achado, volumosa lesão cística, de 8x7cm, localizada na cauda pancreática, de conteúdo homogêneo, sem septos visíveis.

Em relação ao tratamento endoscópico dessa lesão, pode-se afirmar que

(A) está contraindicado, pois se trata de cistoadenoma mucinoso do pâncreas.

(B) está contraindicado, pois se trata de cistoadenoma seroso do pâncreas.

(C) está indicado, desde que a distância entre o cisto e o estômago seja inferior a 10 mm.

(D) está indicado, desde que guiado por ultrassonografia endoscópica.

(E) está contraindicado, devendo-se indicar a derivação cistogástrica por via cirúrgica.

24. Em relação ao tratamento endoscópico do pseudocisto de pâncreas, é correto afirmar que

(A) a presença de circulação colateral entre o pseudocisto e a parede gástrica é contraindicação formal ao tratamento endoscópico.

(B) a drenagem transpapilar está indicada para os pseudocistos de cauda, maiores do que 6 cm.

(C) o diagnóstico de pseudoaneurisma é feito através da avaliação das imagens obtidas pela tomografia helicoidal na fase venosa do exame.

(D) quando da colocação de próteses endoscópicas comunicando o pseudocisto com o estômago, as próteses devem permanecer, no mínimo, por 6 semanas.

(E) a ausência de abaulamento da parede digestiva é contraindicação formal à drenagem endoscópica.

25. Em paciente masculino, de 49 anos, etilista crônico desde os 16 anos, e com crises de repetição de dor abdominal e aumento de amilase, o exame tomográfico revela "atrofia de corpo e cauda pancreáticos, com calcificações ao longo de toda a glândula, dilatação do ducto pancreático em corpo e cauda e aumento da cabeça pancreática". É correto afirmar que

(A) o bloqueio do plexo celíaco guiado por ecoendoscopia apresenta resultados promissores para o controle da dor em pacientes com pancreatite crônica.

(B) no caso supracitado, o tratamento endoscópico apresenta as vantagens de baixa invasibilidade e bons resultados com uma ou duas sessões de terapia.

(C) do ponto de vista técnico, o tratamento endoscópico consiste em dilatação balonada do esfíncter pancreático e litotripsia mecânica dos cálculos.

(D) a biópsia ecoguiada da cabeça pancreática está indicada frente à possibilidade de adenocarcinoma pancreático concomitante.

(E) a litotripsia extracorpórea, como monoterapia, apresenta bons resultados para o controle da dor.

26. Em relação à pancreatite aguda recorrente, é correto afirmar que

(A) os casos do tipo I da classificação de Geenen-Hogan são os que mais se beneficiam do tratamento conservador.

(B) após a litíase biliar, a etiologia mais frequente é a disfunção do esfíncter de Oddi.

(C) dos casos de disfunção de esfíncter pancreático, os casos do tipo III da classificação de Lehman-Sherman são aqueles que mais se beneficiam da esfincterotomia pancreática.

(D) a injeção de toxina botulínica está indicada para os casos do tipo II da classicação de Lehman-Sherman.

(E) dos casos considerados "idiopáticos, em até 30%", a etiologia acaba sendo biliar.

27. Ao exame colonoscópico, o achado de vários focos de exsudato esbranquiçados e amarelados, firmente aderidos à mucosa, aponta para o diagnóstico de

(A) colite de Crohn.

(B) retocolite ulcerativa.

(C) colite isquêmica.

(D) colite pseudomembranosa.

(E) colite colágena.

28. Abaixo há diferentes etiologias de estenoses esofágicas. Dentre elas, assinale aquela com risco aumentado de perfuração com a dilatação endoscópica.

(A) Péptica.

(B) Eosinofílica.

(C) Medicamentosa.

(D) Pós-operatório tardio de anastomose esofagogástrica.

(E) Anel de Schatzki.

29. Qual dos agentes é utilizado para o tratamento endoscópico de estenoses esofágicas refratárias?

(A) Hidrocortisona.

(B) Triancinolona.

(C) Ácido hialurônico.

(D) Hidroxipropilmetilcelulose.

(E) Beta-amino-próprio-nitrila.

30. Durante o preparo de cólon, realizado em ambiente hospitalar, com solução de manitol a 10%, paciente masculino, de 78 anos, apresenta quadro suboclusivo após a ingestão de 04 copos da solução. Apresentou três evacuações durante o preparo. A última, de aspecto escurecido.

A conduta mais adequada para o caso é

(A) realizar a limpeza do reto por via retrógrada e realizar retossigmoidoscopia flexível.

(B) iniciar lavagens intestinais com 2 litros de solução glicerinada.

(C) dar alta para o paciente e reagendar o procedimento após três dias de dieta líquida e laxantes.

(D) enviar o paciente para laparotomia de urgência.

(E) realizar exame endoscópico para aspirar a câmara gástrica.

31. O fator preditivo para ressangramento de úlcera péptica gastroduodenal é

(A) idade acima de 40 anos.

(B) sexo feminino.

(C) tabagismo.

(D) Forrest Ib.

(E) Forrest IIc.

32. O fator preditivo para ressangramento, após tratamento endoscópico de úlcera péptica gastroduodenal, é

(A) úlcera localizada na pequena curvatura antral.

(B) úlcera de incisura angularis.

(C) úlcera gástrica de mais de 20 mm de tamanho.

(D) tratamento endoscópico feito com "clip" metálico.

(E) tratamento endoscópico combinado.

33. Paciente masculino, de 48 anos, etilista, encaminhado de outro serviço, chega pela manhã ao Pronto-Atendimento, com balão de Sengstaken-Blakemore insuflado há 3h, posicionado por hemorragia varicosa não controlada ao exame endoscópico. O paciente está em ventilação espontânea, frequência cardíaca de 90 bpm e pressão arterial (sentado) de 100 x 60 mmHg.

A conduta mais adequada é

(A) internar o paciente na enfermaria e deixar o balão insuflado por 24h; repetir o exame endoscópico no dia seguinte.

(B) admitir o paciente na unidade de cuidados intensivos, remover o balão e realizar o exame endoscópico imediatamente após.

(C) admitir o paciente na unidade de cuidados intensivos e manter o balão insuflado por 24 h.

(D) internar o paciente na enfermaria, iniciar a infusão de terlipressina e remover o balão.

(E) admitir o paciente na unidade de cuidados intensivos, remover o balão e realizar o exame endoscópico 3 a 5 dias após.

34. Qual é o fator preditivo para ressangramento após tratamento endoscópico de variz esofágica?

(A) Idade > 50 anos.

(B) Gradiente de pressão hepatoportal > 20 mmHg.

(C) O achado endoscópico do sinal de Monte Santa Helena sobre o cordão varicoso.

(D) O achado endoscópico de gastropatia congestiva padrão mosaico.

(E) O calibre da veia porta maior do que 10 mm.

35. Segundo Resolução do Conselho Federal de Medicina, para realização de sedação em endoscopia,

(A) são necessários dois médicos para se realizar sedação com propofol.

(B) é necessário anestesiologista para se realizar sedação com propofol.

(C) é necessário um técnico de anestesiologia com certificação em suporte básico de vida para se realizar sedação com propofol.

(D) são necessários dois médicos para se realizar sedação profunda.

(E) as condutas devem ser tomadas segundo as orientações dos fabricantes dos medicamentos.

36. Em relação ao câncer precoce esofágico espinocelular, é correto afirmar:

(A) a lesão precoce é aquela que pode invadir até a submucosa, independentemente de envolvimento linfonodal.

(B) a lesão superficial é aquela restrita à mucosa, sem linfonodos envolvidos.

(C) o critério mais apropriado para indicação da ressecção endoscópica são as lesões m1 e m2.

(D) a imagem de banda estreita ("narrow banding image" – NBI) parece ter sensibilidade e especificidade inferiores à cromoscopia com Lugol para identificação de lesões superficiais.

(E) a lesão superficial geralmente leva a sintomas, tais como pirose e desconforto torácico.

37. Em relação à tunelização endoscópica do câncer esofágico avançado com próteses, é correto afirmar:

(A) as próteses autoexpansíveis não trouxeram benefício em relação àquelas plásticas quanto às complicações imediatas.

(B) as próteses metálicas autoexpansíveis de aço são mais flexíveis, de menor poder de expansão e relacionadas a menos complicações do que aquelas de nitinol.

(C) quando a extremidade distal da prótese ficar na câmara gástrica, é praticamente obrigatória a utilização de algum modelo de prótese com mecanismo antirrefluxo.

(D) são preferíveis os modelos metálicos autoexpansíveis totalmente recobertos do que aqueles parcialmente recobertos.

(E) a extensão da prótese deve ser o suficiente para ficar 2 cm acima e 2 cm abaixo do tumor.

38. Em relação às lesões esofágicas subepiteliais, é correto afirmar que

(A) frente à suspeita de cistos de duplicação ou cistos broncogênicos, deve-se evitar a punção-biópsia aspirativa ecoguiada, dado o risco de infecção.

(B) os mioblastomas ou tumor de células granulares são tumores localizados em geral na muscular própria, positivos para desmina e sinaptofisina.

(C) o GIST é a lesão subepitelial mais frequente do esôfago e é positivo para C-kit em 95% das vezes.

(D) os leiomiomas de muscular da mucosa são mais frequentes e maiores do que aqueles localizados na muscular própria esofágica.

(E) a enucleação endoscópica das lesões localizadas na muscular própria não é factível, frente ao risco de complicações.

39. Quanto à introdução de próteses colorretais, é correto afirmar:

(A) a utilização de bevacizumabe aumenta o risco de complicações relacionadas à prótese metálica utilizada para tunelização do câncer colorretal.

(B) em pacientes com obstrução por câncer em sigmoide e reto, a utilização da prótese metálica prolonga a sobrevida, mas não reduz a frequência de ostomias.

(C) do ponto de vista técnico, a introdução da prótese deve ser precedida por dilatação balonada do tumor.

(D) após a introdução da prótese, laxantes e lavagens devem ser evitados, pois aumentam o risco de sua migração.

(E) as prótese de colorretais não recobertas são úteis para tumores avançados, especialmente aqueles com fístulas para bexiga e vagina.

40. Com relação ao linfoma MALT gástrico, é correto afirmar que

(A) o achado histopatológico de lesão linfoepitelial contraindica o tratamento da lesão através da erradicação do *H. pylori*.

(B) do ponto de vista endoscópico, são lesões que levam a hiperplasia das pregas mucosas e à redução da expansibilidade gástrica.

(C) a melhor maneira de acompanhar pacientes tratados apenas com a erradicação do *H. pylori* é através de exames endoscópicos com biópsias e ecoendoscopia.

(D) após a erradicação do *H. pylori*, espera-se a regressão do espessamento da parede gástrica acometida em até 6 semanas.

(E) a genotipagem da cepa do *H. pylori* tem seu papel na escolha da modalidade terapêutica.

CONHECIMENTOS GERAIS

41. De acordo com as diretrizes da Constituição Federal do Brasil e os princípios do Sistema Único de Saúde (SUS), o atendimento integral refere-se

(A) ao controle de bens de consumo que, direta ou indiretamente, relacionem-se com a saúde, compreendidas todas as etapas e processos, da produção ao consumo.

(B) à integração, em nível executivo, das ações de saúde, meio ambiente e saneamento básico com participação conjunta e articulada das três esferas de governo no planejamento.

(C) à capacidade de resolução dos serviços em todos os níveis de assistência.

(D) à introdução no sistema, da possibilidade de formulação da política de medicamentos, equipamentos, imunobiológicos e outros insumos de interesse para a saúde e à participação na sua produção.

(E) à integralidade de assistência, entendida como um conjunto articulado e contínuo das ações e serviços preventivos e curativos, individuais e coletivos, exigidos para cada caso em todos os níveis de complexidade do sistema.

42. Segundo a Lei Orgânica do Município de São Paulo,

(A) não cabe ao município a participação no controle da produção, armazenamento, transporte, guarda e utilização de substâncias e produtos psicoativos, tóxicos e teratogênicos.

(B) o município deve fomentar, coordenar e executar programas de atendimento emergencial.

(C) o município responsabiliza-se pela assistência integral à saúde seguindo, rigorosa e estritamente, as prioridades estabelecidas pelo Ministério da Saúde na orientação programática e alocação de recursos.

(D) o município deve submeter-se à coordenação da Secretaria Nacional de Defesa antidrogas (Senad) para administrar os serviços de saúde mental abrangidos pelo Sistema Único de Saúde.

(E) a implementação da política de saúde nas unidades prestadoras de assistência será uma atribuição do Conselho Municipal de Saúde, órgão apenas deliberativo, composto por representantes do Poder Público, trabalhadores da saúde, hospitais universitários e empresários dos serviços privados de saúde.

43. Segundo a Política Nacional, a Atenção Básica deve cumprir algumas funções para contribuir com o funcionamento das Redes de Atenção à Saúde, dentre as quais pode-se citar:

(A) dedicar-se exclusivamente à execução de ações, deixando a elaboração, o acompanhamento e a gestão de projetos terapêuticos, de qualquer ordem, para órgãos do executivo federal.

(B) ser a modalidade de atenção e de serviço de saúde com o mais elevado grau de descentralização e capilaridade, cuja participação no cuidado se faz sempre necessária.

(C) adotar uma política de acesso restrito às populações periféricas dos grandes centros, de baixa renda, para reduzir a demanda nos serviços de alta complexidade.

(D) oferecer baixa resolutividade, com a consequente redução nos custos, mas suficiente para dar conta da maioria dos agravos à saúde sem recorrer a procedimentos de alta complexidade.

(E) implantar programas dos serviços de saúde em consonância com as necessidades de saúde dos usuários antecipadamente definidas por análises do Ministério da Saúde.

44. Em determinada comunidade, observa-se, ao longo dos últimos cinco anos, que é constante um grande número de casos de hanseníase e tuberculose e, por outro lado, que têm ocorrido, anualmente, muitos casos novos dessas doenças.

Com base nessa informação, pode-se dizer que, provavelmente, nessa comunidade,

(A) essas doenças têm altas prevalências e altas incidências.

(B) essas doenças apresentam altas taxas de prevalência e baixas taxas de incidência.

(C) a esperança de vida, em razão dessas doenças, está muito reduzida.

(D) o coeficiente de mortalidade, para ambas as doenças, deve ser muito baixo.

(E) a taxa de morbidade, para cada uma dessas doenças, só poderá ser calculada se estiverem disponíveis os respectivos números de óbitos.

45. Endemia é a ocorrência de determinada doença que acomete sistematicamente populações em espaços característicos e determinados, no decorrer de um longo período, e

(A) que mantém a incidência relativamente constante, permitindo variações cíclicas.

(B) cuja prevalência é sempre muito baixa.

(C) que é sempre multicausal, não podendo ser atribuída a um único fator.

(D) para a qual as medidas de quimioprofilaxia são sempre inócuas.

(E) cuja previsibilidade dispensa procedimentos de vigilância em saúde.

46. A Proporção de Idosos na População, que é o percentual de pessoas com 60 ou mais anos de idade, na população total, em determinado espaço geográfico e no período considerado,

(A) permite estimar o índice de Swaroop-Uemura.

(B) é essencial para a construção da curva de Nelson Moraes.

(C) indica a participação relativa de idosos na população geral.

(D) é resultado da razão entre os componentes etários extremos da população, representados por idosos e jovens.

(E) mede, em termos absolutos, o contingente populacional potencialmente inativo.

47. Para o fortalecimento da Atenção Básica, no âmbito do seu território, a secretaria municipal de saúde deve buscar parcerias

(A) apenas com órgãos governamentais federais.

(B) apenas com o setor privado.

(C) apenas com instituições filantrópicas.

(D) apenas com instituições governamentais e filantrópicas.

(E) com instituições governamentais, não governamentais e com o setor privado.

48. As doenças constantes do Anexo I, da Portaria MS104/11 (Lista de Notificação Compulsória – LNC), referente a doenças, agravos e eventos de importância para a saúde pública de abrangência nacional em toda a rede de saúde, pública e privada, devem ser notificadas e registradas

(A) nas Secretarias Estaduais e Municipais de Saúde (SES e SMS) em, no máximo, 6 (seis) horas a partir da confirmação do caso.

(B) apenas na Secretaria de Vigilância Sanitária do Ministério da Saúde.

(C) apenas na Secretaria Municipal de Saúde.

(D) no Sistema de Informação de Agravos de Notificação (SINAN).

(E) apenas na Secretaria Estadual de Saúde.

49. Pelo Calendário Nacional de Vacinação, deve-se oferecer a imunização contra a hepatite B (recombinante), para grupos vulneráveis não vacinados ou sem comprovação de vacinação anterior como, entre outros, bombeiros, policiais militares e

(A) gestantes em qualquer fase da gestação.

(B) gestantes unicamente no terceiro trimestre da gestação.

(C) gestantes após o primeiro trimestre da gestação.

(D) apenas às mulheres que estiverem na segunda gestação.

(E) apenas às gestantes com sorologia positiva para o HIV.

50. No capítulo do sigilo profissional, no Código de Ética Médica, diz-se que é vedado ao médico revelar conhecimento em virtude do exercício de sua profissão, contudo essa proibição deixará de existir

(A) se o fato for de conhecimento público.

(B) com o falecimento do paciente.

(C) quando o médico depuser como testemunha.

(D) quando o sigilo for relacionado a paciente menor de idade e a não revelação possa acarretar dano ao paciente.

(E) em investigação de suspeita de crime quando a revelação possa expor o paciente a processo penal.

Leia o enunciado a seguir e responda às questões de números **51** a **53**.

Homem, 75 anos, com antecedentes de hipertensão arterial sistêmica, ex-tabagista, diabético e dislipidêmico, em uso de atenolol, AAS, metformina, glibenclamida e sinvastatina, chega ao pronto-atendimento com queixa de dor retroesternal há, pelo menos, 2 horas, acompanhada de sudorese intensa, dispneia e náuseas. O exame físico da admissão revela o paciente em regular estado geral, taquipneico leve, palidez cutaneomucosa e sudoreico. PA = 160 x 90 mmHg, FC = 50 bpm, SO2 = 96% em ar ambiente. O exame físico revela auscultas cardíaca e pulmonar normais. O eletrocardiograma realizado no momento da admissão encontra-se ilustrado a seguir.

(Considere: PR = 220 ms; FC = 50 bpm; duração do QRS = 130 ms)

51. Em relação aos achados eletrocardiográficos, é correto afirmar que

(A) a presença de QRS com duração acima do limite superior da normalidade e morfologia de bloqueio de ramo esquerdo impedem, pelos achados eletrocardiográficos, a definição de isquemia miocárdica verdadeira nesse caso.

(B) o ritmo é sinusal, há bloqueio atrioventricular do segundo grau Mobitz tipo I e corrente de lesão em parede inferior.

(C) há sinais de infarto agudo do miocárdio em parede inferior por provável oclusão total da artéria coronária direita.

(D) o distúrbio de condução pelo ramo esquerdo não impede a verificação de isquemia nesse caso, e há sinais de infarto agudo do miocárdio em parede anterior.

(E) o infradesnivelamento do segmento ST em V2 e V3 reforça a hipótese de oclusão da artéria coronária interventricular anterior.

52. Em relação à abordagem terapêutica do paciente em questão, é correto afirmar que

(A) os níveis pressóricos da admissão contraindicam a utilização de medicamentos trombolíticos.

(B) há necessidade de terapia de reperfusão coronária, seja ela mecânica (angioplastia) ou química (trombólise).

(C) o tratamento deve ser realizado com heparinização plena e antiagregação plaquetária, aguardando-se 24 horas sem a utilização de metformina, para a realização do cateterismo cardíaco, pelo risco de acidose láctica.

(D) a administração de trombolíticos é preferível em relação à angioplastia primária, por se tratar de paciente idoso e diabético.

(E) não há necessidade de suplementação de oxigênio ao paciente, uma vez que a saturação de O_2 encontra-se acima de 90%.

53. Enquanto eram tomadas as medidas iniciais, o paciente apresentou rebaixamento do nível de consciência, tornando-se arresponsivo. O aparelho de eletrocardiograma ainda se encontrava conectado ao paciente e foi realizado o registro a seguir.

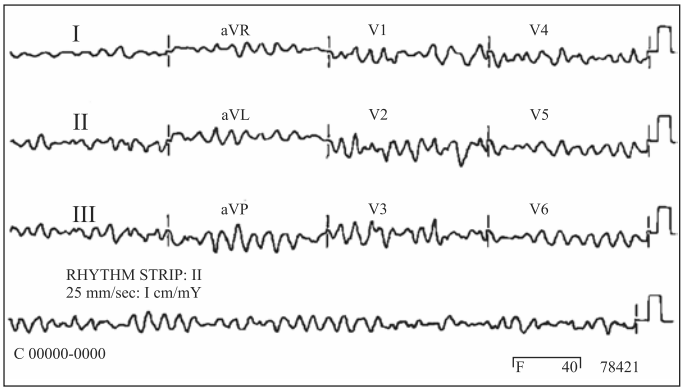

A conduta que deve ser prontamente adotada é:

(A) realizar intubação orotraqueal, ventilação invasiva e encaminhar o paciente imediatamente à hemodinâmica.

(B) iniciar manobras de ressuscitação cardiopulmonar, iniciando-se pela intubação orotraqueal e, a seguir, massagem cardíaca.

(C) realizar cardioversão elétrica sincronizada.

(D) realizar desfibrilação não sincronizada. Caso o desfibrilador não esteja próximo, iniciar manobras de ressuscitação cardiopulmonar, começando por compressões torácicas.

(E) aplicar amiodarona intravenosa em bolus, seguida de adrenalina 1 mg e compressões torácicas.

54. Paciente do sexo feminino, 44 anos, apresenta quadro de dispneia intensa e chiado no peito, cerca de 10 minutos após a realização de exame com contraste iodado. Foi levada ao pronto-atendimento, apresentando dificuldade para enxergar e rouquidão. Ao exame físico, notou-se edema facial e estridor laríngeo. A pressão arterial era de 80 x 40 mmHg.

O fármaco e a melhor via de administração deverão ser, respectivamente:

(A) adrenalina / intravenosa.

(B) adrenalina / intramuscular.

(C) corticoide / intravenoso.

(D) corticoide / inalatório.

(E) anti-histamínico / via oral.

55. Homem, 56 anos, etilista crônico – cerca de 5 garrafas de cerveja ao dia – encontra-se internado por broncopneumonia aspirativa, recebendo terapia antimicrobiana parenteral. No terceiro dia de internação, começou a enxergar baratas nas paredes do quarto, a apresentar agitação psicomotora e tremor intenso de extremidades.

O tratamento de eleição deverá ser feito com

(A) tiamina e benzodiazepínico.

(B) tiamina e haloperidol.

(C) quetiapina e hidantoína.

(D) glicose a 50% e haloperidol.

(E) haloperidol e opioide.

56. Paciente jovem, do sexo feminino, foi internada por quadro de polidipsia, poliúria, adinamia e sonolência há, pelo menos, 5 dias. Nos últimos dois dias, ficou muito prostrada e apresentou alguns episódios de náuseas e vômitos. À admissão, a paciente encontrava-se sonolenta, hálito cetótico, respiração de Kussmaul e desidratada. Dextro = 480 mg/dL, corpos cetônicos na urina 4+/4, pH = 7,18 e bicarbonato = 12.

São complicações potenciais e esperadas do tratamento dessa paciente:

(A) hiperglicemia, oligúria e amaurose.

(B) neuropatia, infecção e hiperglicemia.

(C) hipercalcemia, alcalose metabólica e hipoglicemia.

(D) hipoglicemia, hipocalemia e edema cerebral.

(E) amaurose, infecção e neuropatia.

57. Mulher, 63 anos, foi admitida no pronto-atendimento após ser encontrada pelos familiares, caída, em casa. Ao exame físico, apresentava rebaixamento do nível de consciência (Glasgow = 11), ausculta cardíaca irregular e desvio conjugado do olhar para a esquerda. O eletrocardiograma e a tomografia computadorizada de crânio encontram-se ilustrados a seguir.

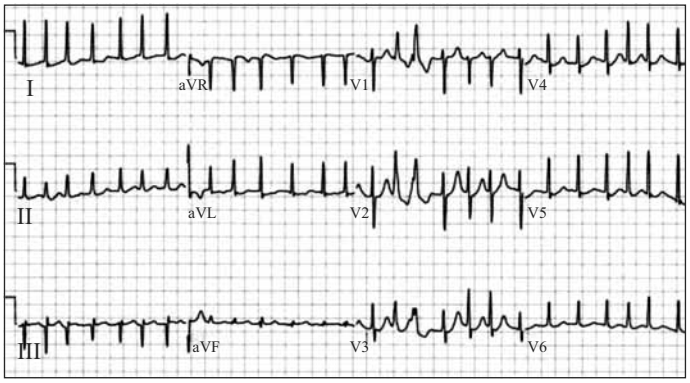

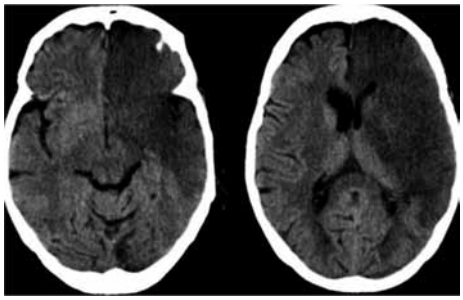

Das medidas apresentadas, assinale aquela que pode ser deletéria ao caso em questão e, portanto, deverá ser evitada inicialmente, mesmo diante de uma indicação precisa.

(A) Correção dos níveis de glicemia.

(B) Uso de manitol.

(C) Anticoagulação plena.

(D) Controle da pressão arterial, se PAS > 200 mmHg e/ou PAD > 120 mmHg.

(E) Controle de hipertermia.

58. Paciente jovem do sexo masculino procurou atendimento médico devido ao aparecimento de lesões com aspecto de verrugas em região de glande e prepúcio. As lesões eram confluentes e assumiam aspecto semelhante a uma couve-flor.

O agente etiológico provavelmente envolvido no caso em questão é o

(A) *Haemophylus ducreyi.*

(B) HIV.

(C) vírus do molusco (Poxvírus).

(D) *Treponema pallidum.*

(E) vírus HPV (Papiloma vírus).

59. Em relação ao tromboembolismo pulmonar, é correto afirmar que

(A) apesar de controversa, a terapia trombolítica pode ser realizada, na presença de indicações precisas, como instabilidade hemodinâmica, até 14 dias após o início dos sintomas.

(B) a passagem do filtro de veia cava deve ser feita de rotina nos pacientes idosos, associada ao uso do anticoagulante oral.

(C) após o início do uso da varfarina, deve-se manter o uso da heparina até que se atinja um INR entre 4,0 e 5,0.

(D) o uso da heparina não fracionada é vantajoso em relação à heparina de baixo peso molecular, devido à maior previsibilidade das dosagens e menor ocorrência de efeitos colaterais.

(E) o achado eletrocardiográfico mais frequente é a sobrecarga de câmaras direitas.

60. Paciente com 24 anos de idade foi levado ao pronto-atendimento após tentativa de suicídio, apresentando miose, sialorreia intensa, confusão mental, ansiedade e poliúria com certa incontinência urinária. Os acompanhantes referem que o paciente trabalha com lavoura e ingeriu grande quantidade de um líquido que acreditam ser inseticida. Além das medidas de suporte e correção dos distúrbios hidroeletrolíticos, recomenda-se a administração de

(A) clorpromazina.

(B) fisostigmina.

(C) dantrolene.

(D) naloxone.

(E) pralidoxima.