

**SECRETARIA DE ESTADO DE SAÚDE DO DISTRITO FEDERAL
FUNDAÇÃO DE ENSINO E PESQUISA EM CIÊNCIAS DA SAÚDE
EDITAL NORMATIVO Nº 1 – RM/SES-DF/2021, DE 5 DE OUTUBRO DE 2020.**

PROGRAMAS – GRUPO 001

Acupuntura (401), Anestesiologia (402), Cirurgia Geral (403), Clínica Médica (404), Infectologia (407), Neurocirurgia (410), Neurologia (411), Obstetrícia e Ginecologia (412), Oftalmologia (413), Ortopedia e Traumatologia (414), Patologia (416), Pediatria (417), Psiquiatria (418), Radiologia e Diagnóstico por Imagem (419), Cirúrgica Básica (422) e Medicina Preventiva e Social (423).

Data e horário da prova:

*Domingo,
29/11/2020, às 14h.*

INSTRUÇÕES

- Você receberá do fiscal:
 - um caderno da prova objetiva contendo 120 (cento e vinte) itens; cada um deve ser julgado como CERTO ou ERRADO, de acordo com o(s) comando(s) a que se refere; e
 - uma folha de respostas personalizada.
- Verifique se a numeração dos itens, a paginação do caderno da prova objetiva e a codificação da folha de respostas estão corretas.
- Verifique se o programa selecionado por você está explicitamente indicado nesta capa.
- Quando autorizado pelo fiscal do IADES, no momento da identificação, escreva, no espaço apropriado da folha de respostas, com a sua caligrafia usual, a seguinte frase:

Escolher o seu tempo é ganhar tempo.

- Você dispõe de 3 (três) horas e 30 (trinta) minutos para fazer a prova objetiva, devendo controlar o tempo, pois não haverá prorrogação desse prazo. Esse tempo inclui a marcação da folha de respostas.
- Somente 1 (uma) hora após o início da prova, você poderá entregar sua folha de respostas e o caderno da prova e retirar-se da sala.
- Somente será permitido levar o caderno da prova objetiva 3 (três) horas após o início da prova.
- Deixe sobre a carteira apenas o documento de identidade e a caneta esferográfica de tinta preta, fabricada com material transparente.
- Não é permitida a utilização de nenhum tipo de aparelho eletrônico ou de comunicação.
- Não é permitida a consulta a livros, dicionários, apontamentos e (ou) apostilas.
- Você somente poderá sair e retornar à sala de aplicação da prova na companhia de um fiscal do IADES.
- Não será permitida a utilização de lápis em nenhuma etapa da prova.

INSTRUÇÕES PARA A PROVA OBJETIVA

- Verifique se os seus dados estão corretos na folha de respostas da prova objetiva. Caso haja algum dado incorreto, comunique ao fiscal.
- Leia atentamente cada item e assinale sua resposta na folha de respostas.
- A folha de respostas não pode ser dobrada, amassada, rasurada ou manchada e nem podem conter registro fora dos locais destinados às respostas.
- O candidato deverá transcrever, com caneta esferográfica de tinta preta, fabricada com material transparente, as respostas da prova objetiva para a folha de respostas.
- A maneira correta de assinalar a alternativa na folha de respostas é cobrir, fortemente, com caneta esferográfica de tinta preta, fabricada com material transparente, o espaço a ela correspondente.
- Marque as respostas assim: ●

Tipo “A”

CIRURGIA GERAL

Itens de 1 a 24

Um menino de 6 anos de idade, foi encaminhado ao consultório com relato de aumento do volume testicular progressivo há cerca de um ano. Ao exame físico, constatarem-se FC = 85 bpm; FR = 18 ipm; e SatO₂ = 98%, com abaulamento inguinal à esquerda, que piora às manobras de esforço, com identificação de tumefação que desce através do canal inguinal.

Com base nesse caso clínico e nos conhecimentos médicos correlatos, julgue os itens a seguir.

1. Trata-se de patologia benigna cujo tratamento exige uso de antibióticos, sendo vancomicina uma opção segura.
2. A origem do defeito, nesse caso, está lateral aos vasos epigástricos inferiores.
3. O diagnóstico necessita da realização de exame de imagem, sendo a TC contrastada uma boa opção.
4. Esse paciente, segundo Nyhus, apresenta classificação 3C da sua patologia.
5. Após a instituição do tratamento, espera-se aumento dos níveis séricos de IL-6.
6. No caso de pacientes do sexo feminino, a maior parte dos casos de defeitos ocorre através do anel femoral.

Uma paciente de 35 anos de idade apresenta mancha de cor marrom-enebecida de 1,2 cm, assimétrica, com bordas irregulares e coloração heterogênea em coxa direita. Não se observou adenomegalia no exame físico ou de imagem.

Acerca desse caso clínico e com base nos conhecimentos médicos correlatos, julgue os itens a seguir.

7. A conduta inicial mais apropriada é uma biópsia excisional da lesão.
8. Caso a biópsia evidencie índice de Breslow de até 1,2 mm, dispensa-se a realização de pesquisa de linfonodo sentinela, pois não há evidência de adenomegalia.
9. Não há nenhuma evidência de que neoplasias como essa aumentem o risco de trombose venosa profunda.
10. A ocorrência de tromboembolismo pulmonar mostrará hipoxemia com gradiente alvéoloarterial aumentado.

Um paciente de 45 anos de idade foi encaminhado para avaliação de disfagia há cerca de seis meses, com sensação de “parada da descida do alimento” no meio do tórax. O paciente relata histórico de dispneia com piora progressiva e passado de tratamento irregular para febre reumática. Ao exame, observaram-se ritmo cardíaco regular em dois tempos, com sopro diastólico audível em ápice; FC = 86 bpm; FR = 20 ipm; e SatO₂ = 95%. O esofagograma atual mostra compressão extrínseca do esôfago.

Com base nesse caso clínico e nos conhecimentos médicos correlatos, julgue os itens a seguir.

11. O aumento do átrio direito é a causa provável da compressão esofágica.
12. Antibioticoterapia adequada com quinolona é a escolha inicial para evitar a ocorrência dessas complicações.

13. Esse paciente apresenta estenose mitral com repercussão clínica.
14. O reparo cirúrgico da valva com próteses metálicas é preferível por reduzir o risco de hemólise e a necessidade de anticoagulação.
15. A presença de endocardite infecciosa com cultura positiva para *S. bovis* exige a investigação de neoplasia colônica.
16. A evolução da patologia descrita cursa com aumento pressórico do leito vascular pulmonar.

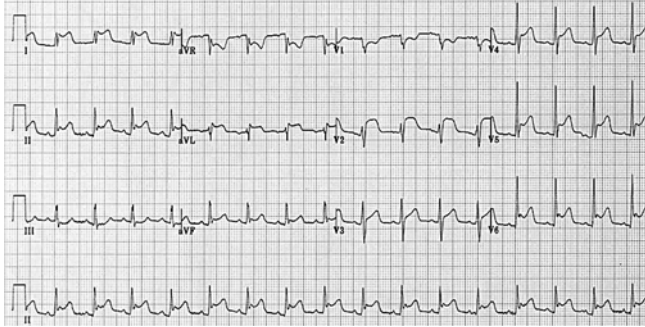
Um paciente de 18 anos de idade foi levado ao pronto-socorro após queda de moto em alta velocidade, com relato de que estava sem capacete no momento do acidente e que houve perda momentânea da consciência. Mas, após o fato, o paciente tornou a apresentar-se orientado no local do acidente. Na avaliação inicial, o paciente encontrava-se com colar cervical, agitado, com hálito etílico, FR = 35 irpm, SatO₂ = 83% com máscara de oxigênio, hemitórax direito com murmúrios vesiculares ausentes e hipertimpânico, PA = 90 mmHg x 50 mmHg, FC = 115 bpm, pupilas isocóricas e fotorreagentes, Glasgow 7, presença de hematoma extenso em flanco esquerdo e fratura de fêmur esquerdo com exposição óssea. FAST mostrou líquido livre no espaço esplenoarenal, e sonda vesical passada evidencia hematuria macroscópica.

Com base nesse caso clínico e nos conhecimentos médicos correlatos, julgue os itens a seguir.

17. Intubação orotraqueal é a primeira conduta a ser tomada nesse momento.
18. A drenagem de tórax está formalmente indicada pelo provável hemotórax à direita.
19. A TC de crânio deve evidenciar hematoma epidural.
20. Lesão de artéria meníngea média é esperada nesse caso.
21. A presença de líquido no espaço esplenoarenal indica laparotomia imediata, independentemente das lesões abdominais.
22. Esse paciente apresenta fator de risco para desenvolvimento de embolia gordurosa.
23. Lesão renal é um diagnóstico provável, e o acometimento do sistema coletor caracteriza a lesão como grau III.
24. Profilaxia antimicrobiana é essencial nesse caso e deve ser feita de forma precoce para minimizar o risco de infecções ósseas.

Área livre

CLÍNICA MÉDICA
Itens de 25 a 48



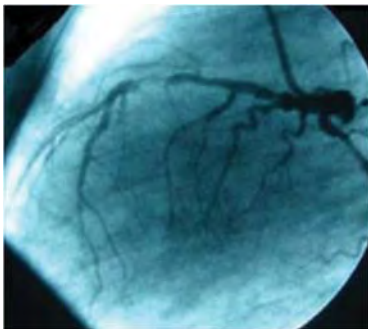
(Figura ampliada na página 9)

Um paciente de 35 anos de idade iniciou com dor torácica de início súbito, febre (38,5 °C) e dor pleurítica dependente. Foi solicitado um eletrocardiograma que demonstrou infra do segmento PR e supra do segmento ST difuso. Laboratorialmente o paciente apresentava troponina negativa e 10.000 leucócitos.

Considerando esse caso clínico e com base na imagem apresentada e nos conhecimentos médicos correlatos, julgue os itens a seguir.

25. Trata-se provavelmente de pericardite aguda.
26. Em geral, início súbito dos sintomas é associado ao pior prognóstico em relação a início subagudo.
27. É comum associação dessa patologia com edema agudo de pulmão e, conseqüentemente, insuficiência ventricular esquerda.
28. É necessário internar o paciente.

Um paciente com história de dor torácica aos esforços comparece à consulta por estar mais cansado do que o normal. Refere que vem apresentando ortopneia e dispnéia paroxística noturna. Foram realizados investigação laboratorial, Holter, ecocardiograma e cateterismo cardíaco. O ecocardiograma e o cateterismo estão representados a seguir.



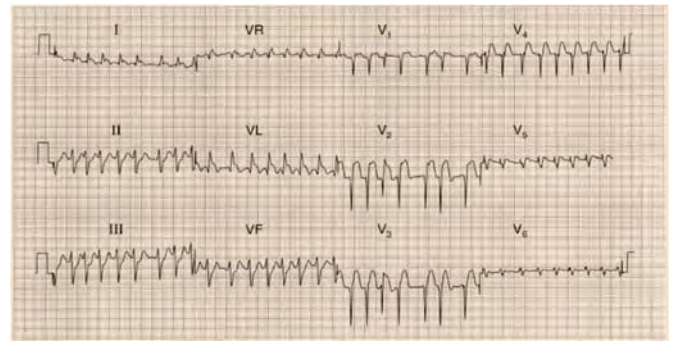
Raiz da Aorta:		
Diâmetro Seios de Valsalva.....	30	mm
Átrio Esquerdo:		
Diâmetro.....	51	mm
Volume.....	116	mL
Volume Indexado.....	78	mL/m ²
Ventriculo Esquerdo:		
Diâmetro Diastólico.....	65	mm
Diâmetro Sistólico.....	58	mm
Espessura Septal.....	8	mm
Espessura da Parede Posterior....	9	mm
Volume diastólico.....	216	mL
Volume sistólico.....	167	mL
Fração de Ejeção.....	24	%
Método: SIMPSON		
Massa.....	230	g
Massa Indexada (sup. corp.).....	155	g/m ²
Massa Indexada (altura).....	76	g/m ² *2,7
Espessura Parietal Relativa.....	0,28	
Ventriculo Direito:		
Diâmetro Basal (Janela Apical)...	44	mm

Acervo Pessoal

Tendo em vista esse caso clínico, as imagens apresentadas e os conhecimentos médicos correlatos, julgue os itens a seguir.

29. Na imagem do cateterismo, observa-se lesão em artéria descendente anterior.
30. O ecocardiograma do paciente apresenta fração de ejeção reduzida, sendo necessária, o mais precocemente possível, a introdução de sacubitril com valsartana em relação à angioplastia.
31. O eletrocardiograma desse paciente pode apresentar alterações isquêmicas, como onda *plus minus* em derivações precordiais.

Um paciente de 35 anos de idade, com miocardiopatia isquêmica dilatada com fração de ejeção prévia de 30%, encaminha-se à emergência com dor torácica em aperto há sete horas, dispnéia importante e sudorese. Foram solicitados exames laboratoriais que demonstraram hemograma normal, função renal e eletrólitos normais. Seu peptídeo natriurético cerebral (BNP) era de 300 pg/mL (valor de referência até 150 pg/dL). Solicitou-se, então, o eletrocardiograma representado na figura a seguir.



Fonte ECG: John Hampton 150 ECGs problems

(Figura ampliada na página 9)

Considerando esse caso clínico, a figura apresentada e os conhecimentos médicos correlatos, julgue os itens a seguir.

32. O paciente apresenta-se com infarto agudo do miocárdio anterior.
33. Ao avaliar o valor de BNP para esse paciente, pode-se afirmar que ele está com insuficiência cardíaca descompensada.
34. Miocardiopatia isquêmica dilatada é a forma mais rara das miocardiopatias dilatadas.

Um paciente de 42 anos de idade evolui com convulsões de início recente do tipo parciais complexas. Foi realizada uma tomografia de crânio com contraste que evidenciou uma massa em lobo parietal direito, com contornos regulares, sugestivo de neoplasia primária. Durante a internação, foram efetuadas mais três tomografias com contraste para verificar a existência de outros sítios de tumor cerebral. Após 72 horas de internação, apresentou piora da diurese com ureia = 280 mg/dL e creatinina = 1,4 mg/dL.

Com base nesse caso clínico e nos conhecimentos médicos correlatos, julgue os itens a seguir.

35. Ácido valproico é contraindicado para esse paciente.
36. Epidemiologicamente trata-se de craniofaringioma.

37. O tratamento de tumores do sistema nervoso central (SNC) é cirúrgico.
38. A radioterapia nos tumores malignos do SNC pode ser utilizada.
39. O paciente provavelmente apresenta insuficiência renal do tipo pré-renal.

Uma paciente de 35 anos de idade, afrodescendente, comparece à consulta por apresentar artrite, anemia e *rash* em asa de borboleta na face. Realizou exames laboratoriais.

Em relação a esse caso clínico e com base nos conhecimentos médicos correlatos, julgue os itens a seguir.

40. Leucopenia é um achado esperado.
41. A prevalência no sexo feminino é semelhante em relação ao masculino.
42. A artrite é caracterizada por ser unilateral nessa patologia.
43. O *rash* é caracterizado por ser fotossensível.

Uma paciente de 54 anos de idade, usuária de mirtazapina 30 mg por dia, vem apresentando importante aumento de peso. Durante a evolução do seu peso, tem sentido dor abdominal em hipocôndrio direito, mal-estar, náuseas e vômitos. Realizou exames que identificaram transaminases hepáticas quatro vezes acima do limite da normalidade, além de uma glicemia de jejum = 116 mg/dL. Levantou-se a hipótese de esteato-hepatite não alcoólica.

Considerando esse caso clínico e os conhecimentos médicos correlatos, julgue os itens a seguir.

44. Mirtazapina é um medicamento seletivo da recepção da serotonina, que apresenta ganho de peso como efeito colateral.
45. A paciente apresenta provavelmente diabetes *mellitus* tipo II.
46. Essa patologia não cursa com cirrose hepática.
47. O melhor tratamento para essa patologia é silimarina em estudos clínicos randomizados.
48. Perda de peso deve ser estimulada para essa paciente.

Área livre

PEDIATRIA Itens de 49 a 72

Certo recém-nascido (RN) a termo, de parto vaginal, com peso ao nascimento de 3.200 gramas, é encaminhado à consulta de puericultura aos sete dias de vida, em aleitamento materno exclusivo. A lactante relata dor extrema ao amamentar. O peso atual do paciente é de 2.600 gramas.

Com base nesse caso clínico e nos conhecimentos médicos correlatos, julgue os itens a seguir.

49. A dor mamária e a perda de peso são sinais sugestivos de má pega do RN.
50. Recomenda-se aleitamento materno exclusivo até os 4 meses de idade, para todas as crianças em condições de serem amamentadas.
51. A perda de peso do paciente indica que o leite está fraco.
52. O paciente mencionado deve apresentar sorriso social nessa idade.
53. Sonolência excessiva, hipoatividade e convulsões são manifestações de hipoglicemia neonatal.
54. Na vigência de hipoglicemia neonatal prolongada, deve-se aventar a hipótese de erros inatos do metabolismo.

Determinado recém-nascido (RN) a termo, grande para a idade gestacional, nascido de parto vaginal com período expulsivo prolongado, apresenta-se ao nascimento em apneia, com hipotonia. O líquido amniótico era tinto de mecônio. O paciente, então, é levado ao berço aquecido. Demonstra FC = 80 bpm; e SatO₂ = 80%. A mãe realizou pré-natal adequadamente, sem malformações congênicas detectadas no RN.

A respeito desse caso clínico e considerando os conhecimentos médicos correlatos, julgue os itens a seguir.

55. Nesse caso, recomenda-se o clampeamento do cordão umbilical após três minutos.
56. Deve-se proceder imediatamente com massagem cardíaca externa.
57. Indica-se ventilar o paciente utilizando-se de pressão positiva.
58. Para a avaliação do neurodesenvolvimento na infância, indica-se avaliar o Apgar da criança ao nascimento.
59. Icterícia neonatal à custa de hiperbilirrubinemia indireta é uma das complicações do céfalo-hematoma.
60. Crepitações, edema e assimetria claviculares em RN são achados clínicos sugestivos de fratura.

Área livre

OBSTETRÍCIA E GINECOLOGIA**Itens de 73 a 96**

Um paciente de 12 anos de idade foi encaminhado a consulta por apresentar febre há dois dias, recebendo tratamento com amoxicilina para infecção na garganta, conforme relatou um familiar. Após 96 horas do uso do medicamento, o paciente evoluiu com exantema maculopapular, pruriginoso e dor abdominal de forte intensidade. Manifesta adenomegalias occipitais bilaterais, pequenas, fibroelásticas e móveis. Ausculta cardíaca e respiratória sem alterações. Ao exame físico abdominal, verifica-se hepatoesplenomegalia. Constatam-se FC = 85 bpm; FR = 17 irpm; e SatO₂ = 98%. Descartou-se infecção por Coronavírus.

Considerando esse caso clínico e os conhecimentos médicos correlatos, julgue os itens a seguir.

61. Alguns tipos de linfomas podem ter associação com o agente etiológico causador dessa comorbidade.
62. Hepatomegalia não faz parte da apresentação típica da doença.
63. Indica-se manter o uso do antibiótico.
64. Deve-se vigiar o sensorio do paciente, pois a doença pode ter complicações neurológicas, como encefalite.
65. Para evitar possíveis traumas, indica-se repouso.
66. Ainda que a ausculta cardíaca esteja inicialmente normal, o paciente pode apresentar miocardite como complicação cardiovascular da doença.

Um lactente de 6 meses de vida é encaminhado ao atendimento médico por apresentar coriza hialina e tosse, com três dias de evolução, piorando nas últimas 24 horas. Na chegada, encontra-se afébril, letárgico, com importantes retrações intercostais e subcostais e sibilos na ausculta pulmonar, sem outros ruídos adventícios. Constatam-se FC = 120 bpm; FR = 75 irpm; e SatO₂ = 85% em ar ambiente. A radiografia torácica mostra-se normal. É o primeiro episódio de sibilância do paciente. Descartou-se infecção por Coronavírus.

Considerando esse caso clínico e os conhecimentos médicos correlatos, julgue os itens a seguir.

67. O diagnóstico da patologia é realizado por meio de espirometria.
68. Diante do exposto, considera-se a hipótese diagnóstica de bronquiolite viral aguda.
69. A transmissão do agente etiológico ocorre por contato direto ou próximo de secreções contaminadas geralmente de um membro da família ou de outra criança de convívio próximo, como em creche, que apresente sintomatologia respiratória.
70. Manter o aporte hídrico adequado é fundamental ao tratamento, estabelecendo-se controle da diurese como critério de avaliação da hidratação do paciente.
71. A ausência de febre não exclui o diagnóstico dessa comorbidade.
72. No caso descrito, o quadro respiratório é considerado grave.

Área livre

Uma paciente de 56 anos de idade comparece à consulta com o ginecologista para revisão. Refere realizar exames ginecológicos de rastreamento, conforme orientação do médico clínico geral que a atendia até então. Informa que faz uso de cálcio, vitamina D e sinvastatina, por histórico de osteoporose identificada em densitometria óssea (DMO) prévia, e dislipidemia. Recentemente recebeu diagnóstico de nefrolitíase após crise de dor renal. Relata ser tabagista e etilista desde os 23 anos de idade, e o peso atual dela é 54 kg. Teve dois partos vaginais prévios, menarca aos 12 anos e menopausa aos 38 anos de idade. Nega ter realizado terapia de reposição hormonal.

Considerando esse caso clínico e com base nas recomendações do Ministério da Saúde para exames de rastreamento e nos conhecimentos médicos correlatos, julgue os itens a seguir.

73. A paciente possui diagnóstico de menopausa precoce.
74. A paciente possui apenas dois fatores de risco para osteoporose, identificados no respectivo histórico.
75. A avaliação complementar dessa paciente deve incluir, entre outros exames, a dosagem de vitamina D, calcemia, fosfatase alcalina, creatinina, TSH e paratormônio.
76. A hipótese de hiperparatireoidismo secundário deve ser considerada.
77. A paciente não deveria ter realizado densitometria óssea, já que esse exame deve ser solicitado a partir dos 65 anos de idade.
78. A paciente poderia realizar o exame citopatológico do colo do útero a cada três anos, caso tenha dois resultados anuais consecutivos negativos.
79. A paciente deve realizar a mamografia anualmente.

Área livre

Uma paciente de 15 anos de idade vai à consulta com o ginecologista assistente, referindo que a “camisinha estourou” durante relação sexual consensual há cerca de quatro semanas. Relata que o parceiro procurou um urologista e foi diagnosticado com alguma doença sexualmente transmissível (DST), sendo prescrito tratamento com azitromicina e ceftriaxone, ambos em doses únicas. A paciente queixa-se de dor em baixo ventre, náuseas e vômitos nos últimos dois dias. Nega febre. Ao exame físico, é identificado corrimento amarelo-esverdeado e com odor fétido, e demonstra dor à mobilização do colo do útero e à palpação dos anexos. Apresenta uma ultrassonografia transvaginal sem laudo, com sinais de salpingite. Demais aspectos do exame não puderam ser avaliados, pois as imagens estavam pouco nítidas.

Com base nesse caso clínico e nos conhecimentos médicos correlatos, julgue os itens a seguir.

80. O diagnóstico mais provável é de doença inflamatória pélvica.
81. Entre os diagnósticos diferenciais, deve-se considerar o abortamento séptico.
82. A presença de náuseas e vômitos é o único critério para tratamento hospitalar.
83. O tratamento deve ser hospitalar pela presença de salpingite.
84. Um dos esquemas antibióticos para tratamento hospitalar pode ser a associação de clindamicina + gentamicina.
85. Caso seja indicado tratamento com metronidazol, o médico deve alertar a paciente a não ingerir bebidas alcoólicas até 24 horas após o tratamento, pelo risco de efeito dissulfiram.
86. Pode-se considerar a paciente como vítima de estupro de vulnerável.

Uma adolescente de 12 anos de idade sofre uma queda ao andar de bicicleta, colidindo a região genital contra o quadro central. A paciente é levada pela mãe a uma emergência pediátrica para avaliação, em razão de edema vulvar. Ao chegar, a paciente refere dor pélvica importante. É avaliada por um cirurgião pediátrico que identifica hematoma em grandes lábios, estável desde o acidente, segundo a mãe, associado a edema de pequenos e grandes lábios.

Quanto ao caso clínico apresentado e tendo em vista os conhecimentos médicos correlatos, julgue os itens a seguir.

87. A presença de instabilidade hemodinâmica indica necessidade de exploração cirúrgica do hematoma imediatamente.
88. Lesões traumáticas da vulva e da vagina são comuns.
89. A minoria dos hematomas vulvares é tratada de maneira conservadora, com compressas frias e controle da dor, pois, em razão da natureza arterial da maioria deles, é necessário abordagem cirúrgica para ligar os vasos sangrantes.

Uma paciente de 35 anos de idade, G1, idade gestacional de 19 semanas, realizando pré-natal regular na unidade básica de saúde (UBS), procura a emergência obstétrica por pressão arterial aferida adequadamente, durante a consulta de pré-natal no dia anterior, de 150 mmHg x 92 mmHg. À chegada, a paciente queixa-se de cefaleia e dor epigástrica leve. Verificam-se os seguintes sinais vitais: PA = 140 mmHg x 90 mmHg; FC = 102 bpm; FR = 18 irpm; e SatO₂ = 98%.

Acerca desse caso clínico e considerando os conhecimentos médicos correlatos, julgue os itens a seguir.

90. É possível considerar que a paciente possui diagnóstico de hipertensão arterial crônica.
91. Deve ser realizado rastreamento para pré-eclâmpsia em vista da presença de sinais premonitórios: cefaleia e dor epigástrica leve.
92. A identificação de um desvio de eixo à esquerda no eletrocardiograma (ECG) dessa paciente pode ser um achado fisiológico.

Uma paciente de 36 anos de idade foi atendida em primeira consulta com equipe de oncologia ginecológica, em abril de 2019, com queixa de sinusiorragia. Foi diagnosticada com adenocarcinoma de colo do útero, estágio clínico IIB. Indicou-se tratamento, porém a paciente não desejou realizá-lo naquele momento, retornando um ano depois, grávida (G6P4C1), com idade gestacional de 30 semanas e 3 dias, referindo dificuldade para deambular e dor no quadril à esquerda. Foram, então, identificadas metástase óssea e fratura patológica, e re-estadiada para estágio clínico IVB. Após avaliações iniciais, a paciente definiu que desejava manter a gestação.

Com base nesse caso clínico e nos conhecimentos médicos correlatos, julgue os itens a seguir.

93. A paciente não poderá realizar nenhum tipo de tratamento com radioterapia.
94. A paciente poderá realizar tratamento com quimioterapia.
95. Se indicado, o tratamento proposto será paliativo.
96. A paciente não possui indicação de tratamento cirúrgico para o câncer de colo do útero.

Área livre

MEDICINA SOCIAL E PREVENTIVA**Itens de 97 a 120**

Uma criança de 1 ano e 4 meses de idade, com histórico de aleitamento materno exclusivo até os 6 meses, é levada a atendimento pela mãe que referiu tosse, febre, hiperemia ocular e aparecimento de “manchas” brancas em mucosa oral, com posterior aparecimento de “manchas” vermelhas no corpo. Ao exame, apresenta temperatura axilar de 38 °C e exantema maculopapular avermelhado, de progressão craniocaudal.

Com base nesse caso clínico e nos conhecimentos médicos correlatos, julgue os itens a seguir.

97. Trata-se de uma doença de notificação compulsória imediata.
98. A vacina que contempla essa doença é realizada aos 12, aos 15 e aos 24 meses de vida.
99. A presença de pequenos pontos brancos em mucosa oral antecedendo o exantema é um sinal patognomônico dessa doença.
100. A respeito do aleitamento materno, a recomendação do Ministério da Saúde é de amamentar, se possível, até os 2 anos de idade ou mais, oferecendo aleitamento materno exclusivo até os 6 meses de vida.
101. A transmissão dessa doença dá-se por meio de aerossol e gotículas de secreção respiratória.

Determinado paciente de 58 anos de idade, tabagista, com histórico de IAM há cinco anos e DM2, em uso de metformina, comparece à consulta com os seguintes exames laboratoriais: glicemia = 136 mg/dL; colesterol HDL = 32 mg/dL; colesterol LDL = 192,3 mg/dL; e creatinina sérica = 1,32 mg/dL. Apresenta medida de PA = 165 mmHg x 102 mmHg, FC = 80 bpm, SatO₂ = 92% com níveis tensionais confirmados em duas consultas com mais de quatro semanas entre elas.

Considerando esse caso clínico e os conhecimentos médicos correlatos, julgue os itens a seguir.

102. Trata-se de um caso de HAS estágio 2.
103. O tratamento indicado é a realização de medidas não farmacológicas (mudanças no estilo de vida) e reavaliação em três meses.
104. O uso de metformina é contraindicado em pacientes com depuração de creatinina inferior a 30 mL/min.
105. Tendo em vista o histórico de IAM prévio e as demais comorbidades, além do controle pressórico, também é recomendado o controle dos fatores de risco, tais como controle glicêmico, cessar tabagismo, uso de AAS e estatinas.
106. Entre as drogas de primeira linha para tratamento da hipertensão, encontram-se os diuréticos tiazídicos, IECA, betabloqueadores e antagonistas dos canais de cálcio.

Certo estudo acompanhou pacientes tabagistas que desejavam parar de fumar e que fizeram uso de medicamento como método auxiliar, e também pacientes tabagistas que desejavam parar de fumar e que não fizeram uso de medicamento, observando-se, posteriormente, os resultados de sucesso, ou não, na cessação do tabagismo nos dois grupos.

Acerca desse caso e tendo em vista os conhecimentos médicos correlatos, julgue os itens a seguir.

107. Trata-se de um estudo de coorte, estudo observacional e longitudinal que compara grupos expostos e não expostos a determinado fator.
108. Enquanto os estudos do tipo caso-controle são retrospectivos, os estudos do tipo coorte sempre são prospectivos.
109. Ao avaliar se estudos são válidos e confiáveis, deve-se atentar aos erros sistemáticos, como o viés de seleção e o viés de aferição, e avaliar se $p < 0,05$.
110. O uso de medicamentos na cessação do tabagismo tem importância para minimizar os sintomas da abstinência. Entre os medicamentos oferecidos pelo Ministério da Saúde na rede pública, estão o cloridrato de bupropiona e a vareniclina.
111. Uma das dificuldades encontradas ao tentar cessar o tabagismo é a chamada “fissura”, que consiste na grande vontade de fumar, com duração, geralmente, de até cinco minutos.

O rastreio e o diagnóstico precoce de neoplasias fazem parte do atendimento na Rede de Atenção Primária. Considerando isso, suponha que uma mulher de 53 anos de idade procure uma unidade básica de saúde para realização de exames de rotina, e o médico da Atenção Primária perceba, na face dela, uma pequena lesão papulosa, de cor rósea, aspecto “perolado”, com finos vasos em sua superfície. Ao ser questionada, a paciente informa que essa lesão apresentou crescimento lento e progressivo.

Com base nesse caso clínico e nos conhecimentos médicos correlatos, julgue os itens a seguir.

112. Na faixa etária dessa paciente, segundo o Ministério da Saúde, está indicada a realização de mamografia a cada dois anos.
113. Trata-se de uma lesão suspeita de carcinoma basocelular, um tipo de câncer de pele não melanoma que apresenta comportamento mais agressivo, com maior possibilidade de metástases.
114. Se, durante a consulta, o médico tivesse observado a lesão e ignorado-a, sabendo do seu potencial neoplásico, estaria agindo de maneira negligente.
115. O atendimento realizado, que leva em conta a prevenção, a cura e a reabilitação de doenças, respeita o princípio da integralidade do Sistema Único de Saúde.
116. Entre os princípios da Atenção Primária, estão a longitudinalidade, a regionalização, a hierarquização e a coordenação do cuidado.
117. Na Atenção Primária, o princípio da longitudinalidade trata da criação de vínculo e do acompanhamento da saúde do indivíduo ao longo da vida dele.

Todo profissional médico deve ter algum conhecimento a respeito de atendimento ao paciente politraumatizado e medicina de emergência.

No que se refere a essa informação e aos conhecimentos médicos correlatos, julgue os itens a seguir.

- 118.** Na sequência ABCDE de atendimento, a letra A refere-se a garantir a via aérea pérvia e a estabilização da coluna cervical; a letra B refere-se a garantir a ventilação; e a letra C, a ressuscitação volêmica, o controle de hemorragia e os cuidados com hipotermia.
- 119.** A “hora de ouro” refere-se ao momento após o evento traumático, no qual o atendimento correto e precoce aumenta, de maneira significativa, a sobrevida do paciente.
- 120.** Em um atendimento de emergência, pode-se dispensar os princípios da beneficência e da não maleficência.

Área livre

Área livre

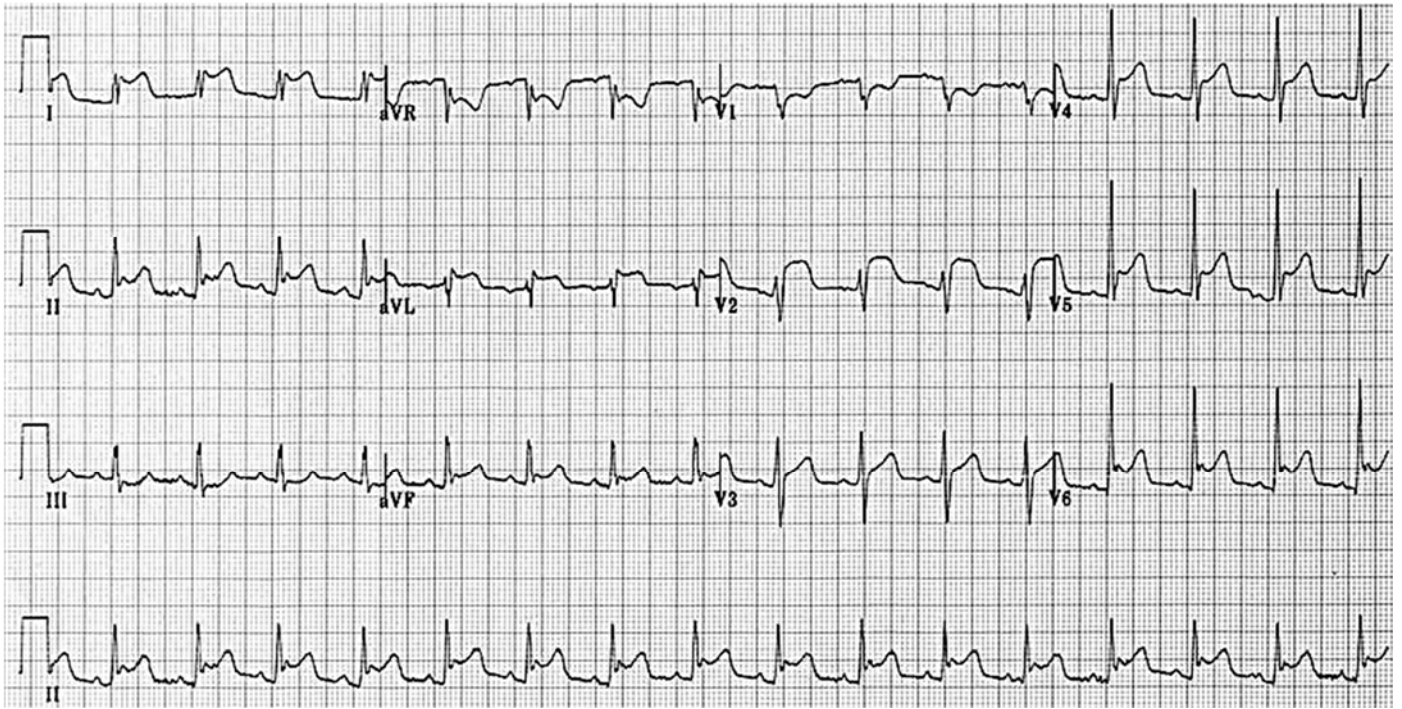
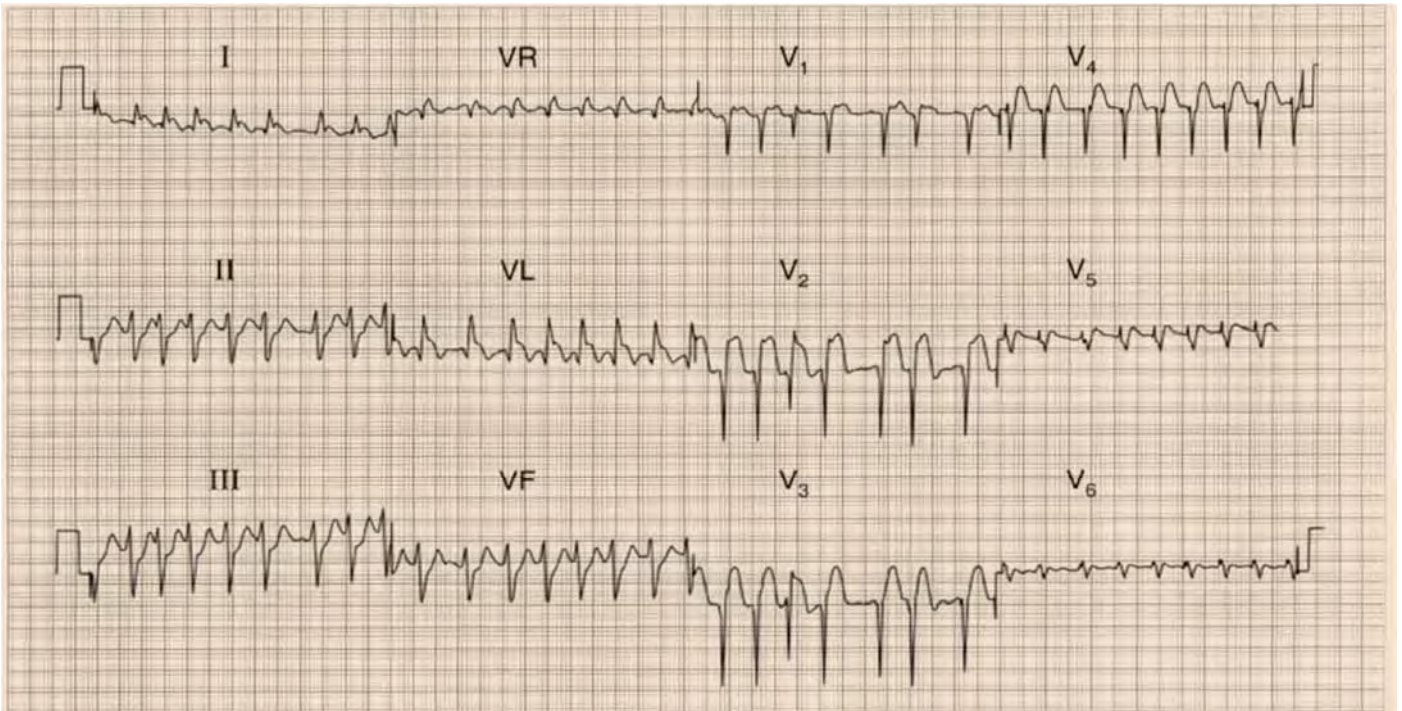


Figura ampliada para responder aos itens de 25 a 28.



Fonte ECG: John Hampton 150 ECGs problems

Figura ampliada para responder aos itens de 32 a 34.