



**SECRETARIA DE ESTADO DE SAÚDE DO DISTRITO FEDERAL
FUNDAÇÃO DE ENSINO E PESQUISA EM CIÊNCIAS DA SAÚDE
EDITAL NORMATIVO Nº 1 – RM/SES-DF/2021, DE 5 DE OUTUBRO DE 2020.**

PROGRAMAS – GRUPO 002

Cirurgia do Aparelho Digestivo (504), Cirurgia Pediátrica (505),
Cirurgia Plástica (506), Cirurgia Torácica (507), Cirurgia Vascular (508),
Coloproctologia (509), Urologia (517) e Cirurgia do Trauma (602).

Data e horário da prova:

*Domingo,
29/11/2020, às 8h.*

INSTRUÇÕES

- Você receberá do fiscal:
 - um caderno da prova objetiva contendo 120 (cento e vinte) itens; cada um deve ser julgado como CERTO ou ERRADO, de acordo com o(s) comando(s) a que se refere; e
 - uma folha de respostas personalizada.
- Verifique se a numeração dos itens, a paginação do caderno da prova objetiva e a codificação da folha de respostas estão corretas.
- Verifique se o programa selecionado por você está explicitamente indicado nesta capa.
- Quando autorizado pelo fiscal do IADES, no momento da identificação, escreva, no espaço apropriado da folha de respostas, com a sua caligrafia usual, a seguinte frase:

Para ganhar é preciso gastar.

- Você dispõe de 3 (três) horas e 30 (trinta) minutos para fazer a prova objetiva, devendo controlar o tempo, pois não haverá prorrogação desse prazo. Esse tempo inclui a marcação da folha de respostas.
- Somente 1 (uma) hora após o início da prova, você poderá entregar sua folha de respostas e o caderno da prova e retirar-se da sala.
- Somente será permitido levar o caderno da prova objetiva 3 (três) horas após o início da prova.
- Deixe sobre a carteira apenas o documento de identidade e a caneta esferográfica de tinta preta, fabricada com material transparente.
- Não é permitida a utilização de nenhum tipo de aparelho eletrônico ou de comunicação.
- Não é permitida a consulta a livros, dicionários, apontamentos e (ou) apostilas.
- Você somente poderá sair e retornar à sala de aplicação da prova na companhia de um fiscal do IADES.
- Não será permitida a utilização de lápis em nenhuma etapa da prova.

INSTRUÇÕES PARA A PROVA OBJETIVA

- Verifique se os seus dados estão corretos na folha de respostas da prova objetiva. Caso haja algum dado incorreto, comunique ao fiscal.
- Leia atentamente cada item e assinale sua resposta na folha de respostas.
- A folha de respostas não pode ser dobrada, amassada, rasurada ou manchada e nem podem conter registro fora dos locais destinados às respostas.
- O candidato deverá transcrever, com caneta esferográfica de tinta preta, fabricada com material transparente, as respostas da prova objetiva para a folha de respostas.
- A maneira correta de assinalar a alternativa na folha de respostas é cobrir, fortemente, com caneta esferográfica de tinta preta, fabricada com material transparente, o espaço a ela correspondente.
- Marque as respostas assim: ●

Tipo “A”

CIRURGIA GERAL**Itens de 1 a 120**

Uma paciente de 65 anos de idade mostra-se com quadro de cólica biliar. Na ecografia, observaram-se cálculos biliares e vesícula de paredes finas. Refere ter apresentado vários episódios de cólicas biliares e náuseas no último ano. Foi proposta colecistectomia. A paciente tem um IMC de 35 kg/m², tem DM tipo 1, é insulínica, tabagista ativa, cerca de 25 anos-maço, e tem doença pulmonar obstrutiva crônica (DPOE), em uso de corticoide inalatório e broncodilatador diário. Tem tendinite patelar crônica e está usando ibuprofeno eventual. A paciente apresenta cardiopatia isquêmica, com histórico de cateterismo cardíaco há um ano, sendo realizada angioplastia com colocação de Stent. No momento, é usuária de AAS e clopidogrel diários.

Considerando esse caso clínico e com base nos conhecimentos médicos correlatos, julgue os itens a seguir.

1. Essa paciente tem indicação de suspender o cigarro pelo menos seis semanas antes da cirurgia.
2. Fisioterapia motora e respiratória estão contraindicadas no período pós-operatório dessa paciente.
3. Em pacientes com DPOC, espirometria + gasometria, CVF < 70% e PaCO₂ > 45 indicam risco de complicações pulmonares.
4. Em pacientes hospitalizados, a realização de procedimentos cirúrgicos é a segunda causa de insuficiência renal. Isso ocorre principalmente por causa do trauma e de alterações hemodinâmicas.
5. Em relação aos medicamentos que a paciente usa, os anti-inflamatórios não esteroides interferem na função plaquetária e devem ser suspensos de um a três dias antes do procedimento cirúrgico.
6. AAS e clopidogrel não devem ser suspensos no pré-operatório.

Um paciente de 19 anos de idade comparece a consulta por motivo de dor e de abaulamento na região inguinal à direita. Durante exame físico, percebe-se hérnia inguinal à direita, redutível. O restante do exame físico é normal. O paciente não apresenta nenhuma doença prévia, não faz uso de medicações, não fuma e nega alergias medicamentosas.

Com base nesse caso clínico e nos conhecimentos médicos correlatos, julgue os itens a seguir.

7. Em relação à classificação da cirurgia, a técnica proposta para correção é considerada uma cirurgia limpa.
8. Quanto à antibioticoprofilaxia operatória, o paciente não tem indicação de realizá-la.
9. Tricotomia deve ser realizada no momento imediato antecedente à cirurgia.
10. Cirurgias com colocação de tela atualmente são consideradas o padrão-ouro para o tratamento dessa condição.
11. Nervos ílio-hipogástrico, ilioinguinal e ramo genital do genitofemoral são nervos da anatomia da região inguinal, que devem ser cuidados no momento da cirurgia, pois, se lesados, são responsáveis por dor crônica pós-operatória.

12. A técnica cirúrgica com colocação de tela deve ser realizada sem tensão, considerando que as próteses apresentam retração de aproximadamente 30% no período pós-operatório.
13. Retorno precoce às atividades e menor tempo de internação hospitalar são vantagens da técnica aberta, quando comparada com a videocirurgia.

Uma paciente de 42 anos de idade, com cisto sebáceo em couro cabeludo, vai ao centro cirúrgico ambulatorial para realização de exérese do cisto. A paciente é previamente hígida e já fez alguns procedimentos com a equipe da cirurgia plástica, inclusive com anestesia local, sem intercorrências nos procedimentos anteriores. A paciente negava uso contínuo de medicações ou alergias. Após antisepsia, foi realizada anestesia local com lidocaína 2% sem vasoconstritor. Após iniciada a cirurgia, a paciente passou a apresentar formigamento de língua e lábios, zumbidos, distúrbios visuais e agitação.

A respeito desse caso clínico e tendo em vista os conhecimentos médicos correlatos, julgue os itens a seguir.

14. Intoxicação por anestésico local é a hipótese mais provável.
15. Em relação à cardiotoxicidade, a bupivacaína apresenta menor toxicidade, enquanto a ropivacaína apresenta a maior.
16. A paciente deve ser manejada com suporte avançado de vida, visto que convulsão e parada cardíaca ocorrerão se o tratamento não for ofertado.
17. Naloxone deve ser administrado imediatamente.
18. A dose máxima do anestésico local administrado é de 5 mg/kg.

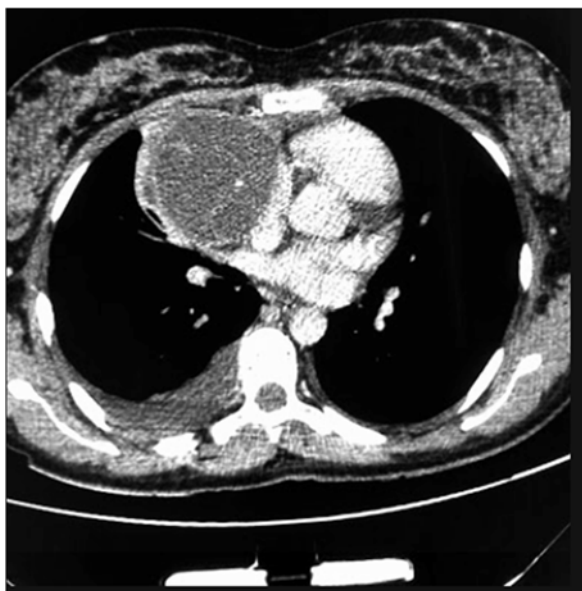Um paciente de 75 anos de idade com icterícia progressiva, colúria, acolia fecal, perda de peso e dor abdominal procura atendimento médico. Durante o exame físico, percebem-se icterícia ++/4+, PA = 120 mmHg x 80 mmHg, FC = 100 bpm, FR = 20 irpm e SatO₂ = 98% em ar ambiente. O abdome está globoso e o fígado, palpável e aumentado de tamanho, sem sinais de ascite. A ultrassonografia de abdome não demonstrou cálculo na vesícula biliar, e a tomografia computadorizada de tórax (TCT) evidenciou uma massa heterogênea hipocóica, com dilatação de vias biliares intra e extra-hepáticas. A lesão é hipodensa na fase sem contraste, com margens irregulares, realce periférico na fase arterial e progressiva, e com hiperatenuação nas fases venosa e tardia.

Em relação a esse caso clínico, considerando a hipótese de colangiocarcinoma e os conhecimentos médicos correlatos julgue os itens a seguir.

19. Trata-se da neoplasia mais frequente do fígado.
20. Tem origem do epitélio dos ductos biliares intra ou extra-hepáticos.
21. Os marcadores tumorais CEA, alfafetoproteína e CA 19.9 devem ser solicitados.
22. Exames de imagem devem incluir tomografia computadorizada com contraste ou ressonância magnética de abdome, além de tomografia computadorizada de tórax, para avaliação de metástases.

23. Endoscopia digestiva alta e colonoscopia devem ser realizadas para excluir sítios primários, de possíveis metastases para o fígado.
24. De acordo com a classificação de Bismuth-Corlette de colangiocarcinoma peri-hilar, a classe IV refere-se a envolvimento do tumor apenas no ducto hepático comum, abaixo da confluência.
25. Gencitabina e cisplatina mantêm-se como tratamento padrão de primeira linha para colangiocarcinoma avançado.

Um paciente de 17 anos de idade revela idas frequentes à emergência por causa de tosse e dispneia. Em exame de imagem investigatório, identificou-se, na tomografia computadorizada de tórax (TCT), uma massa mediastinal anterior bem definida, com densidade de partes moles, medindo cerca de 17 cm x 11 cm x 10 cm, conforme representado na imagem a seguir. A lesão não invadia estruturas adjacentes, e não foram encontradas outras alterações nas tomografias de tórax, de crânio e de abdome. Foi realizada uma biópsia pré-operatória guiada por TCT, cujo diagnóstico foi compatível com teratoma de mediastino.



Acervo Pessoal

Considerando esse caso clínico, a imagem apresentada e os conhecimentos médicos correlatos, julgue os itens a seguir.

26. O quadro clínico apresenta um tumor de mediastino anterior. O teratoma cístico maduro trata-se da neoplasia mais comum das células germinativas do mediastino.
27. Espera-se B-HCG e alfafetoproteína elevados nesse caso.
28. EGFR e ALK devem ser investigados no anatomopatológico desse paciente.
29. Cisplatina é o tratamento padrão-ouro para essa condição.
30. A maioria dos pacientes que se apresentam com tumores mediastinais em parte anterior são assintomáticos.
31. As massas do mediastino anterior têm, como principais etiologias, os timomas, os linfomas, os tumores de células germinativas e os tumores da tireoide.

Um paciente de 60 anos de idade, tabagista ativo, cerca de 40 anos-maço, realiza tomografia computadorizada de tórax (TCT) para rastreamento de câncer de pulmão. O paciente é assintomático, tem histórico de cardiopatia isquêmica e é portador de angina estável, porém com estenose importante de tronco de coronária esquerda. Um episódio de infarto agudo do miocárdio prévio ocorreu há um ano, e ele é usuário de AAS e clopidogrel. Desconhece outras doenças. O paciente apresenta uma TCT com evidência de nódulo de 1,2 cm em topografia de lobo pulmonar superior direito, com linfonodos em cadeia paratraqueal direita e subcarinal de 1,2 cm e 1,5 cm, respectivamente. A ressonância magnética de crânio é normal. A tomografia computadorizada de abdome também. A espirometria evidencia um volume expiratório forçado no primeiro segundo (VEF1) > 1,7 L e capacidade de difusão do monóxido de carbono (DLCO) > 70%. Foi proposta a mediastinoscopia cervical para estadiamento invasivo do mediastino.

Com base nesse caso clínico e nos conhecimentos médicos correlatos, julgue os itens a seguir.

32. O rastreamento do câncer de pulmão é realizado com tomografia computadorizada sem contraste, de baixa dosagem, nos pacientes do grupo de risco.
33. O paciente tem indicação de estadiamento invasivo da função cardiológica pré-operatória com cateterismo cardíaco.
34. AAS e clopidogrel devem ser suspensos 15 dias antes do procedimento cirúrgico proposto.
35. Caso a mediastinoscopia cervical seja negativa, esse paciente deve ser submetido à segmentectomia regradada, pois a função pulmonar não permite lobectomia.
36. Pneumonectomia é uma cirurgia que requer, em relação à capacidade pulmonar, VEF1 acima de 2 litros e DLCO acima de 60%.
37. Em virtude do infarto prévio, o paciente não tem indicação de cirurgia desse ano.

Um paciente de 23 anos de idade realizou apendicectomia videolaparoscópica. No primeiro dia de pós-operatório, apresentou taquicardia e febrícula (Tax 37,7 °C). Ao exame físico, manifestou leve dor à palpação abdominal, ferida operatória limpa com bom aspecto, sem sinais flogísticos. Não há de defesa peritoneal e o hemograma indicou leve leucocitose, sem desvio, e proteína C reativa pouco elevada.

A respeito desse caso clínico e tendo em vista os conhecimentos médicos correlatos, julgue os itens a seguir.

38. A fase da cicatrização em que esse paciente se encontra é a maturação.
39. A cicatrização da ferida está sendo por primeira intenção.
40. Nessa fase, as primeiras células a chegarem à lesão são os neutrófilos e os macrófagos.
41. Na fase proliferativa da cicatrização, ocorrem angiogênese, fibroplasia e epitelização.
42. Os macrófagos são as células verdadeiramente essenciais no fechamento de feridas, controlam a liberação de citocinas e estimulam a evolução do processo de cicatrização.

Um paciente de 75 anos de idade queixa-se de disfagia, perda de peso e rouquidão. É tabagista ativo e refere consumir de três a cinco latas de cerveja diariamente. Nega outras doenças. O exame físico encontra-se sem particularidades, exceto pelo fato de o paciente estar um pouco emagrecido. As tomografias computadorizadas de região cervical e de tórax são normais. Endoscopia digestiva alta evidenciou lesão vegetante em esôfago médio.

Considerando esse caso clínico e os conhecimentos médicos correlatos, julgue os itens a seguir.

43. O paciente tem indicação de realizar ecoendoscopia, considerado o melhor exame para avaliar invasão tumoral na parede e em linfonodos regionais.
44. Fibrobroncoscopia é exame realizado no estadiamento dessa condição, para avaliar invasão de traqueia.
45. O diagnóstico provável é adenocarcinoma de esôfago.
46. A esofagectomia trans-hiatal tem maior risco de mediastinite e menor risco de sangramento.
47. O paciente do caso clínico terá indicação de mucosectomia endoscópica, se o tumor for restrito à mucosa (denominado tumor precoce).

Certo paciente de 7 anos de idade é levado a consulta em razão de massa abdominal palpável, que não atravessa a linha média abdominal. Relata ter percebido a lesão endurecida há seis meses, antes assintomática, agora com dor abdominal, mal-estar e hematuria macroscópica. Ao exame físico, identificou-se a referida lesão e, além disso, percebe-se hipertensão arterial sistêmica (PA = 160 mmHg x 110 mmHg), sem outras anormalidades.

Com base nesse caso clínico e nos conhecimentos médicos correlatos, julgue os itens a seguir.

48. A fisiologia da hipertensão arterial desse paciente deve-se ao aumento da atividade da renina e está presente em até 25% dos casos no momento do diagnóstico de nefroblastoma.
49. Trata-se de tumor originado a partir de tecidos embrionários do rim e contém três elementos básicos: blastoma, epitélio e elastoma.
50. Aniridia, hemi-hipertrofia e anormalidades genitourinárias podem estar presentes e são associadas a essa condição.
51. Trata-se da neoplasia sólida abdominal mais comum da infância.
52. É uma doença cuja taxa de diagnósticos ocorre principalmente antes dos 6 meses de vida e após os 10 anos de idade.
53. O paciente tem indicação de tomografia computadorizada de abdome.

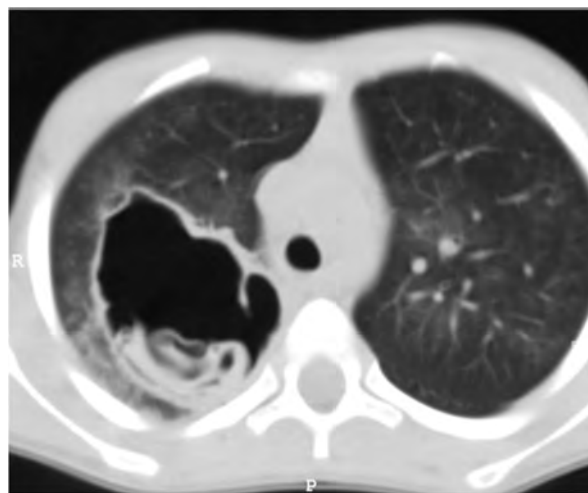
Um paciente de 40 anos de idade é vítima de acidente automobilístico, sofrendo politrauma grave. É levado pelo serviço de ambulância da região e, na chegada, a via aérea está aparentemente obstruída por sangue e dentes fraturados. O paciente está tossindo e não conversa, e tem respiração assimétrica e ferimento perfurante no hemitórax à direita, em que o murmúrio está abolido. Verificam-se FR = 30 irpm, SatO₂ = 89% com O₂ óculos nasal a 3l/min, extremidades

frias, com tempo de enchimento capilar lentificado, PA = 80 mmHg x 40 mmHg, FC = 125 bpm, quadril estável e sem evidência de fraturas. Com Glasgow 6, o paciente aparenta pupilas isocóricas e fotorreagentes, diversas escoriações por todo o corpo, fratura exposta na perna à direita e sinais de fratura de mandíbula.

Considerando esse caso clínico e os conhecimentos médicos correlatos, julgue os itens a seguir.

54. A fratura deve ser corrigida imediatamente, pois é a causa do choque hemorrágico.
55. Cricotireoidostomia cirúrgica deve ser indicada.
56. A toracocentese de alívio, no quinto espaço intercostal do hemitórax direito, deve ser realizada antes da drenagem cirúrgica imediata.
57. Tão logo se resolva a parte torácica e ventilatória, o paciente tem indicação de ressuscitação volêmica.
58. Tomografias computadorizadas de membro inferior direito, de crânio, de tórax e de abdome com contraste EV devem ser realizadas imediatamente.
59. O paciente tem indicação de toracotomia de emergência.
60. A via aérea deve ser prioridade nesse caso, seguida de avaliação do tórax.

Determinado paciente de 49 anos de idade, morador em zona rural, iniciou com quadro de tosse importante, com piora progressiva, de início há dois meses, associada a alguns episódios de vômito. Refere febrículas na última semana. O paciente é tabagista leve, trabalha com criação de ovelhas e mora em casa com cachorros e gatos. Nega viagens internacionais recentes. Não foi encontrada nenhuma alteração no exame físico. Verificaram-se FC = 80 bpm, FR = 20 irpm e SatO₂ = 99% em ar ambiente. A tomografia de tórax apresenta uma lesão cística de paredes espessas e conteúdo heterogêneo em seu interior, conforme representado na imagem a seguir.



Acervo Pessoal

Tendo em vista esse caso clínico e os conhecimentos médicos correlatos, julgue os itens a seguir.

61. A doença que o paciente apresenta é uma parasitose causada pelo Echinococcus.
62. O órgão acometido pela doença infecciosa do paciente é o sítio preferencial de acometimento por esse germe, e o segundo órgão preferencial é o fígado.

63. A doença apresentada é diagnosticada facilmente em pacientes com lesões císticas pulmonares e teste sorológico positivo, que moram em zonas endêmicas, como o paciente do caso clínico.
64. Esse paciente tem indicação de remoção cirúrgica da lesão.
65. O tamanho atingido pelo cisto não tem relação com os sítios acometidos.
66. Formação de empiema ou fistula do cisto com o brônquio é uma complicação possível desse caso.
67. Indica-se tratamento com cisplatina e etoposídeo.
68. Tuberculose é um diagnóstico que precisa ser descartado.

Um paciente de 17 anos de idade apresenta dor periumbilical, de início há 24 horas, que, nas últimas oito horas, passou a localizar-se na fossa ilíaca direita. Revela quadro de inapetência e de febrículas. Nega disúria, polaciúria ou hematúria. Durante exame físico, constataram-se $T_{ax} = 37,7^{\circ}\text{C}$, $\text{SatO}_2 = 99\%$ em ar ambiente, $\text{FC} = 80$ bpm e dor à palpação da fossa ilíaca direita, com dor súbita à descompressão. Exames laboratoriais mostraram discreta leucocitose, sem formas jovens. Ultrassonografia total de abdome evidenciou apêndice cecal com paredes espessadas, tamanho aumentado e não compressível. O paciente é previamente hígido, atleta, maratonista e ciclista de grandes distâncias. Além disso, negava uso contínuo de medicações, negava alergias e nunca tinha realizado cirurgias prévias.

Considerando esse caso clínico e com base nos conhecimentos médicos correlatos, julgue os itens a seguir.

69. O paciente tem indicação de apendicectomia.
70. Não é necessária a solicitação de nenhum exame pré-operatório para o paciente.
71. De acordo com a classificação de risco pré-operatório, pela American Society Association (ASA Physical Status), esse paciente classifica-se como ASA V.
72. As doenças cardiovasculares são a principal causa de mortalidade no período pré-operatório.
73. Esse paciente tem sua capacidade funcional em 4 METs.
74. A avaliação cardiológica desse paciente, de acordo com a New York Heart Association, permite classificá-lo em NYHA III.
75. Infecção de ferida operatória é uma complicação possível no pós-operatório desse paciente.
76. Tricotomia pré-operatória, 24 horas antecedentes à cirurgia, deve ser realizada.

Um paciente de 59 anos de idade, com histórico de osteocondromatose, revelou um osteossarcoma de partes moles em coxa à direita. Foi proposto tratamento cirúrgico. O paciente referiu ser alérgico a camarão e a tomate, sem outras alergias alimentares. Durante procedimento cirúrgico de exérese do tumor, que foi realizado sob anestesia geral e ventilação mecânica com tubo simples, o paciente apresentou ausência de pulsos periféricos e centrais, redução nos valores da capnografia e ausência de marcação de saturação de oxigênio no monitor, que antes se apresentava normal. Ao parar a cirurgia para verificar a situação, identificou-se que o paciente sofreu queda importante de pressão arterial média invasiva, que passou a ser de 30 mmHg, redução importante da curva de capnografia, alteração da pele e edema de pele e face. A hipótese foi anafilaxia transoperatória.

Com base nesse caso clínico e nos conhecimentos médicos correlatos, julgue os itens a seguir.

77. A anafilaxia continua sendo uma das causas potenciais de morte perioperatória, pois geralmente não é prevista e evolui rapidamente para uma situação ameaçadora da vida.
78. O aumento da permeabilidade vascular em 35% nos primeiros 10 minutos e a resposta compensatória intrínseca com catecolaminas endógenas influenciam as manifestações clínicas.
79. O paciente tem indicação de adrenalina.
80. A segunda linha de tratamento para o paciente é o uso de corticosteroides.

Um paciente de 39 anos de idade é vítima de acidente automobilístico (atropelamento por um caminhão). Imediatamente após ser socorrido pelo serviço de resgate, chega ao hospital com relato de cinemática grave do mecanismo do trauma. Durante exame físico, verifica-se a via aérea pérvia, e o paciente está conversando. Constatam-se assimetria torácica com identificação de tórax instável à direita, murmúrio abolido na ausculta pulmonar deste lado, $\text{FR} = 34$ irpm, $\text{SatO}_2 = 88\%$ com oxigênio, máscara com reservatório a 10 L/min, com esforço ventilatório. Há os seguintes sinais de choque: extremidades frias e mal perfundidas, pulsos finos periféricos, pressão arterial média não invasiva = 40 mmHg e $\text{FC} = 135$ bpm. Identificam-se abdome com dor à palpação difusa, com sinais de irritação peritoneal e pelve estável. O exame de ultrassonografia realizada na sala de emergência (POCUS) evidencia líquido livre difuso intra-abdominal. Com Glasgow 12, o paciente apresenta pupilas isocóricas e fotorreagentes, está confuso e desorientado, tem hematoma no dorso, flanco e ferimento aberto no tórax à direita, sem fraturas em membros e sem outras alterações vistas no exame físico ou sinais vitais.

Considerando esse caso clínico e os conhecimentos médicos correlatos, julgue os itens a seguir.

81. Nessa fase inicial em que o paciente se encontra, em relação à resposta ao trauma, espera-se metabolismo anaeróbico, acidose e hiperlactacidemia. O objetivo é a perfusão de órgãos nobres.
82. Quanto à resposta metabólica ao trauma, na segunda fase, espera-se que o paciente entre em uma fase na qual o metabolismo decorre da redução da secreção e da atividade de interleucinas, catecolaminas, corticoides e hormônio do crescimento, com redução dos níveis de insulina.
83. A segunda fase da resposta normal à inflamação é caracterizada pelas fases corticoadrenérgica, de transição, de anabolismo precoce e de anabolismo tardio.
84. Durante a resposta inflamatória ao trauma, o sistema renina-angiotensina-aldosterona faz com que haja estímulo para absorção de água e sal a partir dos túbulos distais e o acúmulo de potássio.
85. O objetivo maior da resposta inflamatória é manter a homeostase.
86. Esse paciente tem indicação de drenagem torácica direita, seguida de laparotomia exploradora de urgência, além de ressuscitação volêmica e transfusão sanguínea.
87. Pela pontuação da escala de coma de Glasgow, o paciente tem indicação de intubação orotraqueal imediata.
88. Esse paciente apresenta-se em choque grau 1.

Uma mulher de 57 anos de idade apresenta quadro de dor abdominal em faixa no abdome superior, de forte intensidade, com piora há dois dias, associada a quadro de acolia. Refere que a dor piora ao se alimentar e informa alguns episódios de vômitos. Nega outras queixas. É obesa (IMC = 31 kg/m²), hipertensa, diabética, dislipidêmica e vasculopata. Durante exame físico, observam-se sinais vitais estáveis, dor intensa à palpação difusa do abdome, sem sinais de irritação peritoneal. Os exames laboratoriais apresentaram amilase e lipase acima de três vezes o valor de normal, hemograma com discreta leucocitose e 2% bastões, sem anemia, função renal normal e hiperglicemia. A hipótese é de que se trate de uma pancreatite aguda.

Com base nesse caso clínico e nos conhecimentos médicos correlatos, julgue os itens a seguir.

89. A maior elevação da lipase e da amilase indica o pior prognóstico na pancreatite aguda.
90. A paciente tem indicação de pancreatectomia parcial para tratamento da causa.
91. Pseudocisto pancreático é uma possível complicação precoce nesse caso, ocorrendo seu pico de incidência na segunda semana após o quadro infeccioso.
92. É de provável etiologia biliar a moléstia dessa paciente.
93. A paciente tem indicação de tomografia computadorizada de abdome total.

Um paciente de 37 anos de idade apresenta dor em fossa ilíaca esquerda de início há uma semana e piora progressiva. Refere, ainda, diarreia e episódios de febrícula. Relata história familiar de mãe e irmãos com cirurgias por causa de diverticulite complicada. No momento do exame físico, apresenta sinais vitais estáveis e dor difusa à palpação abdominal, pior em fossa ilíaca esquerda, e sem sinais de irritação peritoneal. O paciente é previamente hígido, nunca realizou cirurgias prévias, não tem alergias medicamentosas e não faz uso de medicações contínuas. Informa episódio de diverticulite aguda no passado, com tratamento conservador. A tomografia de abdome indica espessamento da parede do cólon sigmoide, sem coleções intra-abdominais, sem sinais de perfuração e diversos divertículos colônicos.

A respeito desse caso clínico e com base nos conhecimentos médicos correlatos, julgue os itens a seguir.

94. A ressonância magnética multislice é o exame padrão-ouro para a avaliação da diverticulite aguda.
95. Entre os diagnósticos diferenciais do paciente, constam apendicite, cálculo renal, dissecação de aorta, distensão aguda de bexiga e dor pélvica.
96. Esse paciente tem indicação de tratamento antimicrobiano com cobertura para gram-negativos e anaeróbios.
97. O paciente classifica-se como Hinchey V.
98. Abscessos acessíveis por meio de drenagem percutânea devem ser tratados. A laparotomia está indicada se o abscesso não for drenado, se não houver melhora clínica após drenagem ou se houver deterioração de funções.
99. Após resolução do quadro agudo, o paciente deve ser orientado a não realizar colonoscopia pelos próximos dois anos e a não ingerir sementes.

Uma paciente de 60 anos de idade, que nunca fumou, compareceu a consulta por causa de dor torácica atípica para angina. Em exames de imagem do tórax, identificaram-se lesão nodular com densidade de partes moles em topografia de lobo médio, além de linfonodos aumentados peri-hilar à direita, paratraqueal à direita e subcarinal. A paciente foi submetida à biópsia dos linfonodos mediastinais por mediastinoscopia cervical, com evidência de neoplasia maligna nos linfonodos analisados. As tomografias de crânio e de abdome não evidenciaram lesões metastáticas.

Em relação a esse caso clínico e tendo em vista os conhecimentos médicos correlatos, julgue os itens a seguir.

100. Adenocarcinoma de pulmão é um diagnóstico possível tendo em vista a paciente ser não fumante.
101. Neoplasia pulmonar tipo pequenas células é o tipo histológico de melhor prognóstico.
102. A paciente tem indicação de estudo de painel genético do tumor para avaliar a indicação de imunoterapia.
103. No momento, a paciente tem indicação de quimioterapia neoadjuvante.

Um paciente de 66 anos de idade iniciou com quadro de dor súbita periumbilical de forte intensidade, irradiada para todo o abdome superior, de início há aproximadamente duas horas. Passou, então, a apresentar vômitos e febrícula. Durante exame físico, perceberam-se taquicardia sinusal (FC = 125 bpm), SatO₂ = 100% em ar ambiente, PA = 130 mmHg x 90 mmHg e FR = 20 irpm. O abdome encontra-se globoso e distendido, com pouca dor à palpação difusa e sem sinais de irritação peritoneal. O paciente refere ser tabagista ativo, cerca de 100 anos-maço, e ter passado de fibrilação atrial paroxística. A angiogramia computadorizada de abdome total confirmou isquemia mesentérica da mesentérica superior.

Considerando esse caso clínico e com base nos conhecimentos médicos correlatos, julgue os itens a seguir.

104. O tronco celíaco é um vaso curto e calibroso, que se situa ao nível da décima segunda vértebra torácica e primeira lombar. Divide-se em três ramos: artéria gástrica esquerda, artéria hepática comum e artéria esplênica.
105. Esse paciente apresenta um processo isquêmico que resulta em lesão tissular, com liberação de conteúdo intracelular e subprodutos do metabolismo anaeróbico para a circulação.
106. O tratamento é conservador, devendo ser iniciados antibioticoterapia de amplo espectro com brevidade, hidratação, jejum e internação em unidade de terapia intensiva.
107. A causa mais provável do evento isquêmico desse paciente é a aterosclerose.
108. A dor abdominal referida pelo paciente, desproporcional ao exame físico, é sinal bastante sugestivo de isquemia mesentérica.
109. Tabagismo e fibrilação atrial, identificados na história clínica, são fatores de risco para isquemia mesentérica.

Um paciente de 25 anos de idade, morador de zona endêmica de doença de Chagas, passa a manifestar disfagia, regurgitação e perda de peso nos últimos três meses. Eventualmente apresenta episódios de tosse noturna e soluço. Nega outras queixas e doenças prévias ou cirurgias. Refere que precisa ingerir grande quantidade de água para conseguir alimentar-se. O exame físico do paciente está normal. A esofagografia baritada mostra dilatação do corpo do esôfago e retenção de contraste esofágico com imagem de estreitamento em “chama de vela” na topografia de esfíncter esofágico inferior.

Com base nesse caso clínico e nos conhecimentos médicos correlatos, julgue os itens a seguir.

110. Acalásia é a principal hipótese diagnóstica.
111. O paciente tem indicação de manometria esofágica.
112. Esperam-se graus variados de hipotonia do esfíncter esofágico inferior e redução da pressão intraluminal do corpo esofágico nesse caso.
113. Está indicada terapia com nitratos e bloqueadores dos canais de cálcio. Caso haja falha, deve ser considerada a dilatação endoscópica.

Uma paciente de 32 anos de idade passou a sentir dor epigástrica em queimação, associada às alimentações. Refere, ainda, disfagia e odinofagia. Nega outras doenças. O exame físico mostrou-se sem alterações. Em virtude do quadro de dor torácica, foi indicada endoscopia digestiva alta. Na endoscopia, a paciente apresentava uma ou mais erosões de até 5 mm, sem massas ou lesões suspeitas para neoplasia.

A respeito desse caso clínico e tendo em vista os conhecimentos médicos correlatos, julgue os itens a seguir.

114. O exame pHmetria de 24 horas é o padrão-ouro para o diagnóstico dessa condição.
115. A endoscopia dessa paciente apresenta a classificação endoscópica de Los Angeles grau C.
116. Esofagite de refluxo é uma complicação possível desse caso.
117. Mecanismos de reflexo vagal esofagobrônquico e episódios de microaspiração de conteúdo ácido podem predispor os pacientes acometidos por essa doença a terem crise de asma.
118. Essa paciente tem indicação de tratamento clínico associado a mudanças do estilo de vida, como elevar a cabeceira da cama e fracionar a dieta.
119. O esôfago de Barrett é uma lesão precursora do tumor epidermoide do estômago.
120. Pacientes candidatos à cirurgia antirrefluxo são aqueles que, por algum motivo, não podem dar continuidade ao tratamento clínico.

Área livre

Área livre