



EXÉRCITO BRASILEIRO
ESCOLA DE SAÚDE E FORMAÇÃO COMPLEMENTAR DO EXÉRCITO

CONCURSO DE ADMISSÃO/2022
PARA MATRÍCULA NO CURSO DE FORMAÇÃO DE OFICIAIS DO SERVIÇO DE SAÚDE/2023

011. PROVA OBJETIVA

CURSO DE FORMAÇÃO DE OFICIAIS MÉDICOS

ESPECIALIDADE: CIRURGIA GERAL

- Você recebeu sua folha de respostas e este caderno contendo 60 questões objetivas.
- Confira seus dados impressos na capa deste caderno e na folha de respostas.
- Certifique-se de que a letra referente ao modelo de sua prova é igual àquela constante em sua folha de respostas.
- Quando for permitido abrir o caderno, verifique se está completo ou se apresenta imperfeições.
- Caso haja alguma divergência de informação, comunique ao fiscal da sala para a devida substituição desse caderno.
- Leia cuidadosamente todas as questões e escolha a resposta que você considera correta.
- Marque, na folha de respostas, com caneta de tinta azul ou preta, a letra correspondente à alternativa que você escolheu.
- A duração da prova é de 4 horas, já incluído o tempo para o preenchimento da folha de respostas.
- Só será permitida a saída definitiva da sala e do prédio após transcorridas 3 horas do início da prova.
- Até que você saia do prédio, todas as proibições e orientações continuam válidas.

AGUARDE A ORDEM DO FISCAL PARA ABRIR ESTE CADERNO.

Nome do candidato

RG

Inscrição

Prédio

Sala

Carteira

CONHECIMENTOS GERAIS

01. Na atenção primária à saúde, dentre as opções a seguir, a abordagem mais efetiva com relação à sexualidade na adolescência é:

- (A) inquirir o adolescente sobre temas como sexualidade, uso de drogas e violência é desnecessário.
- (B) realizar prevenção abordando a irresponsabilidade de uma gravidez na adolescência.
- (C) profissionais devem emitir conselhos pessoais e opiniões sobre os tipos de relacionamentos.
- (D) palestras sobre os riscos das doenças ou da gravidez indesejada são muito efetivas, pois na adolescência há o sentimento de vulnerabilidade.
- (E) perguntar de forma sistemática e com respeito sobre práticas sexuais, uso de drogas e violência.

02. Após gravidez indesejada, adolescente procura posto de saúde solicitando iniciar um método anticoncepcional. O parto foi há 3 semanas. Ela relata que seu filho recebe, além do leite materno, outros tipos de leite.

Qual seria a melhor recomendação?

- (A) Contraceptivos hormonais combinados imediatamente após o parto.
- (B) Progestagênio injetável a partir de 21 dias do parto.
- (C) A lactação parcial tem efetividade maior do que 98% para prevenir nova gestação.
- (D) É necessário iniciar métodos contraceptivos apenas quando acabar a amenorreia.
- (E) Não necessita de nenhum método anticoncepcional enquanto estiver em aleitamento parcial.

03. Paciente do sexo feminino, 14 anos, procurou assistência médica no posto de saúde, queixando-se de obstrução nasal, catarro amarelado e dor de cabeça frontal há 3 dias. Nega febre, náuseas, vômito ou diarreia. Ao exame físico: afebril, sem rigidez de nuca, sem dor à palpação de seios da face, orofaringe e ouvido sem anormalidades. Foi diagnosticada com rinossinusite aguda de provável etiologia bacteriana. Prescrito, por 7 dias, amoxicilina com clavulonato, 500 mg de 8/8 horas, ibuprofeno 3 vezes ao dia e lavagem nasal com soro fisiológico.

Em relação à conduta, assinale a alternativa correta.

- (A) Deve ser iniciado corticoide intranasal por 14 dias.
- (B) A prescrição está correta, uma vez que se trata de uma rinossinusite aguda complicada.
- (C) O uso de antibiótico foi apropriado devido à presença de secreção catarral e cefaleia, mas o ibuprofeno é desnecessário.
- (D) O encaminhamento para o otorrinolaringologista é necessário pela suspeita de etiologia bacteriana.
- (E) O uso de antibiótico não era necessário, pois se trata de uma rinossinusite aguda não complicada.

04. Paciente do sexo feminino, 65 anos, procura ambulatório para consulta de rotina que faz a cada 6 meses. Relata ser portadora de insuficiência renal crônica não dialítica, hipertensão arterial sistêmica e *diabetes mellitus*. Faz uso de enalapril 10 mg de 12 em 12 horas, metformina 850 mg, 3 vezes ao dia, e gliclazida 60 mg, 1 vez ao dia. Os níveis de pressão arterial, glicemia de jejum e hemoglobina glicada estão normais. A Taxa de Filtração Glomerular estimada (TFGe) há 2 anos era de 71 mL/min/1,73 m² e agora está de 35 mL/min/1,73 m².

Dentre as opções a seguir, qual a conduta a ser tomada?

- (A) Suspender o enalapril e metformina, pois TFGe é menor que 60.
- (B) Suspender o enalapril devido à piora da insuficiência renal.
- (C) Suspender apenas metformina, pois o enalapril é nefroprotetor.
- (D) Manter os medicamentos, pois a TFGe é maior que 30.
- (E) Suspender gliclazida, pois a TFGe é menor que 60.

05. Paciente do sexo feminino, 68 anos, procura posto de saúde por quadro de incontinência urinária, especialmente ao fazer esforços. Isso tem levado essa paciente a isolamento social. Refere ser viúva, mãe de 3 filhos.

Qual seria a conduta inicial mais adequada?

- (A) Tranquilizar a paciente sobre o caso, fazer exame ginecológico e solicitar exame de urina.
- (B) Explicar que ela irá melhorar se fizer dieta adequada, perder peso e realizar exercícios físicos.
- (C) Explicar que a incontinência urinária é muito comum na sua idade e iniciar tratamento farmacológico.
- (D) Infecção urinária é a causa mais provável de incontinência urinária nessa paciente.
- (E) Encaminhar a paciente para realização de estudo urodinâmico a fim de se estabelecer o diagnóstico adequado.

06. Paciente do sexo masculino, 30 anos, procurou assistência médica em UBS por mordida em mão pelo seu cão doméstico. O cachorro vive em seu quintal, sempre fechado. Não tem suspeita de raiva. Sempre recebeu todas as vacinas orientadas pelo seu veterinário. Refere ter lavado bem a área acometida com bastante água e sabão.

A conduta preconizada pelo Ministério da Saúde sobre o esquema de profilaxia da raiva humana com vacina de cultivo celular, nesse caso, é:

- (A) observar o animal durante 10 dias após a mordida. Se o animal adoecer, morrer ou desaparecer, iniciar o soro profilático e completar as 5 doses de vacina.
- (B) realizar esquema profilático com 5 doses de vacina administradas nos dias 0, 3, 7, 14 e 28.
- (C) fazer esquema profilático com 3 doses de vacina no primeiro, terceiro e quinto dias e observar o animal durante 10 dias, a fim de decidir as próximas medidas.
- (D) realizar esquema profilático com 2 doses de vacina e observar o animal durante 5 dias, para avaliar próximas condutas.
- (E) realizar esquema profilático com 5 doses e observar o animal durante 10 dias após a exposição, e se o animal não adoecer, não morrer ou não desaparecer, encerrar o caso.

07. Dos itens a seguir, aquele que, a depender da situação vacinal, apresenta apenas vacinas que fazem parte do calendário nacional de vacinação para gestantes é:

- (A) vacina meningocócica ACWY (conjugada), tríplice bacteriana (difteria, tétano e coqueluche) e covid-19 (CoronaVac ou Janssen).
- (B) hepatite B, tétano, covid-19 (Pfizer ou Janssen).
- (C) hepatite B, covid-19 (Pfizer ou CoronaVac) e dT (difteria e tétano) e/ou dTpa (difteria, tétano e coqueluche).
- (D) hepatite A e B, covid-19 (Pfizer ou AstraZeneca), tríplice viral (sarampo, caxumba e rubéola).
- (E) tríplice viral (sarampo, caxumba e rubéola), covid-19 (AstraZeneca ou Janssen), dT (tétano e difteria).

08. Paciente do sexo masculino, 62 anos de idade, com história de hipertensão arterial há mais de 20 anos, sem tratamento. Há 2 anos, começou a ter dispneia aos esforços. Procurou assistência médica, sendo diagnosticado com cardiopatia hipertensiva. Há 2 meses, ele deu entrada no pronto-socorro com quadro de edema agudo de pulmão. Apesar de todas as medidas, o paciente faleceu após 2 horas. Há cerca de 4 meses, teve diagnóstico de câncer de próstata.

Em relação à declaração de óbito, assinale a alternativa que indica a doença ou o estado mórbido que causou diretamente a morte (causa imediata ou terminal).

- (A) Parada cardiorrespiratória.
- (B) Câncer de próstata.
- (C) Edema agudo de pulmão.
- (D) Hipertensão arterial.
- (E) Insuficiência cardíaca.

09. Foi realizado um estudo para avaliar se os indivíduos que comem mais peixe têm menor risco de doença cardiovascular. Um grupo de indivíduos, sem doença cardiovascular, foi selecionado no início do estudo e seguido ao longo do tempo definido. O avaliador mediu a ingestão de peixe no início do estudo e nas avaliações subsequentes. Avaliações foram realizadas ao longo do estudo.

O tipo de estudo que foi realizado é

- (A) ensaio clínico não randomizado controlado.
- (B) série de casos.
- (C) descritivo.
- (D) coorte.
- (E) caso-controle.

10. A definição – “Um conjunto de ações que proporcionam o conhecimento, a detecção ou prevenção de qualquer mudança nos fatores determinantes e condicionantes de saúde individual ou coletiva, com finalidade de recomendar e adotar as medidas de prevenção e controle das doenças ou agravos” – corresponde
- (A) à medicina preventiva.
 - (B) à vigilância sanitária.
 - (C) ao planejamento em saúde.
 - (D) à saúde coletiva.
 - (E) à vigilância epidemiológica.
11. São medidas qualitativas utilizadas para avaliar um sistema de vigilância epidemiológica:
- (A) sensibilidade, especificidade e flexibilidade.
 - (B) simplicidade, flexibilidade e aceitabilidade.
 - (C) aceitabilidade, especificidade e oportunidade.
 - (D) representatividade, sensibilidade e aceitabilidade.
 - (E) aceitabilidade, flexibilidade e oportunidade.
12. De acordo com as diretrizes do Ministério da Saúde, sobre as “estratégias para o cuidado da pessoa com doença crônica na atenção básica: *diabete mellitus*”, é correto afirmar que é meta de controle glicêmico para crianças e adolescentes com DM tipo 1:
- (A) HbA1C em lactentes e pré-escolares (13 a 19 anos): menor que 8,5%.
 - (B) HbA1C em adolescentes e adultos jovens (13 a 19 anos): menor que 8%.
 - (C) glicemia ao deitar à noite em lactentes e pré-escolares (0 a 6 anos): 120 a 230 mg/dL.
 - (D) glicemia pré-prandial em escolares (6 a 12 anos): 110 a 220 mg/dL.
 - (E) glicemia ao deitar à noite em escolares (6 a 12 anos): 100 a 180 mg/dL.
13. São doenças de notificação compulsória de acordo com o Ministério da Saúde:
- (A) coqueluche, doença meningocócica e aspergilose.
 - (B) câncer relacionado ao trabalho, estrogiloidose e amebíase.
 - (C) covid-19, febre do Nilo Ocidental e doença de origem desconhecida.
 - (D) criptosporidiose, botulismo e brucelose.
 - (E) covid-19, leishmaniose tegumentar americana, febre maculosa e outras riquetsioses.
14. De acordo com as diretrizes do Ministério da Saúde sobre “as estratégias para o cuidado da pessoa com doença crônica na atenção básica: hipertensão arterial sistêmica”, qual opção correlaciona a situação clínica com a classe medicamentosa indicada?
- (A) Prevenção da recorrência de acidente vascular encefálico: diurético, inibidores da enzima conversora de angiotensina.
 - (B) Pós-infarto do miocárdio: inibidores da enzima conversora da angiotensina, antagonistas da aldosterona, diuréticos.
 - (C) *Diabetes Mellitus*: inibidores da enzima conversora da angiotensina, antagonistas da angiotensina II, betabloqueadores.
 - (D) Hipertensão sistólica isolada em idosos: inibidores da enzima conversora da angiotensina, antagonistas da angiotensina II, betabloqueadores.
 - (E) Insuficiência cardíaca: diuréticos, betabloqueadores, bloqueadores dos canais de cálcio.
15. Qual fator diminui a prevalência de uma doença?
- (A) Maior duração da doença.
 - (B) Emigração de pessoas sadias.
 - (C) Maior letalidade.
 - (D) Diminuição da taxa de cura da doença.
 - (E) Aumento da incidência.
16. Segundo o protocolo clínico e as diretrizes terapêuticas para manejo da infecção pelo HIV em criança e adolescentes, afirma-se que, nos cuidados imediatos do recém-nascidos e no pós-parto imediato,
- (A) sempre aspirar o conteúdo gástrico e as vias aéreas do RN, para diminuir o volume de contato das secreções com as mucosas.
 - (B) administrar o AZT associado à nevirapina após 24 horas do nascimento.
 - (C) a amamentação deve ser liberada, pois o risco de transmissão é desprezível.
 - (D) sempre que possível, realizar o parto empêlico, com a retirada do neonato mantendo as membranas corioamnióticas íntegras.
 - (E) iniciar a primeira dose de AZT após 48 horas do nascimento.

CONHECIMENTOS ESPECÍFICOS

17. Com relação ao esquema de tratamento da tuberculose padronizado pelo Ministério da Saúde, assinale a alternativa correta.
- (A) Associar corticosteroide nos casos de tuberculose meningoencefálica (dexametasona injetável 0,3 a 0,4 mg/kg/dia), por 1 semana.
 - (B) O tempo de tratamento da tuberculose meningoencefálica e osteoarticular com alta complexidade é de com RIP+Etambutol por 2 meses, seguidos por Rifampicina e Isoniazida por 10 meses.
 - (C) O esquema básico em adultos é composto por 3 fármacos (RIP: Rifampicina, Isoniazida e Pirazinamida) por 6 meses.
 - (D) Em todos os esquemas de tratamento, os medicamentos deverão ser ingeridos duas vezes ao dia.
 - (E) O tratamento só deverá ser interrompido quando os valores das enzimas atingirem até 2 vezes o valor normal ou nos pacientes que apresentem icterícia.
18. De acordo com a Lei Orgânica da Saúde, as ações e os serviços de saúde executados pelo Sistema Único de Saúde (SUS), seja diretamente ou mediante participação complementar da iniciativa privada, serão organizados de forma
- (A) regionalizada e hierarquizada em níveis de complexidade crescente.
 - (B) descentralizada e hierarquizada em níveis de complexidade decrescente.
 - (C) municipalizada e hierarquizada em níveis de complexidade crescente.
 - (D) centralizada e hierarquizada em níveis de complexidade decrescente.
 - (E) regionalizada e hierarquizada em níveis de complexidade decrescente.
19. A mortalidade neonatal precoce é definida por ocorrência do óbito de crianças:
- (A) de 0 a 30 dias.
 - (B) de 7 a 27 dias.
 - (C) nas primeiras 24 horas de vida.
 - (D) de 7 a 30 dias.
 - (E) de 0 a 6 dias.
20. Distorção de resultado pelo modo dos participantes serem recrutados ou perdidos durante o estudo. Das alternativas a seguir, aquela que corresponde a esse erro em estudos epidemiológicos é:
- (A) vieses de informação.
 - (B) erros sistemáticos.
 - (C) vieses de seleção.
 - (D) vieses de aferição.
 - (E) vieses de confusão.
21. Em relação aos tumores neuroendócrinos do apêndice cecal (ANET), é correto afirmar que
- (A) a principal manifestação clínica desses tumores é a obstrução intestinal em alça fechada.
 - (B) dentro do espectro dos tumores neuroendócrinos gastrointestinais, os carcinoides do apêndice ocupam a 1ª posição, seguidos por reto e intestino delgado.
 - (C) a apresentação clínica mais prevalente na população portadora de tumores ANET é a síndrome carcinoide.
 - (D) representam 0,9 a 1,4% de todos os espécimes de apendicectomias e têm localização preferencial na ponta do apêndice.
 - (E) a incidência desses tumores ocorre preferencialmente em adultos mais velhos, entre 50 a 70 anos e no gênero masculino.
22. As escalas de Karnofsky e ECOG são as mais utilizadas, atualmente, para
- (A) avaliação do risco anestésico em cirurgias torácicas e abdominais.
 - (B) calcular o risco de eventos adversos numa cirurgia de grande porte.
 - (C) calcular a função pulmonar e cardíaca para cirurgias de emergência.
 - (D) avaliação clínica da reserva funcional de pacientes oncológicos.
 - (E) avaliar a gravidade da pancreatite aguda grave.
23. Mulher, 62 anos, procura UBS com queixa de desconforto em hipocôndrio direito, prurido, icterícia, colúria e acolia fecal progressivas há cerca de 1 semana. Nega febre. Refere emagrecimento de 10 kg nos últimos 3 meses e inapetência. Exames laboratoriais mostraram: Bilirrubinas totais: 17 mg/dL (VN: 0,2 – 1,2 mg/dL), Bilirrubina direta: 14 mg/dL (VN: 0,0 – 0,5 mg/dL); TGO: 48 U/L (VN: 5– 34 U/L); TGP: 62 U/L (VN: 0 – 55 U/L); F. Alcalina: 1600 U/L (VN: 40– 150 U/L); GGT: 800 U/L (VN: 12– 64 U/L); TP (INR): 93% (1,05) (VN: 70 – 130(0,75 – 1,25)%, Albumina: 3,4 g/L. Restante dos exames sem alterações. A ultrassonografia demonstrou fígado homogêneo, dilatação das vias biliares intra e extra-hepáticas até o colédoco distal e vesícula biliar hiper distendida.
- Com base no caso apresentado, o provável diagnóstico e as possíveis estruturas envolvidas na etiologia são, respectivamente:
- (A) neoplasia periampular – papila duodenal, colédoco distal, porção cefálica do pâncreas.
 - (B) tumor de Klatskin – bifurcação dos ductos hepático direito e esquerdo.
 - (C) neoplasia de vesícula biliar – fundo da vesícula biliar e leito hepático.
 - (D) colangiocarcinoma de vias biliares – ducto hepático direito.
 - (E) colangiocarcinoma da vesícula biliar.

24. Homem, 68 anos, tabagista, relatando dispepsia, foi atendido em UBS e foi solicitada endoscopia digestiva alta com pesquisa de *H. Pylori*. Foi evidenciada no exame ulceração com 0,9 cm em porção alta na pequena curvatura do corpo gástrico (tipo IV). O laudo do endoscopista relatava "úlceras gástricas em atividade (A1 de Sakita)". O estudo anatomopatológico do fragmento único biopsiado revelou tecido necrótico e fibrina; teste da urease negativo.

Com base nessa situação, assinale a alternativa correta.

- (A) A úlcera descrita pelo endoscopista, habitualmente associada à hipercloridria, deve ser tratada por pelo menos 16 semanas com inibidor de bomba de prótons.
- (B) A úlcera péptica acomete ou o estômago ou o duodeno, não ocorrendo associação dessas lesões, uma vez que nas úlceras gástricas ocorre hipocloridria e nas duodenais, hipercloridria.
- (C) O achado histológico de tecido necrótico e fibrina confirma o diagnóstico de úlcera gástrica benigna, não sendo necessário repetir a biópsia da lesão.
- (D) Deve-se indicar antibioticoterapia em esquema triplíce, não obstante o teste de urease ter resultado negativo.
- (E) Quanto ao diagnóstico diferencial dessa lesão, deve-se considerar a possibilidade de o material da biópsia ter sido insuficiente, não descartando a origem neoplásica, e realizar nova endoscopia com biópsias.

25. Homem, 55 anos, bom estado geral, ECOG 1, KPS 100, durante investigação com colonoscopia e biópsia, foi diagnosticado adenocarcinoma do reto, distando 5 cm da margem anal e com 3 cm de extensão. Realizado estadiamento com tomografia computadorizada de tórax, abdome e pelve, além de ressonância nuclear magnética de pelve, detectando-se um tumor com invasão local até gordura mesorretal (T3), e presença de linfonodo suspeito no mesorreto (N1). Sem evidência de metástase à distância.

O melhor tratamento a ser proposto para esse paciente deverá ser

- (A) radioterapia e quimioterapia terapêutica.
- (B) cirurgia de Hartmann e reconstrução colorretal após 3 meses.
- (C) neoadjuvância com radioterapia + quimioterapia e cirurgia após 8 a 12 semanas.
- (D) cirurgia imediata sem necessidade de tratamento adjuvante.
- (E) cirurgia imediata e quimioterapia adjuvante.

26. Homem, 65 anos, pardo, aposentado da indústria química, com histórico antigo de acidente do trabalho em decorrência de queimadura por base (soda cáustica) na região anterolateral da coxa esquerda há 25 anos. Apresenta atualmente quadro de tumoração ulcerada na região anterolateral da coxa esquerda, de crescimento progressivo e desordenado sobre a área da cicatriz antiga, com linfonodomegalia inguinal à esquerda palpável.

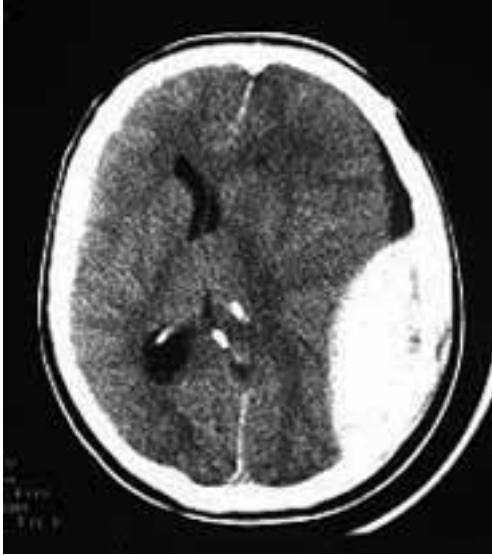Qual a hipótese diagnóstica compatível com esse caso?

- (A) Cicatriz queloidiana.
- (B) Carcinoma espinocelular.
- (C) Cicatriz hipertrófica.
- (D) Carcinoma basocelular.
- (E) Úlcera de Cushing.

27. Homem de 25 anos chega ao hospital em choque hipovolêmico após ferimento por projétil de arma de fogo em abdome (hipocôndrio direito). Seu tipo sanguíneo é desconhecido. Após infusão rápida de 1 L de Ringer Lactato aquecido a 39 °C por 2 veias antecubitais através de cateter jelco nº 14, o quadro de choque não se altera e é indicada laparotomia exploradora imediata. O que pode ser administrado ao paciente para reposição volêmica adequada antes da cirurgia?

- (A) Sangue AB + por acesso venoso profundo de veia subclávia.
- (B) Ringer lactato 1 000 mL por acesso cirúrgico da veia safena.
- (C) Indicar ácido tranexâmico por via intraóssea até PAS > 90 mmHg.
- (D) Realizar transfusão com concentrado de hemácias O negativo por um dos acessos realizados.
- (E) Solução salina hipertônica 4 unidades IV.

28. Homem de 43 anos dá entrada na emergência consciente e orientado, apresentando ferimento lacerocontuso em região parietal esquerda após sofrer queda da própria altura. Trazido pelo SAMU 192 (suporte básico) ao hospital, relatou que estava se sentindo bem, mas que não lembrava do que havia acontecido. Duas horas após sua admissão, enquanto aguardava realização de exames, o paciente perdeu a consciência. Na reavaliação do paciente, abertura ocular aos estímulos dolorosos, resposta verbal com sons incompreensíveis e resposta motora com reflexo de retirada; pupilas anisocóricas. Tomografia de crânio demonstrada.



Qual o provável diagnóstico e a topografia anatômica da lesão?

- (A) Hematoma subdural sem herniação uncal / sangramento de veias subdurais.
- (B) Hematoma subdural com herniação uncal / lesão de artéria meníngea média.
- (C) Hematoma intraparenquimatoso com herniação uncal/ lesão de veias na aracnoide.
- (D) Concussão cerebral leve / ausência de lesões parenquimatosas cerebrais.
- (E) Hematoma extradural com desvio da linha média / sangramento de artéria meníngea média.

29. Homem de 20 anos sofreu um acidente em competição de equitação (queda de cavalo). Dá entrada na emergência consciente, com paraplegia flácida de MMSS e MMII, abolição de todos os reflexos profundos do abdome e dos membros inferiores. PA=90/65 mmHg; P=56 bpm; perfusão < 2 seg.; pele quente e vermelha; constata-se paralisia completa dos membros, e perda de todas as modalidades de sensibilidade. E-FAST negativo em todos os focos. Pelve normal. Não há fraturas de extremidades.

O diagnóstico do paciente relatado é choque

- (A) medular e neurogênico com provável fratura vértebra C1.
- (B) restritivo por trauma raquimedular lombossacral.
- (C) hipovolêmico com hemorragia subaracnoidea.
- (D) neurogênico por lesão de plexos cardíacos em segmento lombar.
- (E) hipovolêmico e neurogênico associados.

30. Homem, 36 anos, vítima de múltiplos ferimentos por projéteis de arma de fogo, foi admitido no pronto-socorro de um hospital terciário após 20 minutos da ocorrência, apresentando: vias aéreas pervias; semiologia torácica: MV diminuído em bases, Sat. = 94%; FC = 102 bpm, FR = 24 mrpm; PA = 98 x 68 mmHg; contactando, apesar de bastante agitado, ECG = 14. Orifício de entrada (OE) no 7º espaço intercostal esquerdo, linha axilar anterior, sem orifício de saída (OS); OE no hipocôndrio direito, com OS na região dorsal direita, na mesma altura. Abdome distendido, hiper timpânico, doloroso difusamente, DB +. A sequência no atendimento ao paciente deverá ser

- (A) intubação orotraqueal, RX tórax e toracotomia por lesão diafragmática evidente, e-FAST, hemocomponentes, sondagem nasogástrica e observação.
- (B) intubação orotraqueal, RX tórax e drenagem torácica, e-FAST, lavado peritoneal diagnóstico, hemocomponentes, sondagem vesical e observação.
- (C) oxigenação sob máscara O₂ 15 L/min, RX tórax, e-FAST, RX abdome, acessos venosos, laparotomia exploradora.
- (D) ventilação com ambu-máscara com reservatório e O₂ 15 L/min, RX tórax e abdome, e-FAST, reposição volêmica com 3000 mL SF 0,9%, observação.
- (E) máscara laríngea, oxigenação a 5 L/min, e-FAST, tomografia de tórax, abdome e pelve, acessos venosos e observação.

31. Mulher de 66 anos deu entrada na emergência com quadro de dor abdominal em fossa ilíaca esquerda há 2 dias, associada à febre baixa. Ao exame físico, encontra-se em regular estado geral, febril (37,8 °C), estável hemodinamicamente. Apresenta abdome flácido, com dor localizada em fossa ilíaca esquerda com descompressão brusca positiva local.

Assinale a alternativa que contempla a conduta mais adequada para com a paciente, nesse momento do seu atendimento.

- (A) Indicar colonoscopia para tratamento conservador de abdome agudo obstrutivo por volvo de sigmoide.
- (B) Indicar colectomia parcial com reconstrução primária colorretal em 2 planos.
- (C) Realizar colonoscopia e indicar internação hospitalar para cirurgia de Hartmann por perfuração de cólon sigmoide.
- (D) Realizar tomografia computadorizada de abdome e indicar tratamento ambulatorial com antibioticoterapia, se for diverticulite não complicada.
- (E) Indicar tomografia computadorizada de abdome, internação hospitalar para antibioticoterapia intravenosa se Hinchey IV.

32. Mulher, 46 anos, sobrepeso (IMC: 32 kg/m²) com antecedente de colelitíase, dá entrada na sala de urgência com quadro de icterícia ++/4+ e dor abdominal em mesogástrio, com irradiação para flancos e região dorsal. Ultrassonografia abdominal demonstrando dilatação de vias biliares.

Baseado no diagnóstico etiológico da síndrome icterícia, foram solicitados exames. Quais resultados são esperados para o caso?

- (A) AST e ALT muito elevadas (pelo menos 5 vezes), fosfatase alcalina e GGT próximas do normal e elevação de amilase (> 2 vezes).
- (B) AST e ALT pouco elevadas, maior aumento relativo de GGT e fosfatase alcalina, e aumento do valor da amilase (> 3 vezes).
- (C) AST, ALT, FA e GGT pouco elevadas e aumento de amilase (> 3 vezes).
- (D) AST e ALT muito elevadas (pelo menos 10 vezes) com fosfatase alcalina e GGT normais.
- (E) Elevação do valor da amilase (> 3 vezes). As enzimas hepáticas seguem padrão aleatório, dependendo da causa da obstrução.

33. Homem, 68 anos, assintomático, comparece ao ambulatório de cirurgia trazendo exame de imagem, solicitado pelo seu urologista para controle da hiperplasia benigna da próstata, para avaliação. Realizou tomografia de abdome superior com contraste, evidenciando uma lesão cística de 1,8 cm, localizada na cabeça de pâncreas, com comunicação com o ducto pancreático secundário, sem envolvimento do ducto pancreático principal, com paredes finas, sem septos, sem conteúdo sólido intralesional.

A hipótese diagnóstica e conduta inicial para o caso é:

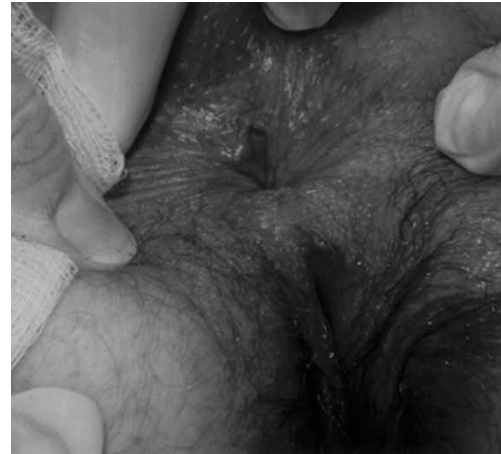- (A) IPMN (neoplasia mucinosa papilar intraductal) de ducto secundário / seguimento.
- (B) neoplasia cística serosa / seguimento.
- (C) insulinoma / ablação por radiofrequência.
- (D) neoplasia cística mucinosa / biópsia por ecoendoscopia para definir conduta.
- (E) tumor de Frantz / ressecção.

34. Mulher, 62 anos, sem comorbidades, procura consultório médico com história de que foi submetida a uma colecistectomia videolaparoscópica eletiva por pólipo de vesícula biliar. A análise anatomopatológica da peça cirúrgica revelou um adenocarcinoma moderadamente diferenciado em pólipo adenomatoso da vesícula com infiltração da lesão restrita à mucosa, sem invasão da camada muscular (pT1a). Os exames de estadiamento não demonstram evidências de doença metastática ou locorregional.

Qual a melhor recomendação para esse caso?

- (A) Quimioterapia adjuvante.
- (B) Acompanhamento clínico com exames periódicos.
- (C) Radioterapia no leito cirúrgico.
- (D) Ressecção do leito da vesícula e linfadenectomia regional.
- (E) Segmentectomia hepática regrada.

35. Mulher, 30 anos, procura o pronto-socorro por estar sentindo dor intensa e espasmos esfinterianos precipitados por evacuações há mais de 2 meses. Menciona ainda manchas de sangue no papel higiênico e fezes com raias de sangue vivo ocasionalmente. Ao exame físico, observa-se ulceração linear na comissura anal posterior, plicoma anal e papila hipertrofiada (imagem demonstrada).



Desse modo, a alternativa que apresenta o diagnóstico mais provável para o caso descrito é:

- (A) fistula anal.
- (B) doença hemorroidária de 4º grau.
- (C) condilomatose.
- (D) abscesso anorretal.
- (E) fissura anal crônica.

36. Homem de 70 anos refere em consulta sentir, há, aproximadamente, 3 meses, dor abdominal em fossa ilíaca esquerda, perda de sangue em pequena quantidade pelo ânus, afinamento das fezes e aumento do muco às evacuações. Perda de peso de 3 kg no período. Nega comorbidades. Exame físico: sinais vitais normais; abdome: dor de pequena intensidade em fossa ilíaca esquerda; toque retal: sem alterações e sem presença de sangue ao exame.

A hipótese mais provável e o exame mais indicado para elucidação diagnóstica são, respectivamente:

- (A) angiodisplasia / angiografia mesentérica.
- (B) moléstia diverticular dos cólons / enema opaco.
- (C) retocolite ulcerativa / cintilografia intestinal.
- (D) neoplasia de sigmoide / colonoscopia.
- (E) doença inflamatória intestinal / enema opaco.

37. Mulher, 46 anos, com nódulo tireoidiano incidental em ultrassom de rotina solicitado pela ginecologista há 1 mês. AP: nega comorbidades e alergias. HF: Nega histórico familiar de neoplasias. AP: nega tabagismo e etilismo. Ao Exame físico: bom estado geral, lúcida e orientada, hidratada, eupneica, corada. Cabeça e pescoço: tireoide tópica, fibroelástica, de volume habitual. Nota-se, à palpação de lobo esquerdo, a presença de nódulo de consistência endurecida, medindo cerca de 2,5 cm, móvel e indolor. Ultrassonografia de tireoide: presença de nódulo sólido, hipoecoico, com halo incompleto, mais alto do que largo, com vascularização central e microcalcificações de perimeio medindo 2,5 x 1,4 cm em 1/3 médio do lobo esquerdo.

Em relação ao caso relatado, assinale a alternativa correta.

- (A) A PAAF é um procedimento obrigatório para todo nódulo tireoidiano.
- (B) A neoplasia de tireoide mais comum é o carcinoma anaplásico, e a cirurgia deve ser indicada na presença do diagnóstico.
- (C) No caso relatado, faz-se necessária a realização de PAAF, devido ao volume e características do nódulo.
- (D) A principal hipótese diagnóstica para essa paciente é de carcinoma medular.
- (E) Deve-se indicar a tireodectomia total com iodoterapia complementar.

38. Homem de 66 anos foi submetido à ressecção de lesão vegetante em base de língua à direita de 4,0 cm extensão. O exame histopatológico detectou extravasamento capsular do tumor, invasão perineural, invasão vascular, fixação a estruturas adjacentes e múltiplos linfonodos positivos.

Diante desse resultado, o tratamento complementar a que o paciente deverá ser submetido é

- (A) imunoterapia.
- (B) quimioterapia complementar.
- (C) exérese simples da lesão sem tratamento complementar.
- (D) radioterapia pós-operatória.
- (E) esvaziamento linfonodal bilateral.

39. Mulher, 32 anos, sobrepeso, atendente de telemarketing, tem queixas de sangramento às evacuações (ela visualiza sangue na água do vaso sanitário) e prurido. Refere também ter um nódulo, prolapsado durante as evacuações, porém que reduz sozinho. Refere que esses sintomas se exacerbaram durante a última gravidez há 2 anos e, no período de pandemia, relacionam-se com maior tempo sentada. Hábito intestinal: refere ser obstipada com evacuação a cada 3 a 5 dias. Nega etilismo e tabagismo. Pais vivos com saúde, sem história de neoplasia na família.

De acordo com o enunciado, a principal hipótese diagnóstica é

- (A) câncer de canal anal.
- (B) doença hemorroidária.
- (C) plicoma anal.
- (D) fístula anal crônica.
- (E) fissura anal aguda.

40. Homem, 27 anos, obeso, refere azia que piora com alimentos condimentados há 5 meses, acompanhado de 3 episódios de impactação alimentar e regurgitação. Refere ter eczema de difícil controle. Foi solicitada uma endoscopia digestiva alta (EDA), cujos achados foram: anéis concêntricos fixos, exsudato granular, estrias verticais, edema com apagamento da trama vascular, estreitamento do calibre esofágico, estenoses e fragilidade da mucosa tipo "papel crepom".

Tais achados sugerem o diagnóstico de

- (A) esofagite eosinofílica.
- (B) esôfago de Barret.
- (C) anel de Schatzki.
- (D) esôfago em "saca-rolhas".
- (E) hérnia de hiato paraesofágica.

41. Homem, 54 anos, com megaesôfago secundário chagásico, sintomático, emagrecido (IMC=20 kg/m²), diagnosticado há um ano pela manometria e esofagograma, classificando o megaesôfago em grau II, sendo indicada cardiomiectomia extramucosa associada à funduplicatura.

Assinale a alternativa correta para a conduta desse paciente antes da intervenção cirúrgica.

- (A) Nutrição enteral por sonda nasogástrica por três meses previamente à cirurgia preventivamente.
- (B) Solicitar pHmetria, manometria esofágicas e videodeglutograma para programação cirúrgica.
- (C) Solicitação de endoscopia digestiva alta, associada ao tratamento medicamentoso, até a intervenção cirúrgica.
- (D) Nutrição parenteral total por trinta dias para prevenção de complicação pós-operatória.
- (E) Solicitar impedância pHmetria para definição de doenças associadas, antes da intervenção.

42. Mulher, 74 anos, queixa-se de disfagia há 1 ano com sensação de “bolo na garganta”, que piora a partir da metade da refeição que a faz interrompê-la. Acompanhando o quadro, apresenta halitose e “barulho” na região cervical durante a deglutição. Nega tabagismo e etilismo. Nega anorexia, perda de peso, odinofagia e rouquidão. Exame físico geral e específico sem alterações.

Qual a principal hipótese diagnóstica e o exame padrão-ouro para a doença em questão?

- (A) Esclerose múltipla – manometria esofágica.
- (B) Divertículo de Zenker – Raio X contrastado do esôfago.
- (C) Anel esofágico proximal – Raio X contrastado do esôfago.
- (D) Esclerodermia esofágica – ecoendoscopia.
- (E) Carcinoma de esôfago – endoscopia digestiva alta.

43. Homem, 64 anos, com queixa de disfagia há 3 meses com piora progressiva e engasgos até com líquidos na última semana. Refere que apresenta queixa de pirose e regurgitação há muitos anos, porém, como os sintomas não eram tão intensos, nunca procurou um médico. Nega etilismo ou tabagismo. Ao exame físico: REG, desnutrido, corado, hidratado, peso 92 kg, altura 1,71 m. Tórax e abdome sem alterações. Solicitados exames laboratoriais sem alterações. Realizada endoscopia digestiva alta que evidenciou lesão estenosante em esôfago a 39 cm da ADS, impossibilitando a passagem do aparelho. Realizada passagem de sonda nasoesofágica para nutrição e biópsias da lesão.

Em relação ao caso, é correto afirmar:

- (A) deve-se tratar de um carcinoma espinocelular (CEC) de esôfago, tendo em vista a localização da lesão e a idade do paciente.
- (B) devido à localização da lesão, é correto afirmar que se deve tratar de um leiomiossarcoma de esôfago, tendo como fatores de risco presentes a idade e a obesidade.
- (C) provavelmente trata-se de um carcinoma espinocelular (CEC) de esôfago, tendo, como fatores de risco presentes, a idade e o refluxo gastroesofágico.
- (D) trata-se de megaesôfago grau IV, com indicação formal de esofagectomia total e reconstrução com tubulação gástrica.
- (E) provavelmente trata-se de um adenocarcinoma de esôfago, tendo como fatores de risco presentes a idade, a obesidade e o refluxo gastroesofágico.

44. Homem, 40 anos, com queixa de dor epigástrica tipo queimação e a sensação de vazio na região do estômago, foi encaminhado para endoscopia digestiva alta. Durante o exame, foi identificada na pequena curvatura gástrica uma úlcera pré-pilórica de 12 mm de diâmetro, de fundo branco e limpo, margens bem delimitadas e pregas de convergência uniforme para a borda da lesão. Pesquisa para H. Pylori positiva.

Qual a conduta recomendada para o caso?

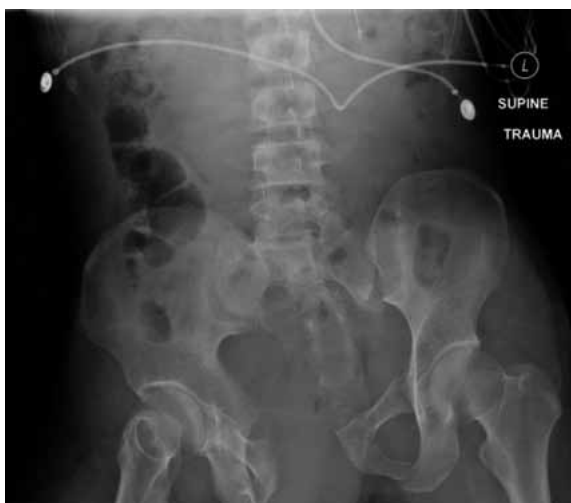- (A) Biópsia na primeira endoscopia, tratamento padrão para úlcera péptica, nova endoscopia após tratamento apenas se sintomas persistentes.
- (B) Sem biópsia na primeira endoscopia, tratamento padrão para úlcera péptica, nova endoscopia após tratamento apenas se sintomas persistentes.
- (C) Biópsia na primeira endoscopia, tratamento padrão para úlcera péptica, nova endoscopia após tratamento, independentemente da biópsia anterior.
- (D) Sem biópsia na primeira endoscopia, tratamento padrão para úlcera péptica, nova endoscopia após tratamento e biópsia se úlcera persistente.
- (E) Tratamento para úlcera péptica por 3 meses sem complementação com biópsia, e repetir endoscopia digestiva alta com nova pesquisa de H. Pylori.

45. Homem, 67 anos, é atendido no PS com quadro de dor abdominal com início há 06 hs, em pressão, de localização inicial em hipogástrico com posterior migração para fossa ilíaca esquerda (FIE), de forte intensidade. Apresenta febre aferida de 37,8 °C, sem vômitos. Nega episódios anteriores. Ao exame físico, apresenta sensibilidade dolorosa em todo abdome inferior, mais acentuada em FIE, onde apresenta descompressão brusca positiva.

A hipótese diagnóstica é

- (A) retocolite ulcerativa.
- (B) neoplasia de cólon esquerdo.
- (C) psoíte esquerda.
- (D) diverticulite aguda.
- (E) volvo de sigmoide.

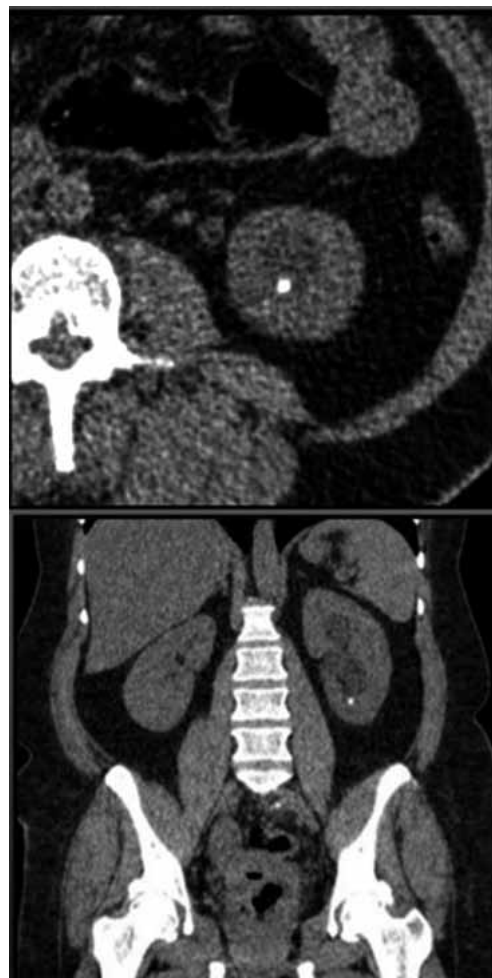
46. Mulher, 29 anos, sofreu queda de moto, evoluindo com perda de consciência e instabilidade hemodinâmica. Foi submetida à intubação orotraqueal e o e-FAST foi negativo em todos os pontos estudados. Realizou a radiografia demonstrada na imagem.



De acordo com os dados apresentados, assinale a alternativa correta.

- (A) O FAST negativo indica que a origem do choque hemorrágico provavelmente não é a bacia.
- (B) É alta a probabilidade de lesões não ortopédicas associadas.
- (C) Deve-se aplicar a calça pneumática antichoque.
- (D) Não ocorre sangramento significativo nesse tipo de lesão pélvica.
- (E) Deve ser aplicado o lençol imediatamente para o fechamento da bacia, tendo como referência as cristas ilíacas.

47. Mulher de 48 anos apresenta quadro de dor recorrente em região lombar à esquerda. Realizado tomografia de abdome total sem contraste (imagem demonstrada), que evidenciou cálculo em cálice inferior de 0,7 cm (400 UH). A análise da via de saída do cálice inferior demonstrou: ângulo infundíbulo-pielico de 95 graus e infundíbulo com comprimento de 1,0 cm.



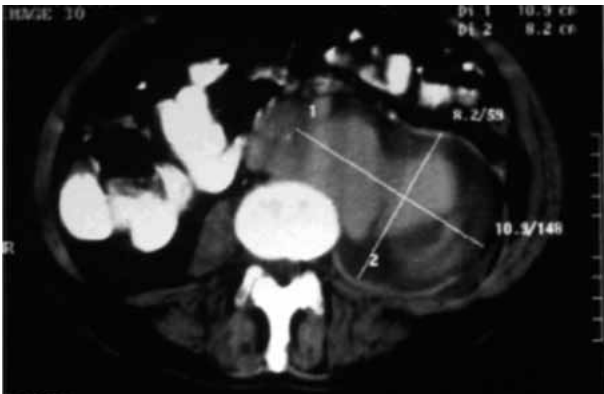
Qual a melhor proposta para a paciente?

- (A) Litotripsia extracorpórea.
 - (B) Passagem de cateter duplo J.
 - (C) Passagem de cateter duplo J e terapia expulsiva.
 - (D) Ureterorenolitripsia.
 - (E) Laserterapia extracorpórea.
48. Homem de 32 anos, vítima de atropelamento, foi encaminhado pela equipe de resgate ao pronto-socorro. Durante o exame físico, constatou-se fratura de quadril e uretrorragia.
- Assinale a alternativa que contempla a topografia da possível lesão uretral e o melhor exame para confirmação diagnóstica.
- (A) Uretra bulbar – cistoscopia.
 - (B) Uretra peniana – uretrografia retrógrada.
 - (C) Uretra membranosa – ultrassonografia do trato urinário.
 - (D) Uretra membranosa – uretrografia retrógrada.
 - (E) Uretra prostática – pielografia.

49. Em um homem de 64 anos, durante exame de rotina, detectou-se ao toque retal um nódulo em lobo prostático à esquerda, endurecido e indolor. Apresenta PSA total (T) de 0,5 ng/mL e densidade PSA T: 0,02. Qual deverá ser o próximo passo na abordagem desse paciente?

- (A) Ultrassom transretal com biópsia de próstata.
- (B) Retorno em 12 meses com novo PSA total.
- (C) Repetir toque retal em 4 semanas.
- (D) Prostatectomia radical com linfadenectomia pélvica.
- (E) Prostatectomia parcial + radioterapia.

50. Homem, 63 anos, dislipidêmico e tabagista (50 maços/ano), obeso, sem sintomas prévios, apresentou dor abdominal súbita e intensa, localizada em região do flanco esquerdo, irradiada para a região lombar esquerda, acompanhada de hipotensão arterial, sudorese e palidez, além de dor à elevação da coxa esquerda. Descompressão brusca abdominal negativa, palpação dificultada pelo abdome volumoso. Houve melhora da dor com analgésico, porém sem recuperação dos níveis pressóricos. Foi submetido à tomografia computadorizada de abdome, demonstrada na imagem.



Qual o diagnóstico provável e o tratamento indicado?

- (A) Aneurisma da aorta abdominal infrarrenal – cirurgia endovascular eletiva.
- (B) Rotura da aorta abdominal tamponada – cirurgia aberta imediata.
- (C) Dissecção aguda da aorta abdominal tipo A – cirurgia aberta imediata.
- (D) Dissecção aguda da aorta descendente tipo B – cirurgia endovascular eletiva.
- (E) Aneurisma de artéria mesentérica superior – embolização com gelfoam.

51. Mulher de 69 anos é submetida à excisão cirúrgica de um carcinoma basocelular ulcerado, gerando um defeito, com 2,5 cm x 3,0 cm, abrangendo toda a espessura do dorso nasal. Devido ao grau de infiltração da lesão neoplásica, foi necessário ressecar o periósteo do osso nasal que, por sua vez, ficou exposto. Qual o método de escolha recomendado para a reconstrução do defeito nesse caso clínico?

- (A) Enxerto de pele de espessura total, a fim de garantir uma cobertura e proteção mais adequada para o osso nasal.
- (B) Curativos seriados, permitindo a cicatrização da ferida cirúrgica por segunda intenção.
- (C) Enxerto de pele de espessura parcial que, por ser mais fino, apresenta maior chance de integração sobre o osso.
- (D) Curativos com pomadas à base de hidrogel + corticoides para promover cicatrização por primeira intenção.
- (E) Retalho cutâneo local ou à distância, pois enxerto de pele está contraindicado.

52. Homem, 27 anos, chega ao pronto-socorro com história de descarga elétrica de alta voltagem com queimaduras de terceiro grau na região palmar da mão direita (porta de entrada) e na região do hálux esquerdo (porta de saída). Ao exame físico, apresentava palidez na região anterior do antebraço direito, com ausência dos pulsos arteriais radial e ulnar direitos, redução do nível de consciência e fraturas da tíbia e fíbula direitas. Qual procedimento deve ser realizado, após o atendimento inicial?

- (A) Solicitar material cirúrgico estéril para a realização de uma fasciotomia no antebraço direito.
- (B) Solicitar RX do membro inferior direito e posterior avaliação da ortopedia.
- (C) Solicitar CT de crânio e posterior avaliação da neurocirurgia.
- (D) Solicitar uma arteriografia do membro superior direito e a posterior avaliação da cirurgia vascular.
- (E) Solicitar RX do membro inferior direito e indicar redução cirúrgica das fraturas.

53. Homem, 55 anos, apresenta diagnóstico de cirrose alcoólica descompensada Child-Pugh B, com abstenção de ingestão etílica há 1 ano. No seguimento ambulatorial, foi solicitada uma endoscopia de controle para avaliação de varizes de esôfago.

Considerando o caso apresentado e possíveis achados na endoscopia, quais sinais e parâmetros clínicos são considerados preditivos de alto risco de sangramento e determinam iniciar profilaxia primária?

- (A) Sexo masculino, calibre das varizes e presença de red spots (pontilhados vermelhos).
- (B) Etiologia alcoólica, Child-Pugh B e calibre das varizes.
- (C) Child-Pugh B, calibre das varizes, presença de red spots (pontilhados vermelhos).
- (D) Doença péptica associada, Child-Pugh B e presença de varizes duodenais.
- (E) Idade 55 anos, doença péptica associada e ingestão etílica.

54. Mulher, 47 anos, obesa, G3P3A0, portadora de *Diabetes Mellitus* tipo 2, em uso de metformina, procura o pronto-socorro com queixa de icterícia, colúria e hipocolia fecal há cerca de 48 horas, associada a dor em hipocôndrio direito (HCD), febre e calafrios. Ao exame físico: desidratada ++, febril, pouco sonolenta, PA: 80/40 mmHg, FC: 120 bpm, abdome flácido, pouco doloroso em HCD e epigástrico, DB negativo.

Considerando o caso e a provável hipótese diagnóstica, quais dos sinais e sintomas estão relacionados à pêntrade de Reynolds?

- (A) Icterícia, febre com calafrios, dor em HCD, alteração do nível de consciência, hipotensão.
- (B) Icterícia, colúria, hipocolia fecal, alteração do nível de consciência e hipotensão.
- (C) Icterícia, colúria, alteração do nível de consciência, febre e obesidade.
- (D) Febre com calafrios, dor em HCD, alteração do nível de consciência, hipotensão e insuficiência renal.
- (E) Alteração hemodinâmica, febre com calafrios, obesidade, icterícia, dor em HCD.

55. Mulher, 42 anos, dá entrada no setor de emergência apresentando quadro de dor abdominal no hipocôndrio direito, iniciada há 4 horas, após jantar em churrascaria, associada a náuseas e vômitos biliosos. Ao exame: corada, anictérica, PA: 120 X 80 mmHg, F: 90 bpm, Temp: 38 °C, e verifica-se dor em hipocôndrio direito, junto ao rebordo costal, com interrupção da inspiração pela dor durante a palpação.

O provável diagnóstico e o melhor exame a ser solicitado para início da investigação desse quadro atual são:

- (A) coledocolitíase – colangiressonância magnética de abdome.
- (B) cólica biliar – tomografia computadorizada de abdome.
- (C) colelitíase – radiografia de abdome em ortostase.
- (D) colecistite aguda – cintilografia com tecnécio⁹⁹.
- (E) colecistite aguda – ultrassonografia abdominal.

56. Homem, 30 anos, com antecedente de doença ulcerosa péptica, há 3 semanas, passa a apresentar quadro de vômitos, tardios em relação às refeições, ocorrendo 3 a 6 horas após a alimentação, cujo conteúdo é de restos alimentares e líquido, sem bile. Foi atendido em unidade de urgência com desidratação acentuada, oligúrico, pulso elevado e hipotensão.

Qual o distúrbio hidroeletrolítico apresentado por esse paciente, e o correspondente pH urinário?

- (A) Alcalose metabólica, hipoclorêmica, hiponatrêmica e hipocalêmica; alcalúria.
- (B) Alcalose metabólica, hipoclorêmica, hiponatrêmica e hipocalêmica; acidúria.
- (C) Acidose metabólica, hipoclorêmica, hiponatrêmica e hipocalêmica; acidúria.
- (D) Acidose metabólica, normoclorêmica, normonatrêmica e hipocalêmica; urina com pH dentro dos valores normais.
- (E) Acidose respiratória e metabólica, normocloremia e normocalemia; alcalúria.

57. Homem, 38 anos, pardo, apresenta quadro de intensa dor abdominal aguda a qual se inicia no epigástrico há 3 horas, mas logo se torna difusa em toda a cavidade abdominal. Teve um episódio de vômito de conteúdo gástrico (líquido claro com grumos escuros e moderada quantidade de muco). Ao exame, o paciente permanece imóvel e à palpação do abdome percebe-se intensa rigidez difusa de toda a parede abdominal. À ausculta, presença de ruídos hidroaéreos diminuídos. À percussão, nota-se hipertimpanismo em região hepática no hipocôndrio direito.

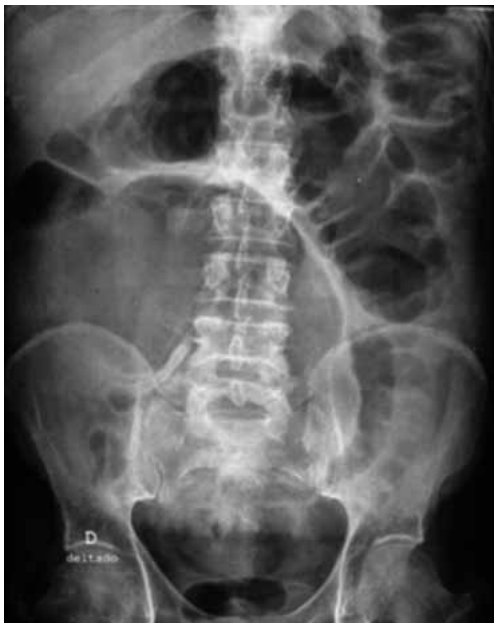Qual o diagnóstico e o método de eleição para a sua confirmação?

- (A) Abdome agudo obstrutivo – ultrassonografia abdominal.
- (B) Abdome agudo inflamatório – ultrassom abdominal.
- (C) Abdome agudo inflamatório – tomografia abdominal.
- (D) Abdome agudo perfurativo – RX simples de tórax/abdome.
- (E) Abdome agudo obstrutivo – colonoscopia.

58. Mulher, 14 anos, com intensa dor em cólica no hipogástrio, a qual se iniciou correspondendo ao início do período menstrual. Havia feito automedicação, tomando comprimido de antiespasmódico na sua residência com pouca melhora. Passou em consulta com ginecologista de seu convênio 1 semana após o início do quadro. Ao exame físico, apresentava fácies de dor, em bom estado geral, afebril, FC: 80 bpm, PA: 110/75 mmHg, Temp. ax.: 36,4 °C, corada e hidratada. Exame do tórax normal. Exame do abdome: plano e flácido com discreta dor à palpação profunda no hipogástrio. Foi medicada com anti-inflamatório, com melhora importante do quadro. Trata-se de um quadro

- (A) não é quadro abdominal agudo.
- (B) abdome agudo por cisto ovariano roto.
- (C) abdome agudo vascular.
- (D) abdome agudo inflamatório.
- (E) abdome agudo obstrutivo.

59. Homem, 70 anos, apresenta tumor no cólon esquerdo e está fazendo exames de estadiamento e avaliação pré-operatória. O exame de colonoscopia completo não revelou lesões sincrônicas. Aguardando ser novamente atendido, começou a apresentar dor abdominal e distensão importante do abdome, com parada de eliminação de gases e fezes. Procurou o pronto-socorro, sendo que lhe foi solicitada uma radiografia do abdome (VIDE IMAGEM).



Após avaliação, a equipe cirúrgica deverá indicar ao paciente

- (A) nutrição enteral sem fibras, para melhorar a distensão abdominal.
- (B) ultrassonografia, para procurar líquido livre que justifique a distensão intestinal.
- (C) tratamento com laxantes, para preparar o colo para cirurgia eletiva de ressecção do tumor.
- (D) colonoscopia para desvolvulação de sigmoide.
- (E) cirurgia de urgência, por se tratar de abdome agudo em alça fechada.

60. Para evitar a flexão passiva da coluna cervical e permitir vias aéreas pérvias adequadamente, no atendimento inicial de crianças traumatizadas pequenas (menores de 1 ano de idade), deve-se realizar qual dos procedimentos a seguir indicados?

- (A) Colocar cânula de Guedel e ventilar com ambú-máscara.
- (B) Colocar um coxim debaixo do tronco, para manter a posição neutra.
- (C) Colocar rapidamente o colar cervical semirrígido.
- (D) Proceder manobra de B.U.R.P. para abrir as vias aéreas.
- (E) Indicar intubação orotraqueal imediata.

