

LÍNGUA PORTUGUESA

TEXTO – OS COITADINHOS

Clóvis Rossi – *Folha de São Paulo*, 25/02/01

SÃO PAULO – Anestesiada e derrotada, a sociedade nem está percebendo a enorme inversão de valores em curso. Parece aceitar como normal que um grupo de criminosos estenda faixas pela cidade e nelas fale de paz.

Que paz? Não foram esses mesmos adoráveis senhores que decapitaram ou mandaram decapitar seus próprios companheiros de comunidade durante as recentes rebeliões?

A sociedade ouve em silêncio o juiz titular da Vara de Execuções Penais, Otávio Augusto Barros Filho, dizer que não vai resolver nada a transferência e isolamento dos líderes do PCC (Primeiro Comando da Capital ou Partido do Crime).

Digamos que não resolve. Qual é a alternativa oferecida pelo juiz? Libertá-los todos? Devolvê-los aos presídios dos quais gerenciam livremente seus negócios e determinam quem deve viver e quem deve morrer?

Vamos, por um momento que seja, cair na real: os presos, por mais hediondos que tenham sido seus crimes, merecem, sim, tratamento digno e humano. Mas não merecem um micrograma que seja de privilégios, entre eles o de determinar onde cada um deles fica preso.

Há um coro, embora surdo, que tenta retratar criminosos como coitadinhos, vítimas do sistema. Calma lá. Coitadinhos e vítimas do sistema, aqui, são os milhões de brasileiros que sobrevivem com salários obscenamente baixos (ou sem salário algum) e, não obstante, mantêm-se teimosamente honestos.

Coitadinhos e vítimas de um sistema ineficiente, aqui, são os parentes dos abatidos pela violência, condenados à prisão perpétua que é a dor pela perda de alguém querido, ao passo que o criminoso não fica mais que 30 anos na cadeia.

Parafrazeando Millôr Fernandes: ou restaure-se a dignidade para todos, principalmente para os coitadinhos de verdade, ou nos rendamos de uma vez à Crime Incorporation.

1 - O texto foi elaborado a propósito das rebeliões de presos nas prisões paulistas no mês de fevereiro de 2001; a melhor explicação para a escolha do título *os coitadinhos* é:

- a) a referência ambígua aos presos e às pessoas que sofrem pela ineficiência do sistema;
- b) a alusão às pessoas vítimas de salários baixos e teimosamente honestas;
- c) a existência de presos que, por orquestração surda, são tidos como vítimas do sistema;
- d) o fato de algumas pessoas padecerem eternamente pela perda de entes queridos;
- e) a referência aos presos que sofrem maus-tratos nas prisões brasileiras.

2 - No início do texto, o jornalista fala de uma sociedade “anestesiada e derrotada”; o segmento do texto que melhor demonstra a derrota de nossa sociedade é:

- a) “Há um coro, embora surdo, que tenta retratar criminosos como coitadinhos, vítimas do sistema”;
- b) “A sociedade ouve em silêncio o juiz titular da Vara de Execuções Penais, Otávio Augusto Barros Filho, dizer que não vai resolver nada a transferência e isolamento dos líderes...”;
- c) “...os presos, por mais hediondos que tenham sido seus crimes, merecem, sim, tratamento digno e humano.”;
- d) “Mas não merecem um micrograma que seja de privilégios, entre eles o de determinar onde cada um deles fica preso.”;
- e) “Coitadinhos e vítimas de um sistema ineficiente, aqui, são os parentes dos abatidos pela violência...”.

3 - “Parafrazeando Millôr Fernandes: ou restaure-se a dignidade para todos, principalmente para os coitadinhos de verdade, ou nos rendamos de uma vez à Crime Incorporation”; o comentário correto a respeito deste último parágrafo do texto é:

- a) uma paráfrase corresponde ao desenvolvimento das idéias de alguém, modificando-se levemente as idéias originais;
- b) com o pronome *todos* o texto quer referir-se àqueles que, de fato, sofrem de verdade: os de baixos salários, os desempregados e os que perderam entes queridos;
- c) a segunda ocorrência da conjunção *ou*, neste segmento, tem valor de adição;
- d) o fato de a organização criminosa receber nome inglês é de cunho irônico;
- e) para Millôr Fernandes, segundo o que foi parafrazeado no texto, a dignidade deve ser restaurada somente para os coitadinhos de verdade.

4 - Como se pode ver no texto, *obscenamente* é um vocábulo grafado com SC; o item abaixo em que um dos vocábulos está *erroneamente* grafado é:

- a) ressuscitar / ascensão / piscina;
- b) adolescente / discente / indescente;
- c) convalescer / crescer / rescindir;
- d) abscesso / florescente / transcender;
- e) renascença / piscicultura / miscelânea.

5 - "...merecem, sim, tratamento digno e humano."; o uso do vocábulo *sim* significa que:

- a) se trata de uma verdade universalmente aceita;
- b) o jornalista quer confirmar o que dizem os presos;
- c) o artigo escrito apresenta certo tom irônico;
- d) o jornalista afirma algo que pode receber opiniões opostas;
- e) nem todos os presos são bem tratados nas prisões brasileiras.

6 - "Digamos que não resolva."; em termos argumentativos, o segmento anterior indica:

- a) uma hipótese sobre fato futuro sobre a qual o texto contra-argumenta;
- b) uma inferência segura sobre fatos previsíveis que o jornalista condena;
- c) um argumento do juiz, condenado provisoriamente pelo jornalista;
- d) um argumento com o qual o jornalista pretende dar razão ao juiz;
- e) um pensamento negativista e comum entre os membros de uma sociedade derrotada.

7 - "Não foram esses mesmos adoráveis senhores..."; neste segmento ocorre um exemplo de uma figura denominada:

- a) metáfora;
- b) metonímia;
- c) ironia;
- d) eufemismo;
- e) hipérbole.

8 - O segmento do texto que apresenta um sujeito posposto ao verbo é:

- a) "Anestesiada e derrotada, a sociedade nem está percebendo a enorme inversão de valores em curso.";
- b) "Parece aceitar como normal que um grupo de criminosos estenda faixas pela cidade e nelas fale de paz.";
- c) "Há um coro, embora surdo, que tenta retratar criminosos como coitadinhos,...";
- d) "Coitadinhos e vítimas de um sistema ineficiente, aqui, são os parentes dos abatidos pela violência...";
- e) "Mas não merecem um micrograma que seja de privilégios...".

9 - "... os presos, por mais hediondos que tenham sido seus crimes, merecem, sim, tratamento digno e humano. Mas não merecem um micrograma que seja de privilégios, entre eles o de determinar onde cada um deles fica preso."; nesse segmento do texto há uma série de vocábulos que se referem a elementos anteriores. O item em que a correspondência entre os dois NÃO está perfeita é:

- a) "...por mais hediondos QUE tenham sido..." - seus crimes;
- b) "...entre ELES..." - privilégios;
- c) "...O de determinar..." - privilégio;
- d) "...um micrograma QUE seja..." - micrograma;
- e) "...o de determinar onde cada um DELES..." - presos.

10 - "Vamos, por um momento que seja, cair na real..."; a regra abaixo que justifica o emprego das vírgulas nesse segmento do texto é:

- a) separar elementos que exercem a mesma função sintática;
- b) isolar ou aposto;
- c) isolar o adjunto adnominal antecipado;
- d) indicar a supressão de uma palavra;
- e) marcar a intercalação de elementos.

ODONTOLOGIA

11- No Brasil, o aumento de casos de infecção pelo HIV/Aids sofreu mudanças no seu perfil. Em 1984, 71% das notificações eram de homo/bissexuais masculinos, caindo para 16% em 2000, quando foi verificado aumento expressivo da participação feminina no total de casos. Uma das conseqüências deste fato é o aumento da transmissão:

- a) horizontal;
- b) longitudinal;
- c) transversal;
- d) vertical;
- e) por progressão geométrica.

12 - Histologicamente, a dentina secundária forma-se através de estímulos:

- a) de baixa intensidade decorrentes de traumas;
- b) de baixa intensidade decorrentes de metabólicos bacterianos;
- c) decorrentes da função biológica normal;
- d) de alta freqüência em reparação a agressões químicas e físicas;
- e) de alta intensidade em reparação a agressões químicas e físicas.

13 - Os testes realizados durante a fase de confirmação da contaminação do HIV são:

- a) ensaio imunoenzimático e ELISA;
- b) ensaio imunoenzimático e imunofluorescência indireta (IFI);
- c) ensaio imunoenzimático e Western Blot (WB);
- d) imunofluorescência indireta (IFI) e Western Blot (WB);
- e) ELISA e Western Blot (WB).

14- Paciente apresenta amplo processo infeccioso na região do dente 13. O cirurgião-dentista aplicou anestesia local terminal, nessa região, com uma dose convencional de prilocaína que não surtiu efeito. A seguir, fez uso de mais quatro tubetes de prilocaína, mas o resultado permaneceu o mesmo. O insucesso da anestesia foi devido:

- a) ao pH básico do meio;
- b) à baixa solubilidade do anestésico;
- c) ao pH ácido do meio;
- d) à baixa concentração do anestésico;
- e) à alta solubilidade do anestésico.

15 - As lesões com manifestações bucais fortemente relacionadas à infecção pelo HIV são:

- a) candidíase pseudomembranosa, lupus eritematoso, queilite angular;
- b) linfoma não-hodgkin, eritema gengival linear, candidíase eritomatosa;
- c) candidíase eritomatosa, queilite angular, lupus eritematoso;
- d) linfoma não-hodgkin, candidíase pseudomembranosa, eritema gengival multifocal;
- e) linfoma não-hodgkin, candidíase eritomatosa, eritema gengival multifocal.

16 - Quando da manipulação cirúrgica em portadores do HIV e doentes com Aids, são necessários cuidados a fim de minimizar a possibilidade de contaminação dos tecidos por agentes patogênicos. Antes da realização de procedimentos cirúrgicos mais extensos, deve-se avaliar o paciente quanto à presença de sangramento, anemia e leucopenia. Os testes laboratoriais auxiliares que o CD pode pedir, além da leitura do prontuário médico, são:

- a) hematócrito, contagem de plaquetas, tempo de sangramento, tempo parcial de tromboplastina;
- b) hematócrito, tempo de protrombina, tempo de sangramento, hemograma com contagem diferencial, contagem de hemoglobina;
- c) hematócrito, tempo parcial de tromboplastina, taxa de hemoglobina, tempo de sangramento, hemograma com contagem diferencial;
- d) contagem de plaquetas, tempo de protrombina, tempo parcial de tromboplastina, taxa de hemoglobina, hemograma com contagem diferencial;
- e) contagem de plaquetas, hemograma com contagem diferencial, tempo parcial de tromboplastina.

17- Paciente com 25 anos de idade, no 6º mês de gestação, relata o crescimento rápido de lesão nodular com base sésil, localizada em gengiva inserida, entre os dentes 32 e 33, com cerca de 15 mm de extensão. A superfície da lesão apresenta cor vermelho intensa, com focos branco-amarelados e a palpação não produz empalidecimento, mas sim, sangramento. Nos dentes próximos observam-se restaurações insatisfatórias de classe V. No exame radiográfico não se observam alterações dos tecidos duros. A hipótese diagnóstica é:

- a) hiperplasia papilar;
- b) fibroma ossificante periférico;
- c) granuloma central de células gigantes;
- d) hiperplasia fibrosa;
- e) granuloma piogênico.

18 - Paciente com 12 anos de idade apresenta o dente 46 com extensa destruição coronária devida a processo carioso. Clinicamente, queixa-se de dor provocada e a maior parte da coroa remanescente encontra-se recoberta por uma massa polpuda de tecido avermelhado e aspecto esponjoso que sangra ao toque. O exame radiográfico mostrou comunicação da cárie com a cavidade pulpar e discreta rarefação óssea periapical. O diagnóstico clínico e o respectivo tratamento consistem de:

- a) abscesso periapical agudo e necropulpectomia;
- b) pulpite hiperplásica e pulpectomia;
- c) pulpite reversível e tratamento expectante;
- d) pulpite hiperplásica e tratamento expectante;
- e) pulpite reversível e curetagem pulpar.

19 - A pele das mãos é densamente povoada por microorganismos. A microbiota habitante é classificada em:

- a) transitória, facilmente removível com adequada lavagem das mãos e composta de bactérias gram (+) e estafilococos; residente, removida com uso de escovação associada a substâncias químicas e composta de bactérias gram (-);
- b) transitória, facilmente removível com adequada lavagem das mãos e composta de bactérias gram (-) e estafilococos; residente, removida com uso de escovação associada a substâncias químicas e composta de bactérias gram (+);
- c) transitória, removida com uso de escovação associada a substâncias químicas e composta de bactérias gram (-) e estafilococos; residente, facilmente removível com adequada lavagem das mãos e composta de bactérias gram (+);
- d) transitória, facilmente removível com adequada lavagem das mãos e composta de bactérias gram (+) e estafilococos; residente, removida com uso de escovação associada a substâncias químicas e composta de bacteróides;
- e) transitória, facilmente removível com adequada lavagem das mãos e composta de bactérias gram (-); residente, removida com uso de escovação associada a substâncias químicas e composta de estafilococos.

20 - Paciente de 4 anos, acompanhado da mãe, apresenta-se à clínica após traumatismo causado por queda. Ao exame clínico observa-se a intrusão das coroas dos incisivos centrais superiores decíduos. O exame radiográfico mostrou que não houve comprometimento dos dentes permanentes. O tratamento de escolha para esse caso é:

- a) tração ortodôntica e contenção dos dentes;
- b) extração dentária e confecção de mantenedor de espaço;
- c) extrusão e contenção dos dentes;
- d) reerupção espontânea;
- e) extrusão cirúrgica e contenção dos dentes.

21 - Quando o profissional se acidenta com instrumentos perfuro-cortantes utilizados em paciente portador do vírus HIV ou com Aids, o acompanhamento sorológico anti-HIV do profissional deverá ser realizado:

- a) no momento do acidente, repetido após 6 semanas, após 12 semanas e após 6 meses;
- b) no momento do acidente, repetido após 12 semanas, após 24 semanas e após 10 meses;
- c) 6 semanas após o acidente, repetido após 12 semanas e após 6 meses;
- d) no momento do acidente, repetido após 6 semanas, após 6 meses e após 10 meses;
- e) no momento do acidente, repetido após 12 semanas, após 20 semanas, após 6 meses e após 10 meses.

22 - Para a localização radiográfica de todos os canais dos pré-molares superiores com 2 raízes, molares superiores e molares inferiores com 3 canais, a incidência do feixe de raios-X deve ser, respectivamente:

- a) mesiorradial, ortorradial, distorradial;
- b) ortorradial, ortorradial, mesiorradial;
- c) distorradial, mesiorradial, ortorradial;
- d) ortorradial, distorradial, mesiorradial;
- e) mesiorradial, distorradial, mesiorradial.

23 - A amamentação noturna pode ser associada à elevada prevalência de cárie porque:

- a) o aumento da salivagem e a presença abundante de líquidos na cavidade oral prejudicam a ação do sistema tampão da saliva;
- b) a presença de lactobacilos no leite promove o aumento do pH de meio bucal e favorece a atividade cariogênica;
- c) a presença de lactobacilos no leite incrementa o processo infeccioso e favorece a atividade cariogênica;
- d) a presença de lactobacilos no leite promove a diminuição do pH do meio bucal e favorece a atividade cariogênica;
- e) durante a noite existe uma diminuição da salivagem e do reflexo de deglutição, que favorece a retenção do alimento junto ao dente.

24 - Alguns AINEs(antinflamatório não esteroide) como Feldene (PFIZER), Feldox (FARMION) e Felnan (E.M.S.) são comumente utilizados em Odontologia e já são encontrados à venda como genérico. O principal componente ativo desses produtos é o sal:

- a) fenilbutazona;
- b) piroxicam;
- c) ibuprofeno;
- d) fenoprofeno;
- e) indometacina.

25 - A expansão tardia do amálgama é provocada pela contaminação por umidade durante a trituração e condensação de ligas:

- a) que contêm zinco;
- b) que contêm molibdênio;
- c) que contêm zircônia;
- d) devido à presença de HG livre;
- e) devido à presença de fase etta.

26-Nano infiltração é caracterizada por:

- a) impregnação de nano fillers na camada híbrida;
- b) falta de impregnação total pelo adesivo da camada de dentina desmineralizada;
- c) microinfiltração de corantes Rodamina em testes *in vivo* da camada nanométrica;
- d) impregnação parcial pelos nanofillers do adesivo na camada de dentina desmineralizada;
- e) microinfiltração de corantes Rodamina em testes *in vitro* da camada nanométrica.

27- A amoxicilina é empregada profilaticamente em Odontologia em pacientes com válvulas cardíacas anômalas que necessitam de cirurgia extensa. No entanto, a resistência a esses antibióticos é hoje um problema clínico sério dada a inativação por penicilinases mediadas por plasmídeos. A associação com um inibidor de B-lactamase protege a amoxicilina e a ampicilina, hidrólise enzimática, aumentando, assim seu espectro antibacteriano. O componente inibidor da B-lactamase que pode ser utilizado é:

- a) ácido clavulânico;
- b) ácidos esteroidais;
- c) ácido mefenâmico;
- d) ácido salicílico;
- e) ácido moxalactam.

28 - A função do delineador na confecção de uma PPR baseia-se na determinação:

- a) do equador protético / do plano de inserção e recorte da cera nos alívios;
- b) dos apoios de estabilidade/ do plano dos conectores e recorte da barra lingual e palatina;
- c) dos conectores de dispersão de forças/ do plano dos elementos de estabilidade e apoios linguais;
- d) dos retentores/ dos casquetes de transferência e dos apoios de estabilidade;
- e) dos casquetes de inserção/ dos conectores rompe força e apoio geminado.

29 - A confecção de nichos nos dentes de suporte de uma PPR têm como função:

- a) não provocar traumatismos durante a instalação e remoção da PPR;
- b) transmitir as forças oclusais ao longo do eixo do dente;
- c) impedir movimentação de translação da PPR;
- d) evitar o movimento da prótese no eixo horizontal;
- e) impedir movimentação de rotação da PPR no seu plano de inserção.

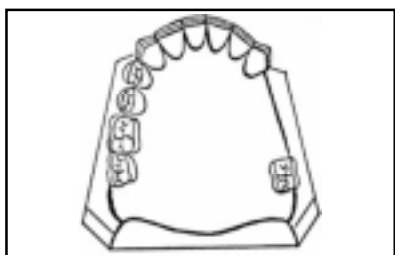
30 - Durante o ajuste de prótese total, devem-se obter contatos:

- a) em MIH, em guia de canino e guia anterior;
- b) em cêntrica e cêntrica longa;
- c) múltiplos em todos os movimentos;
- d) em RC, MIH, guia de canino e guia anterior;
- e) múltiplos em todos os movimentos menos em protusiva(guia anterior).

31 - O cimento de ionômero de vidro modificado por resina e a resina modificada por poliácidos são materiais restauradores utilizados em odontologia. Para uma indicação precisa, as características que as diferenciam são:

- a) a resina modificada por poliácido libera alta concentração de flúor nas primeiras 24 horas;
- b) ambos necessitam de condicionamento dentinário com ácido poliacrílico;
- c) só o cimento de ionômero de vidro modificado por resina necessita ser fotopolimerizado;
- d) a resina modificada por poliácidos é quimicamente ativada;
- e) o cimento de ionômero de vidro modificado por resina apresenta a reação ácido-base.

32 - Analise a figura abaixo:



Em uma classe III de Kennedy em que o molar se apresenta com inclinação mesial e existindo o dente antagonista, para restabelecer a oclusão, deve-se:

- planejar a colocação de grampo e apoio pela distal;
- planejar a colocação de grampo de ação de ponta a fim de evitar a área de inclinação;
- remover a mesial e planejar apoio e grampo somente pela distal devido a oclusão com antagonista;
- planejar a colocação do apoio e grampo pela mesial, avisando ao protético para aliviar aquela área;
- remover ângulo morto, determinar o apoio oclusal pela mesial, restabelecendo oclusão com antagonista.

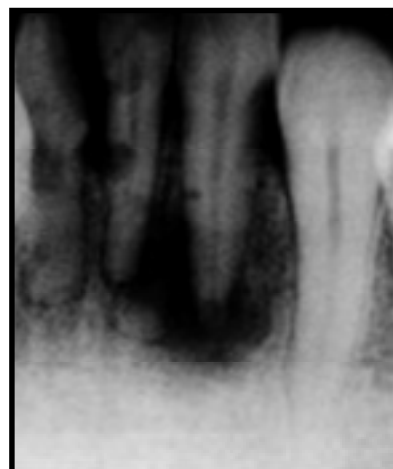33 - A moldagem funcional de uma prótese total tem como objetivo:

- registrar todos os detalhes anatômicos da área chapeável, das inserções musculares e seus movimentos, utilizando material de moldagem em moldeira individual;
- registrar todos os detalhes anatômicos da área chapeável, das inserções musculares e seus movimentos, utilizando material de moldagem em moldeira de estoque para prótese total;
- registrar todos os detalhes anatômicos da área chapeável, das inserções musculares, utilizando material de moldagem rígido em moldeira *triple tray*;
- registrar todos os detalhes anatômicos da área chapeável, utilizando material de moldagem em moldeira individual;
- registrar a área chapeável, das inserções musculares, utilizando material de moldagem rígido em moldeira de estoque.

34 - A luxação extrusiva em dentes permanentes com ápice fechado tem como conduta clínica imediata mais apropriada:

- lavagem com soro do dente, reposicionamento e contenção rígida;
- alívio de interferências oclusais e contenção semi-rígida;
- reposicionamento e contenção semi-rígida;
- alívio de interferências oclusais e contenção rígida;
- reposicionamento e contenção rígida.

35 - Analise a figura a seguir:



Radiograficamente, pode-se visualizar:

- reabsorção óssea devido a bolsa periodontal infra-óssea;
- reabsorção inflamatória transitória;
- reabsorção inflamatória progressiva;
- reabsorção óssea cervical;
- reabsorção substitutiva.

36 - Segundo a legislação vigente no Brasil, para minimização dos efeitos biológicos causados nos pacientes e pessoal operador pelas radiações emitidas por tomadas radiográficas odontológicas, a frequência mínima para testes de constância em ambiente radiológico deve ser de:

- 3 anos;
- 2 anos;
- 18 meses;
- 1 ano;
- 6 meses.

37- Em pacientes idosos deve-se dar preferência a antibióticos que sejam predominantemente metabolizados ou eliminados por via biliar porque:

- esses pacientes normalmente já fazem uso de outros medicamentos;
- os medicamentos eliminados por via renal normalmente têm um custo mais alto;
- são mais suscetíveis a acúmulo de fármacos eliminados por via renal;
- em Odontologia os antibióticos eliminados por via biliar são mais indicados;
- têm ação mais potente e assim evita-se um tratamento mais prolongado.

38 - Quanto maior for o tempo passado entre a amalgamação e a condensação de uma mistura para amálgama com liga em forma de mistura maior será:

- a) o aumento da resistência à fratura da restauração, pois obter-se-á uma massa mais compacta após a condensação com 2 Kg de força;
- b) o aumento da resistência a fratura transversa, o que vai conferir aumento da fratura de margens;
- c) a diminuição na resistência da restauração devido ao aumento no conteúdo de poros e do *creep*;
- d) a diminuição da resistência do amálgama devido a uma diminuição do conteúdo da fase Y2;
- e) a diminuição da resistência da restauração devido à maior plasticidade da massa amalgamada.

39 - A denominação atual de lesões de classe V com forma de cunha e margens bem definidas causadas por contato oclusal deflexivo é:

- a) atrição;
- b) abfração;
- c) adfração;
- d) erosão;
- e) abrasão.

40 - O princípio de paredes opostas em preparos para RMF tem como objetivo:

- a) criar retenções na cavidade para que sejam preenchidas pelo agente cimentante;
- b) criar no preparo o potencial de retenção e estabilidade para a RMF;
- c) criar condições de devolver ao dente sua função;
- d) criar no preparo uma estrutura em viga;
- e) criar a possibilidade de 2 ou mais eixos de inserção para a RMF.

41 - São lesões causadas por Sífilis no seu estágio secundário:

- a) erupções difusas; placas mucosas múltiplas;
- b) cancro; eritema na mucosa labial;
- c) cancro; líquen plano;
- d) cancro; abscessos na mucosa labial;
- e) erupções difusas; lesões bolhosas na mucosa labial.

42 - O exame clínico peri e intra bucal de uma criança apresenta úlceras de tamanhos variados envolvendo mucosa jugal, lábios, língua e faringe, com as seguintes características: rasas, irregulares, extremamente dolorosas, cobertas por membrana acinzentada e rodeadas por halo eritematoso. Estes achados podem nos levar ao diagnóstico de :

- a) AIDS;
- b) herpes simples;
- c) sífilis primária;
- d) tuberculose;
- e) sarampo.

43 - São ações importantes da saliva em relação à defesa do hospedeiro na área dento-gengival:

- a) química, através de bacitracinas e mecânica, na remoção bacteriana;
- b) química, reduzindo o pH do meio bucal e mecânica na remoção bacteriana;
- c) química, através de imunoglobulinas e realizando fagocitose em bactérias gram positivas;
- d) química, reduzindo o pH do meio bucal e realizando fagocitose em bactérias gram positivas;
- e) química, através de imunoglobulinas e mecânica na remoção bacteriana.

44 - Paciente do sexo masculino, com 55 anos de idade, apresenta ao exame radiográfico as seguintes características: área radiolúcida uninocular bem delimitada com cerca de 0,8 mm de diâmetro, localizada ao longo da superfície lateral das raízes dos dentes 43 e 44. As lâminas duras destes dentes apresentam-se íntegras e os mesmos respondem positivamente ao teste de vitalidade pulpar. São características clínicas e radiográficas do cisto:

- a) dentígero;
- b) periodontal lateral;
- c) radicular lateral;
- d) paradental;
- e) inflamatório lateral.

45 - São sinais e sintomas da alveolite:

- a) alvéolo com coágulo, mau odor, ausência de supuração e dor intensa 10 a 15 dias após a extração;
- b) alvéolo vazio e seco, mau odor, presença de supuração e dor intermitente 10 a 15 dias após extração;
- c) alvéolo vazio e seco, mau odor, presença de supuração e dor intermitente 2 a 3 dias após a extração;
- d) alvéolo com coágulo, mau odor, presença de supuração e dor intensa 2 a 3 dias após a extração;
- e) alvéolo vazio e seco, mau odor, ausência de supuração e dor intensa 2 a 3 dias após extração.

46 - São sinais e sintomas da Gengivite Ulcerativa Necrosante (GUN):

- a) dor gengival, mau hálito, gosto metálico, sangramento, necrose com supuração e bolsas periodontais profundas;
- b) ausência de dor, mau hálito, necrose e vermelhidão da papila, supuração e bolsas periodontais profundas;
- c) ausência de dor, mau hálito, necrose do bordo vestibular da gengiva e bolsas periodontais profundas;
- d) dor gengival, mau hálito, gosto metálico, sangramento, necrose e ulceração interproximal e pseudomembrana fibrinosa;
- e) dor gengival, mau hálito, gosto metálico, sangramento, supuração, necrose do bordo gengival e pseudomembrana fibrinosa.

47 - De acordo com o Grupo Brasileiro de Professores de Dentística 1999, em cavidades profundas em dentes permanentes de pacientes jovens em que há menos de 0,5 mm de dentina entre a cavidade e o tecido pulpar e possibilidade de microexposição pulpar, deve-se utilizar como forro cavitário:

- a) cimento ou pasta de óxido de zinco + cimento de ionômero de vidro;
- b) cimento ou pasta de óxido de zinco + cimento de policarboxilato;
- c) cimento ou pasta de hidróxido de cálcio + cimento de ionômero de vidro;
- d) cimento ou pasta de hidróxido de cálcio + cimento de polifosfato de zinco;
- e) cimento ou pasta de óxido de zinco + cimento de policarboxilato.

48- Algumas propriedades dos materiais de moldagem os fazem bastante diferentes uns dos outros. Um exemplo disto ocorre entre os silicões de adição e poliéteres e os silicões de condensação e polissulfetos. Essas propriedades são:

- a) presença de subproduto da reação e capacidade de armazenamento do molde x reação sem subproduto e vazamento na primeira semana;
- b) presença de subproduto da reação e a não capacidade de armazenamento do molde x reação sem subproduto e vazamento dentro dos primeiros 30 minutos;
- c) reação sem subproduto e capacidade de armazenamento do molde x reação com subproduto e vazamento dentro dos primeiros 30 minutos;
- d) reação sem subproduto e a não capacidade de armazenamento do molde x reação sem subproduto e vazamento dentro dos primeiros 30 minutos;
- e) presença de subproduto da reação e capacidade de armazenamento do molde x reação sem subproduto e vazamento dentro dos primeiros 30 minutos.

49 - As ligas de amálgama com baixo conteúdo de cobre possuem um escoamento maior que as ligas de fase dispersa e de composição única ricas em cobre. Isto se deve a maior *creep* devido a:

- a) um proporcionamento liga/HG de acordo com a técnica de Eames e a formação de fase delta;
- b) um proporcionamento liga/HG de acordo com a técnica de Eames e a formação de fase gama 1;
- c) um proporcionamento liga/HG de acordo com a técnica de Jorgensen e a formação de fase etta;
- d) um maior proporcionamento liga/HG e a formação de fase lambda;
- e) um maior proporcionamento liga/HG e formação de fase gama 2.

50 - Janela imunológica é:

- a) o período compreendido entre o momento da infecção e o aparecimento de anti-corpos anti-HIV;
- b) a manifestação dos primeiros sinais de infecção oportunista;
- c) o período compreendido entre o momento da infecção e o aparecimento dos primeiros sinais da doença;
- d) o aparecimento dos primeiros sinais positivos nos testes sanguíneos;
- e) a diminuição da contagem de neutrófilos nos testes sanguíneos.